Born

Compendium

der

Anatomie

des Menschen

8. – 11. Auflage

22101343998

Kurt Joachim, Studpred

Med
K7421

3441 - Joachim
St. Malo Pol.

Compendium der Anatomie.

Ein Repetitorium

der

Anatomie, Histologie und Entwicklungsgeschichte

von

Paul Born.

Sechste bis elfte, vermehrte und verbesserte Auflage
(zwölftes bis siebzehntes Tausend).

Freiburg i. B u. Leipzig.
Speyer & Kaerner
Universitätsbuchhandlung.
1913.

WELLCOME INSTITUTE LIBRARY
Coll. welMOmec
Call No. QS4 1913 B73c

Druck von A. Bonz' Erben in Stuttgart.

Inhalt.

A. Allgemeiner Teil.

		Seite
I.	Anatomie und Physiologie der Zelle	5
II.	Allgemeine Entwicklungsgeschichte (Embryologie) . .	8
III.	Allgemeine Gewebelehre (Histologie)	21
	Anhang: Mikroskopische Technik	33

B. Spezieller Teil.

IV.	Knochen- und Bänderlehre (Osteologie und Syndesmologie)	38
V.	Muskellehre (Myologie)	108
VI.	Eingeweidelehre (Splanchnologie)	163
	a. Darmsystem, b. Atmungsorgane.	
VII.	Harn- und Geschlechtsorgane (Uro-genital-System) .	198
VIII.	Gefäßsystem (Angiologie)	230
IX.	Nervensystem (Neurologie)	266
X.	Haut, Integument.	333
XI.	Lehre von den Sinnesorganen (Ästhesiologie)	341
XII.	Kapitel aus der topographischen Anatomie	380
XIII.	Index	383

Technische Ausdrücke.

Ventral bedeutet: Nach dem Bauch zu gelegen.
Dorsal: Nach dem Rücken zu gelegen.
Cranial: Kopfwärts.
Caudal: Schwanzwärts.
Medianebene heißt diejenige Ebene, welche den Körper in zwei symmetrische Hälften, eine rechte und eine linke, teilt; sie liegt in dorso-ventraler Richtung.
Median: In der Medianebene gelegen; z. B. der Nabel.
Medial: Nach der Medianebene zu.
Lateral: Von der Medianebene weg.
Sagittal heißen alle Linien und Ebenen, welche parallel mit der Medianebene dorso-ventral verlaufen.
Frontal heißen Ebenen, welche senkrecht zur Medianebene und annähernd parallel der Stirne oder der vorderen Körperoberfläche verlaufen; ein Frontalschnitt durch den Körper teilt ihn also in einen dorsalen und ventralen Abschnitt.
Transversal heißen Ebenen und Linien, welche senkrecht zur Medianebene und zur Körperoberfläche verlaufen; ein Transversalschnitt durch den Körper teilt ihn also in einen cranialen und caudalen Abschnitt.

Für die Gliedmaßen sind wichtig:

Proximal: Dem Rumpfe näher gelegen; z. B. der Oberarm liegt proximal vom Unterarm, Unterarm proximal von der Hand.
Distal: Vom Rumpfe entfernter gelegen; z. B. Hand distal vom Unterarm, Unterarm distal vom Oberarm.

A. Allgemeiner Teil.

I. Anatomie und Physiologie der Zelle.

§ 1. Zellen sind die Elementarorganismen, welche mit ihren Derivaten die Gewebe des Körpers bilden. Die Zelle wurde bereits im 17. Jahrhundert (Malpighi, Grew) gesehen, aber erst im Jahre 1838 von Schleiden bei der Pflanze, 1839 von Schwann beim Tiere als kernhaltiges Formelement beschrieben.

§ 2. Morphologisch besteht die Zelle:

1. Aus dem **Protoplasma** (Zelleib); in diesem finden sich:

α. die Filarmasse, netzartig, chromatisch (d. h. leicht färbbar) mit eingelagerten Körnchen, den Mikrosomen;

β. die Interfilarmasse, eine homogene, achromatische (schwer färbbare) Flüssigkeit, welche die Maschen des Netzwerks ausfüllt;

γ. Einschlüsse: Sekrete (z. B. die Zellen der Verdauungsdrüsen), Exkrete (z. B. die Zellen der Schweißdrüsen), Fettröpfchen, Pigment;

δ. eine Zellmembran, welche das Protoplasma umschließt, ist bei tierischen Zellen wenig oder gar nicht ausgebildet, bei pflanzlichen dagegen sehr stark entwickelt und daher charakteristisch.

2. Aus dem **Zellkern;** dieser enthält:

α. ein achromatisches Lininnetz mit aufgelagerten Chromatinkörnern;

β. den achromatischen Kernsaft in den Maschen des Lininnetzes;

γ. ein oder mehrere Kernkörperchen, Nucleoli, die sich leicht färben lassen.

δ. eine Kernmembran schließt den Kern vom Protoplasma ab.

3. Aus dem **Centrosoma,** einem Körperchen, das im Protoplasma liegt und bei bestimmten Funktionszuständen von einem Kranz feiner Strahlen umgeben ist; es spielt bei der Zellteilung eine Rolle.

§ 3. Physiologie. Die Lebenserscheinungen der Zelle sind:

1. Stoffwechsel (Assimilation und Dissimilation).

2. Bewegung: amöboide (Ausstrecken von Pseudopodien) bei Leukocyten, Amoeben; Geißelbewegung bei Spermatozoen; Flimmerbewegung (Epithel der Trachea, Oviduct etc.); fließende Zirkulationsbewegung der Mikrosomen; kontraktile (Muskelzellen).

3. Empfindung gibt sich in der Reaktion auf Reize kund (Thermo-, Helio-, Galvano-, Chemo-tropismus, mechanische Reize).

4. Fortpflanzung erfolgt durch Teilung.

a. Die indirekte Teilung (Mitose, Karyokinese).

I. Phase: Die Chromatinkörner des Kernes bilden sich zu einem Knäuel (Spirem) um. Das Centrosoma erscheint deutlich im Protoplasma und teilt sich in zwei Teile, welche auseinanderrücken. Zwischen beiden Centrosomen bleiben achromatische Fäden (Centralspindel) ausgespannt.

II. Phase: Das Spirem zerfällt in eine Anzahl U-förmig gebogener Stücke, Chromosomen. Die Zahl der Chromosomen ist für die einzelnen Tierarten feststehend und typisch. Die Centrosomen

rücken weiter auseinander. Das umliegende Protoplasma ordnet sich strahlig an: Attraktionssphäre. Von den Centrosomen spannen sich zu den Chromosomen die feinen achromatischen Fäden der Halb- oder Mantelspindel aus.

III. Phase: Die Chromosomen ordnen sich zum Mutterstern derart, daß das offene Ende jeder Schleife nach außen gerichtet ist. Alle Chromosomen liegen in einer Ebene, der Äquatorialebene.

IV. Phase: Durch Längsteilung der Chromosomen und Auseinanderrücken der Hälften entstehen aus dem Mutterstern zwei Tochtersterne. Die Schleifen der Tochtersterne werden nach den beiden Centrosomen hin auseinandergezogen, so daß nach jeder Seite eine Hälfte jedes Chromosoms gelangt.

V. Phase: Die Tochterschleifen verschmelzen zu dem Tochterknäuel. Attraktionssphäre und Centralspindel verschwinden. Der Zelleib schnürt sich durch, so daß zwei Zellen entstehen.

VI. Phase: die Chromatinsubstanz des Tochterknäuels ordnet sich zu dem netzartigen Chromatingerüst des Tochterkernes um, welcher sich mit einer Kernmembran umgibt.

b. Die direkte Teilung (amitotische): Kern- und Zelleib schnüren sich ohne besondere Erscheinungen zu zwei oder mehreren Zellindividuen durch (z. B. Leukocyten); doch bleibt in manchen Fällen die Teilung des Zelleibes aus (Syncytien, Riesenzellen).

II. Allgemeine Entwicklungsgeschichte.

Embryologie.

§ 1. Der Begriff Entwicklungsgeschichte wird in zweierlei Bedeutung gebraucht. Man unterscheidet:

a. Ontogenie, Keimesgeschichte, Embryologie, Entwicklungsgeschichte des Individuums aus seinem Keime;

b. Phylogenie, Stammesgeschichte, Entwicklungsgeschichte einer Organismenart aus anderen Organismenarten.

Über die Beziehung der Ontogenie zur Phylogenie hat Haeckel das **biogenetische Grundgesetz** aufgestellt: „Die Ontogenie ist eine kurze und schnelle Rekapitulation der Phylogenie," ein Gesetz, das jedoch in dieser strengen Form nicht zutreffend ist.

§ 2. Die **Geschlechtsprodukte:** Ei- und Samenzelle. Die Entwicklung des Individuums setzt mit der Befruchtung ein. Diese besteht in der Verschmelzung (Amphimixis) der Kerne von Ei- und Samenzelle, dem weiblichen und männlichen Geschlechtsprodukte. Diese sind einfache Zellen.

a. Der **Samenfaden, Spermatozoon,** setzt sich zusammen aus:

   α. dem Kopfe (Kern einer gewöhnlichen Zelle);
   β. dem Mittelstücke (Centrosoma);
   γ. dem kontraktilen Schwanzfaden (Protoplasma).

b. Die **Eizelle, Ovulum,** bei Säugetieren ca. 0,2 mm groß, besteht aus:
   α. der Zona pellucida, einer hyalinen Zellmembran, die ihrer Porenkanäle wegen fein gestreift erscheint;
   β. dem Dotter (Vitellus), einem körnigen Protoplasma, zusammengesetzt aus:
      1. dem Bildungsdotter (Vitellus formativus), dem eigentlichen Protoplasma;
      2. dem Nahrungsdotter (Vitellus nutritivus), auch Deutoplasma genannt;
   γ. dem Keimbläschen (Vesicula germinativa), dem Zellkern;
   δ. dem Keimfleck (Macula germinativa), dem Kernkörperchen.

Der Verlauf der ersten Entwicklungsprozesse ist abhängig von der Menge und Verteilung des Dotters im Ei.

A. Dotterarme Eier (alecithale):
   1. Primär dotterarme, d. h. in der Phylogenie die Dotterarmut als ursprüngliche Eigenschaft besitzende Eier (bei Amphioxus).
   2. Sekundär dotterarme, d. h. in der Phylogenie ursprünglich dotterreiche, infolge der veränderten Nahrungsbedingungen des Keimes dotterarm gewordene Eier (bei den Säugetieren). Daß hier die Dotterarmut sekundär ist, dafür spricht u. a. die Anlage des Dottersacks während der Entwicklung.

B. Dotterreiche Eier:
   1. Polar differenzierte (telolecithale) Eier mit Bildungsdotter am animalen Pole (Keimscheibe) und Nahrungsdotter am vegetativen Pole (bei Fischen, Amphibien, Reptilien, Vögeln).
   2. Zentral differenzierte (centrolecithale) Eier mit mittelständigem Nahrungsdotter und randständigem Bildungsdotter (Keimhaut) (bei Arthropoden).

§ 3. Das Ei ist erst befruchtungsfähig, wenn es den sogen. **Reifeprozeß** durchgemacht hat. Der Kern der unreifen Eizelle (Keimbläschen) rückt an die Oberfläche des Eies empor; währenddessen schwindet die Kernmembran und das Fadennetz des Kernes; das Kernkörperchen (Keimfleck) zerfällt in kleine Fragmente und der Kernsaft vermischt sich mit dem Protoplasma. Aus einzelnen Bestandteilen des Keimbläschens bildet sich eine Kernspindel (Pol- oder Richtungsspindel), an deren Äquator die Kernsegmente (Chromosomen) sich anordnen.

Hierauf schnüren sich an der Stelle, wo die Spindel mit ihrem einen Ende an der Oberfläche des Dotters anstößt, durch einen sich zweimal wiederholenden Teilungsprozeß zwei Polzellen oder Richtungskörperchen ab. Der nach diesen Vorgängen übrig bleibende Teil der Kernspindel und Kernsegmente wandelt sich in den **Eikern** (weiblichen Vorkern) um. Das Ei ist nun befruchtungsfähig oder reif. Bei den parthenogenetisch sich entwickelnden Eiern der Arthropoden wird nur das erste Richtungskörperchen gebildet.

§ 4. Vergleich der Ei- und Samenbildung: Hatte der Kern des unreifen Eies x Kernsegmente, so bilden sich in der ersten Spindel 2 x; hiervon fallen x auf das erste Richtungskörperchen und x auf die Eizelle. Bei der zweiten Knospung erhält das zweite Richtungskörperchen $\frac{x}{2}$ Kernsegmente, für den Eikern bleiben dann also auch nur $\frac{x}{2}$ übrig. Der Kern des reifen Eies besitzt daher die Hälfte der für den Normalkern typischen Zahl von Kernsegmenten (Reduktions-Teilung, Weismann). Ähnlich sind die Verhältnisse bei der Samenbildung: Wenn eine Samenmutterzelle, Spermatocyte erster Ordnung, sich teilen will, so ordnen sich die Kernsegmente in zwei Gruppen von je x an; die beiden entstehenden Samentochterzellen, Spermatocyten zweiter Ordnung, enthalten je

x Kernsegmente; sie teilen sich wieder, und die aus ihnen hervorgehenden Samenenkelzellen, Spermatiden, besitzen nur noch je $\frac{x}{2}$ Kernsegmente. Aus jeder Spermatide entsteht ein Spermatozoon.

§ 5. Die **Befruchtung** beginnt mit dem Eindringen des Spermatozoons in die reife Eizelle. Ei- und Samenkern wandern aufeinander zu und verschmelzen schließlich zu dem Furchungskern. Dieser enthält also $\frac{x}{2} + \frac{x}{2} = x$ Kernsegmente oder Chromosomen, die Träger der Vererbungssubstanzen.

§ 6. An die Befruchtung schließt sich der **Furchungsprozeß** an. Er besteht darin, daß die Eizelle durch fortgesetzte Teilung in eine wachsende Zahl von kleinen Zellen zerfällt. Man unterscheidet:

A. **Totale Furchung** (holoblastische Eier): Das Ei zerfällt vollständig in Tochterzellen.
   a. Äquale Furchung: Die entstehenden Tochterzellen sind alle gleich groß. Sie findet sich bei den dotterarmen, alecithalen Eiern des Amphioxus und der Säugetiere.
   b. Inäquale Furchung: Die entstehenden Tochterzellen sind ungleich groß, am animalen Pole kleiner als am vegetativen. Sie findet sich bei den dotterreichen, telolecithalen Eiern der Cyclostomen und Amphibien.

B. **Partielle Furchung** (meroblastische Eier): Das Ei zerfällt nicht vollständig in Tochterzellen; sondern der Furchungsprozeß erstreckt sich nur auf den Bildungsdotter, während der Nahrungsdotter ungeteilt bleibt und zum Wachstum der Organe aufgebraucht wird.
   a. Discoidale Furchung: Sie findet sich bei den dotterreichen, telolecithalen Eiern der Fische Reptilien und Vögel. Furchung tritt nur am animalen Pole ein, wo der Bildungsdotter sich

befindet; da er die Form einer Scheibe (Discus) hat, entsteht eine Zellenscheibe, die Keimscheibe.

b. Superficielle Furchung: Sie findet sich bei den dotterreichen, centrolecithalen Eiern vieler Arthropoden. Der in der Mitte des Eies gelegene Kern teilt sich wiederholt; die Tochterkerne rücken an die Oberfläche und bilden ebensoviele Zellen, welche nun eine oberflächliche Haut, die Keimhaut, vorstellen.

§ 7. Durch den Furchungsprozeß entsteht ein Haufen von Zellen, die **Morula** (Maulbeerkugel); dann ordnen sich die Zellen so, daß sie in einschichtiger Lage einen Hohlraum umschließen; so entsteht die Keimblase, **Blastula,** mit der Keimblasen- oder Furchungshöhle (Blastocoel). Eine Modifikation besteht bei der Entwicklung der Fische, Reptilien und Vögel insofern, als nur die dorsale Wand (Keimscheibe) der Blastula aus Zellen, die ventrale dagegen aus Dottermasse zusammengesetzt ist.

§ 8. Durch Einstülpung eines Teiles der Zellen gegen die Furchungshöhle bildet sich die Becherlarve (Darmlarve, **Gastrula**). Das äußere „Keimblatt" derselben heißt Ektoblast oder Ektoderm; das innere, Entoblast oder Entoderm, kleidet die Urdarmhöhle (Gastrocoel) aus, welche nach außen sich durch den Urmund (Blastoporus) öffnet. Bei den Säugetieren hat die Keimblase eine verdickte Stelle, an der die Zellen mehrfach übereinander geschichtet sind; sie entspricht dem Urmund. Die Zellen wachsen in die Keimblase hinein und bilden das innere Keimblatt, welches jedoch nach unten mit freiem Rande aufhört; der Urdarm ist daher ventralwärts nur vom äußeren Keimblatte abgeschlossen. Diese Eigentümlichkeit läßt sich — wenn wir uns das Dottermaterial geschwunden denken — auf die Verhältnisse bei Fischen, Reptilien und Vögeln zurückführen, wo die Keimscheibe zweiblättrig wird, indem am Urmund Zellen einwachsen,

und wo der Dotter vom Ektoderm eine zellige Überkleidung (Keimhaut) erhält.

§ 9. Mesodermbildung: An der Decke des primären Entoderms bilden sich bei Amphioxus zwei seitliche Ausstülpungen und eine mediane; diese schnüren sich ab, während das innere Keimblatt sich wieder schließt. Infolge dieser Prozesse haben sich aus dem **primären Entoderm** drei Teile gesondert:

1. Die epitheliale Auskleidung des Darmrohres (sekundäres Entoderm) oder Darmdrüsenblatt, hervorgegangen aus dem Urdarm;
2. die Chorda dorsalis, ein den Körper stützender, solider Stab, hervorgegangen aus der medianen Ausstülpung;
3. das Mesoderm (mittleres Keimblatt), hervorgegangen aus den beiden seitlichen Ausstülpungen, kleidet die Leibeshöhle, das Coelom, aus; man unterscheidet an ihm zwei Blätter:
   a. das dem Entoderm anliegende viscerale,
   b. das dem Ektoderm anliegende parietale Blatt.

Bei den übrigen Wirbeltieren wird das Mesoderm nicht vom primären Entoderm geliefert, sondern es bildet sich im Bereich des Urmundrandes bezw. Primitivstreifens, indem solide Zellenmassen zwischen Ektoderm und Entoderm hineinwachsen.

§ 10. Dem **Urmund,** Blastoporus, entspricht bei Reptilien und Säugetieren der in der Längsachse verlaufende **Primitivstreifen,** der meist rinnenartig vertieft ist (Primitivrinne). Sein vorderes verdicktes Ende (Primitivknoten) wird von den Medullarwülsten umgriffen und bei vielen Tierformen von dem Canalis neurentericus durchbohrt, durch den Nervenrohr und Darmrohr zusammenhängen (vgl. Entwicklung des Zentralnervensystems).

§ 11. Entwicklung der Ursegmente:

a. Bei Amphioxus gliedern sich die mittleren Keimblätter gleich bei ihrem ersten Auftreten voll-

ständig in hintereinander gelegene „Ursegmente". Diese zerfallen dann je in einen dorsalen Abschnitt (eigentliches Ursegment), den Mutterboden für die quergestreifte Muskulatur, und einen ventralen Abschnitt. Die ventralen Segmente bilden die anfangs segmentierte Leibeshöhle, welche erst durch das Schwinden der Scheidewände zu einem einheitlichen Hohlraum wird.

b. Bei den übrigen Wirbeltieren gliedern sich die mittleren Keimblätter zuerst in einen dorsalen Abschnitt, die Ursegmentplatte, welche durch Segmentierung in die hintereinander gelegenen Ursegmente (Kopf- und Rumpfsegmente) zerfällt, und einen ventralen Abschnitt, die Seitenplatte, welche unsegmentiert bleibt und durch Auseinanderweichen der Zellen zu einem parietalen und visceralen Blatte die also von Anfang an einheitliche Leibeshöhle (Coelom, Pericardial- und Pleuroperitoneal-Höhle) entstehen läßt.

Die von der Ursegmentplatte eingenommene Gegend ist die hellere Stammzone, die von der Seitenplatte eingenommene ist die dunklere Parietalzone.

α. Ein jedes der anfangs soliden Ursegmente (Urwirbel, Somit) läßt durch Auseinanderweichen seiner Zellen die Ursegmenthöhle entstehen. Die laterale, dem Ektoderm anliegende Wand derselben, die Haut- oder Dermalplatte (Cutisblatt) liefert einen Teil der Lederhaut, welche sich mit dem Ektoderm zum Integument des Körpers verbindet. Die mediale Wand besteht aus der Muskelplatte (Myotom), dem Mutterboden für die quergestreifte Muskulatur, und dem mehr ventral liegenden Sklerotom, dem Mutterboden für das Stützgewebe des Körpers.

β. Aus den beiden Blättern der Seitenplatte geht vor allem die epitheliale Auskleidung des Coeloms hervor, von welcher sich wieder besondere Organbildungen ableiten (vgl. § 15). Das parietale Blatt wird mit der ihm anliegenden Ektodermstrecke als Somatopleura (Rumpfplatte), das viscerale Blatt

mit der anliegenden Entodermstrecke als Splanchnopleura (Darmfaserplatte) zusammengefaßt.

§ 12. Mesenchym. Außer den vier epithelialen Keimblättern (Ektoderm, parietales und viscerales Blatt des Mesoderms, Entoderm), welche durch Faltungen der Keimblasenwand entstanden sind, entwickeln sich noch durch Auswanderung isolierter Zellen in die Spalträume zwischen den Keimblättern die **Mesenchymkeime** (das Zwischenblatt). Sie liefern:

a. die Stützsubstanzen;
b. das Blut und die Blutgefäße.

§ 13. Entwicklung des Blutes und der Blutgefäße. Die Zellen des Zwischenblattes bilden:

1. ein Netzwerk von Strängen, die **Blutinseln,** aus welchen sich unter Absonderung von Blutflüssigkeit die Endothelwand der primitiven Blutgefäße und die ersten Blutkörperchen entwickeln,
2. die **Substanzinseln,** welche die Lücken des Netzwerkes ausfüllen und später zu embryonalen Bindegewebe werden.

Die roten Blutkörperchen aller Wirbeltiere vermehren sich in den frühen Entwicklungsstadien durch Teilung. Diejenigen der Säugetiere haben zu dieser Zeit noch einen Kern.

§ 14. Die embryonale Körperanlage ist nunmehr von drei **Höfen** umgeben:

1. von dem hellen Fruchthof, Area pellucida;
2. weiter nach außen von dem dunkeln Fruchthof, Area opaca, welcher der Ausbreitung des Mesoderms entspricht; in ihm entwickeln sich, wie auch im embryonalen Körper selbst, viele Blutgefäße; daher heißt er auch Gefäßhof (Area vasculosa); durch ein Ringgefäß, die Vena terminalis, grenzt er sich nach außen ab;
3. von dem Dotterhofe (Area vitellina), welcher durch das sich über den Dotter weiter nach ab-

wärts ausbreitende Ektoderm und Entoderm dargestellt wird.

§ 15. Übersicht über die Bildungsprodukte der Keimblätter.

I. **Ektoderm:** liefert alle Organe, welche für den Verkehr mit der Außenwelt wichtig sind (Organe des Schutzes und der Empfindung):
1. Epidermis;
2. Epidermoidalgebilde (Haare, Nägel, Hautdrüsen);
3. Nervensystem;
4. die percipierenden Elemente der Sinnesorgane;
5. Mund- und Aftereinstülpung.
6. Vereinzelt glatte Muskelzellen (der Schweißdrüsen, der Irismuskulatur).

II. **Entoderm:** liefert hauptsächlich die Organe der Ernährung:
1. Epithel des Darmkanals;
2. Epithel der Darmdrüsen (Lungen, Schilddrüse, Thymus, Leber, Pankreas);
3. Epithel der Harnblase.

III. **Mesoderm und Mesenchym:**
1. Epithel der Pericardial- und Pleuroperitonealhöhle (seröse Häute) } aus dem
2. Urogenitalapparat } Mesoderm;
3. Muskulatur }
4. Stützgewebe } aus dem
5. Blutapparat } Mesenchym.

§ 16. Bildung der äußeren Körperform: Der Embryo erhebt sich über das Niveau des außerembryonalen Bezirks (Kopffalte, Schwanzfalte, Seitenfalte). Der Darm endigt nunmehr blind vorn in der Kopfdarmhöhle, nach hinten in der Beckendarmhöhle. In ihren Grundzügen kann man nun die eigentliche Körperanlage als zwei Röhren auffassen, die ineinander stecken. Die äußere Röhre, bestehend aus Somatopleura (Ektoderm + parietalem Mesodermblatte) ist

durch die Leibeshöhle getrennt von der inneren, bestehend aus Splanchnopleura (visceralem Mesodermblatt + Entoderm). Stielartige Verbindungen setzen beide Röhren mit dem außerembryonalen Bezirk, dem Dottersack, in Zusammenhang. Dieser stellt dementsprechend zwei ineinander gefügte Säcek dar. Die äußere Röhre wird nämlich durch den Hautnabel, bestehend aus Somatopleura, verbunden mit dem äußeren Sacke, dem Hautdottersacke, demgemäß ebenfalls aus Somatopleura zusammengesetzt; die innere Röhre wird durch den Darmnabel, bestehend aus Splanchnopleura, verbunden mit dem inneren Sacke, dem Darmdottersacke, bestehend aus Splanchnopleura. In diesem verlaufen Arteriae und Venae omphalo-mesentericae.

§ 17. Die Eihüllen kommen nur bei Reptilien, Vögeln und Säugetieren vor. Die eigentliche Körperanlage wird von Faltungen der außerembryonalen Somatopleura (Kopfscheide, Schwanzscheide, Seitenscheiden) eingehüllt. Diese Falten verwachsen über dem Embryo miteinander, und ihr äußerer Teil, der nach außen Ektoderm und nach innen parietales Mesoderm besitzt, schnürt sich vom inneren Teil ab, welcher nach außen parietales Mesoderm und nach innen Ektoderm besitzt. Durch die Abschnürung entstehen zwei Säcke um den embryonalen Körper: der äußere Sack (außen Ektoderm, innen parietales Mesoderm) ist die **seröse Hülle,** der innere (außen parietales Mesoderm, innen Ektoderm) ist das **Amnion.**

Die seröse Hülle steht mit dem Embryo nicht mehr in direktem Zusammenhang, das Amnion ist dagegen durch den Hautnabel mit dem Embryo verbunden und von dem Amnion- oder Fruchtwasser erfüllt. Aus der Rachendarmbucht stülpt sich ventral der Harnsack, die **Allantois,** aus Splanchnopleura bestehend, hervor. Sie wächst als gestielte Blase zwischen Haut- und Darmnabel hindurch in die außerembryonale Leibeshöhle und breitet sich zwischen Dottersack,

Amnion und seröser Hülle ringsum aus. Sie besorgt die Aufnahme der Ausscheidungsprodukte von Urniere und Niere und die Atmung des Embryo vermittelst ihrer Blutgefäße (Arteriae et Venae umbilicales). Nach außen besitzt sie viscerales Mesoderm, nach innen Entoderm.

Besonderheit bei Säugetieren: Bei allen Säugetieren mit Ausnahme der Monotremen und Beuteltiere legt sich die Allantois der Innenfläche der serösen Hülle dicht an, die äußere Eihaut verliert ihre glatte Oberfläche, da auf der Oberfläche des Chorion Zotten entstehen. Diese sehr gefäßreichen Zotten heißen **Chorionzotten,** die seröse Hülle heißt jetzt **Chorion** (Zottenhaut). Bei vielen Säugetieren, nämlich allen Placentaliern, treiben die Zotten Seitenäste und senken sich in entsprechende Gruben der Gebärmutterschleimhaut ein. So entsteht die **Placenta** oder der **Mutterkuchen.** Stellenweise kongregierte Zotten bilden Cotyledonen.

An der Placenta unterscheidet man:

a. den fötalen Teil, Placenta foetalis, bestehend aus dem Chorion;
b. den mütterlichen Teil, Placenta uterina, bestehend aus Gebärmutterschleimhaut.

Besonderheiten bei dem Menschen:

a. Der **Bauchstiel** nimmt vor dem Schwanzende von der Bauchseite des Embryo seinen Ursprung und befestigt sich an der serösen Hülle. Er besteht
   1. aus einer zipfelförmigen Verlängerung des Amnion,
   2. aus embryonalem Bindegewebe,
   3. aus einem Teil der Allantois,
   4. aus Strecken der Nabelgefäße (Vasa umbilicalia).
b. Die Allantois ist rudimentär, sie besitzt einen langen Stiel, den Urachus oder Allantoisgang.
c. Der **Dottersack** ist beim Menschen ein kleines Bläschen und steht durch den langen Dottergang

oder Ductus omphalo-entericus mit dem Darmkanal des Embryo in Zusammenhang.

d. Die **Nabelschnur** oder der Nabelstrang, Funiculus umbilicalis, entsteht aus dem Bauchstiele dadurch, daß die Amnionhöhle sich ausdehnt, bis Dottergang und Allantoisgang von einer Amnionscheide umhüllt sind. Der Nabelstrang setzt sich zusammen aus:

1. der Amnionscheide,
2. dem Urachus mit den Nabelgefäßen (zwei Artt. umbilicales und einer Vena umbilicalis),
3. dem Dottergang mit den Dottergefäßen (Vasa omphalo-mesenterica),
4. der Warthonschen Sulze, bestehend aus Gallertgewebe mit spindeligen und sternförmigen Zellen, Bindegewebsfibrillen und elastischen Fasern.

In der reifen Nabelschnur sind Harngang, Dottergang und Dottergefäße zurückgebildet.

Dicke: 11—13 mm; Länge: 50—60 cm.

e. Das **Chorion** sondert sich in:

α. Chorion frondosum mit mächtigen, verzweigten Zottenbüscheln, und

β. Chorion laeve, mit vereinzelten, kleinen Zotten.

§ 18. Einteilung der Wirbeltiere auf Grund der Eihüllen:

I. **Anamnia** (Amnionlose): Amphioxus, Cyclostomen, Fische, Amphibien

Ichthyopsiden.

II. **Amnioten** (Amniontiere) mit seröser Hülle, Amnion, Dottersack und Allantois.

A. Sauropsiden: Eierleger. Reptilien und Vögel.

B. Säugetiere: Die Früchte entwickeln sich in der Gebärmutter mit Ausnahme der Monotremen.

a. Achoria: seröse Hülle ohne Zotten. Monotremen, Beuteltiere;

b. Choriata: seröse Hülle mit Zotten.

1. Mit gleichmäßig verteilten Zotten (Placenta diffusa): Perissodactylen (Unpaarhufer), Artiodactylen (Paarhufer), Cetaceen (Wale) etc.

2. Eigentliche Placentalia

α. Placenta cotyledonaria: Ruminantia (Wiederkäuer),

β. Placenta zonaria: Carnivoren,

γ. Placenta discoidalis: Primaten, Nager, Insektivoren, Fledermäuse.

Anmerkung: Die speziellen Entwicklungsverhältnisse werden bei den verschiedenen Organsystemen behandelt.

III. Allgemeine Gewebelehre, Histologie.

§ 1. Gewebe sind Komplexe gleichartig differenzierter Zellen und ihrer Produkte; sie werden eingeteilt in:

A. Vegetative:
   1. Epithelgewebe;
   2. Stützgewebe:
      a. Zelliges Stützgewebe;
      b. Bindegewebe;
      c. Knorpelgewebe;
      d. Knochengewebe.

B. Animale:
   1. Muskelgewebe;
   2. Nervengewebe.

§ 2. Die **Epithelien** (ἡ θήλη = Warze) bedecken als kontinuierliche Zellenlagen die äußeren und inneren Oberflächen des Körpers. Man unterscheidet einschichtige und mehrschichtige Epithelien; die tieferen Schichten der letzteren stellen den Mutterboden der oberen Schichten dar.

Die tieferen Epithelzellen sind meist durch eine Kittsubstanz verbunden; die oberflächlichen dienen oft durch Verhornung zum Schutze, auch sondern sie Exkrete und Sekrete ab.

§ 3. Beim **Pflaster-** oder **Plattenepithel** sind die oberflächlichen Zellen flach.

Vorkommen: a. das einschichtige finden wir als Pigmentepithel der Retina, dann in den Lungen-

alveolen, im Herzbeutel, Brust- und Bauchfell, im Rete testis (kubisches Epithel), im häutigen Labyrinth; als Endothelien in den Gelenkhöhlen, Sehnenscheiden, Schleimbeuteln, den Blut- und Lymphbahnen (bei vielen Individuen auch mehrschichtiges Zylinderepithel).

b. das mehrschichtige finden wir in der Mundhöhle, in der Speiseröhre, auf den Stimmbändern, der Conjunctiva bulbi, in der Scheide und weiblichen Urethra (bei vielen Individuen auch mehrschichtiges Zylinderepithel); dann auf der äußeren Haut (deren oberste Zellschichten unter Verlust des Kernes verhornt sind). Zellverhornungen ohne Verlust des Kernes finden sich an den Haaren und Nägeln.

§ 4. Beim **Zylinderepithel** sind die oberflächlichen Zellen zylindrisch.

Vorkommen: a. das einschichtige finden wir im Darmkanal (von der Cardia ventriculi abwärts), in der Pars cavernosa urethrae und an den Ausführungsgängen vieler Drüsen.

b. das mehrschichtige an der Conjunctiva palpebrarum, an den Hauptausgängen einzelner Drüsen, in der Pars membranacea urethrae.

§ 5. Beim **Flimmerepithel,** das meist an das Zylinderepithel gebunden ist, trägt die oberste Schicht bewegliche Cilien.

Vorkommen: a. einschichtiges finden wir in den feineren Bronchien, in den Nebenhöhlen der Nase, in den Eileitern, im Uterus, im Zentralkanale des Rückenmarks.

b. mehrschichtiges finden wir in der Trachea, in den großen Bronchien, im Kehlkopfe (außer an den Stimmbändern), in der Tuba auditiva, im oberen Teile des Schlundkopfes, in der Nasenhöhle und im Nebenhoden.

§ 6. **Drüsen** sind zu Sekretions- oder Exkretionsorganen differenzierte Epitheleinstülpungen. **Drüsenzellen** sind modifizierte Epithelzellen; setzt sich die

Drüse aus vielen Zellen zusammen, so spricht man von Drüsengeweben.

a. Einzellige Drüsen (Becherzellen).

Vorkommen: in der Schleimhaut der Nase und Bronchien, sowie der des Darmes.

b. Mehrzellige Drüsen entstehen durch Einsenkung von Zellgruppen, und zwar unterscheidet man hier den tubulösen (schlauchförmigen) und den alveolären (traubenförmigen) Bau.

α. Einfache (unverästelte) tubulöse Drüsen sind: Magendrüsen, Schweißdrüsen, Darmdrüsen.

β. Zusammengesetzte (verästelte) tubulöse Drüsen: Pylorusdrüsen, Uterindrüsen, Speichel- und Schleimdrüsen, Milchdrüsen, Nieren, Hoden und Leber.

γ. Alveoläre Drüsen: Talgdrüsen.

§ 7. Das **Fettgewebe** besteht aus klumpig angeordneten Zellen, in denen sich Fett nach und nach ansammelt, so daß Kern und Protoplasma an die Peripherie gedrängt werden.

§ 8. Die Bedeutung des **Stützgewebes** beruht auf der Ausbildung seiner Intercellularsubstanz; es findet sich im ganzen Körper; es bildet die Unterlage für die Epithelien, begleitet die Lymph- und Blutbahnen, und verbindet die Formelemente des animalen Gewebes, bildet die Abgrenzung der Organe und stützt den Körper durch das Skelett. Man kann unterscheiden

a. zelliges Stützgewebe,
b. Bindegewebe,
c. Knorpel,
d. Knochen.

§ 9. Das **zellige Stützgewebe** (ohne Intercellularsubstanz) findet sich in der Chorda dorsalis, es stellt die niederste Stufe des Stützgewebes dar; seine Zellen sind mit Flüssigkeit prall gefüllte Blasen, welche eine deutliche Zellmembran besitzen.

§ 10. Das **Bindegewebe (tela conjunctiva)** hat eine mehr oder minder weiche Intercellularsubstanz.

1. Das **gallertartige** Bindegewebe (**embryonales** Bindegewebe), eine frühere Entwicklungsstufe des übrigen; die Intercellularsubstanz ist schleimig, die Zellen sind spindel- oder sternförmig und durch Ausläufer miteinander verbunden.

Vorkommen: a. im Embryo, b. im Nabelstrang, c. im ausgebildeten Körper: modifiziert im Glaskörper und im Nucleus pulposus der Intervertebralscheiben.

2. das **faserige** (fibrilläre) Bindegewebe besitzt eine Intercellularsubstanz aus Fibrillen (Fasern), zwischen denen die Bindegewebszellen liegen, im Jugendzustande spindelförmig oder verzweigt, später plättchenförmig den Interstitien angepaßt. In der Nähe kleiner Blutgefäße liegen sog. Plasmazellen (vielleicht umgebildete weiße Blutkörperchen), rundlich, protoplasmareich, einkernig.

Reaktion: Es quillt in Alkalien und Säuren auf, durch Kochen mit Wasser gibt es Leim (daher auch „kollagenes" Gewebe genannt).

Man teilt es in lockeres und straffes Bindegewebe ein, doch besteht zwischen beiden keine scharfe Grenze.

a. Das **lockere** besteht aus sich durchkreuzenden Faserzügen; diese lassen Spalträume zwischen sich, die dem Gewebe eine große passive Beweglichkeit verleihen.

Vorkommen: Es findet sich überall als Organverbindende und -trennende Substanz; dichtere Verflechtungen bildet es in der Lederhaut (cutis).

Als besondere Arten dieses lockeren faserigen Bindegewebes sind aufzufassen:

α. **Reticuläres Bindegewebe;** es besteht aus netzförmig sich vielverzweigenden Fäserchen. Kern und Protoplasma finden sich an größe-

ren Knotenpunkten (cytogenes, adenoides Bindegewebe).

Vorkommen: In den Lymphknoten der Schleimhaut des Tractus intestinalis, zerstreut zwischen anderem Bindegewebe, vor allem in den Lymphdrüsen und Lymphfollikeln.

β. **elastisches** Bindegewebe. Seine Fasern sind bemerkenswert durch ihre gelbe Farbe, stärkere Lichtbrechung, ihre Widerstandsfähigkeit gegen Säuren und Alkalien, ihre Ramifikation; sie geben beim Kochen mit Wasser Elastin.

Vorkommen: Die feineren Fasern fast überall im faserigen Bindegewebe, besonders in den Lungen, in allen Sehnen, Bändern und Aponeurosen; die stärkeren in besonders großer Anzahl im Lig. nuchae und in den Ligamenta „flava", auch bilden sie die Membranae elasticae und Membranae fenestratae der Arterienwände.

Häufig finden sich in den Bindegewebszellen Pigmentkörner, die ein dunkles Aussehen hervorrufen (Pia mater, Suprachorioïdea oculi).

b. Das **straffe** Bindegewebe zeigt eine parallele Anordnung der Fasern, zwischen denen die Zellen meist reihenweise gelagert sind und eine stiletartige, vielkantige Form haben.

Vorkommen: In den Sehnen, Aponeurosen und Bändern.

§ 11. Knorpelgewebe besitzt eine resistentere, homogene Intercellularsubstanz, sie gibt beim Kochen Knorpelleim (Chondrin). Die Zellen, die in sie eingebettet liegen, sind rundlich oder oval. Um diese Zellen bildet sich, anfangs kapselartig, die Intercellularsubstanz und drängt die Zellen auseinander. Die Lage der Kernteilungsfiguren gibt häufig die Richtung des Wachstums an. Man unterscheidet:

a. **Hyalinknorpel** von homogener Intercellularsubstanz

mit leicht bläulicher Farbe; nicht selten sind Einlagerungen von Kalksalzen (größtenteils Alterserscheinung!).

Vorkommen: Trachea, Bronchien, Larynx, Tuba Eustachii, Nase; in den Rippenknorpeln; in den Diarthrosen und Synchondrosen; außerdem legt sich aus ihm der Knochen an (cartilago ossescens).

b. **Faserknorpel** entsteht aus dem vorigen durch Einlagerung von Bindegewebsfasern.

Vorkommen: In der Tuba Eustachii, den Disci und Menisci articulares sowie den Labra glenoïdalia, in der Symphysis ossium pubis, den Fibro-cartilagines intervertebrales.

c. beim **elastischen Knorpel** findet sich in der Intercellularsubstanz ein Netz elastischer Fasern (Netzknorpel, gelber Knorpel).

Vorkommen: Am Ohre, am Kehldeckel, an der Spitze und dem Processus vocalis der Giesbeckenknorpel, Cartilago cuneiformis und corniculata.

Die Vermehrung des Knorpels kann geschehen a. durch interstitielles Wachstum, d. h. durch Vermehrung der Knorpelzellen und der Intercellularsubstanz von letzteren aus; b. durch appositionelles Wachstum, d. h. durch Knorpelanlagerung von dem bindegewebigen Perichondrium aus.

§ 12. Das **Knochengewebe** ist die höchste Stufe des Stützgewebes. Die Intercellularsubstanz enthält Kalksalze chemisch gebunden und ist dadurch sehr fest. Die anorganischen Bestandteile (Asche) machen 44—60% aus. Davon fallen auf

phosphorsauren Kalk [$Ca_3(PO_4)_2$]	85,62%,
kohlensauren Kalk [$CaCO_3$]	9,06%,
Fluorcalcium [CaF_2]	3,57%,
phosphorsaure Magnesia [$MgHPO_4$]	1,76%.

Durch Behandeln mit Säuren kann man die Salze entfernen, den Knochen „entkalken“; es restiert dann

beim Kochen eine Leim gebende elastische, weiche Masse (Ossein, „decalcinierter" Knochen). Durch vorsichtiges Glühen (calcinieren) befreit man andererseits den Knochen von den organischen Substanzen. Zerstört man (z. B. durch Fäulnis) den größten Teil des Knochenbindegewebes, so erhält man den „macerierten" Knochen.

In der Intercellularsubstanz liegen die **Osteoblasten,** Knochenzellen, nicht ganz richtig Knochenkörperchen genannt; ihre zahlreichen Ausläufer verbinden sich untereinander und bewirken, daß das Knochengewebe vom Protoplasma kontinuierlich durchsetzt ist. Im trockenen Knochen ist das Protoplasma zerstört und durch Luft ersetzt; die Räume, in denen die Knochenzellen lagern, sind die Knochenhöhlen (Knochenkörperchen), Größe 15—27 μ, und an Stelle der Ausläufer sind feine Kanälchen vorhanden.

Die Ernährung des Knocheninnern geschieht durch Blut- und Lymphgefäße; diese gelangen von außen durch die Volkmann'schen Kanäle in die Havers'schen Kanäle hinein; größere Gefäße treten in der Hauptsache durch die Canales nutritivi zur Markhöhle.

Die **Volkmann'schen Kanäle** durchbohren schräg die Compacta.

Die **Havers'schen Kanäle** verlaufen in der Compacta im allgemeinen in der Längsrichtung des Knochens. Sie sind (im Gegensatz zu den vorigen) von konzentrischen Knochenlamellen umgeben.

Die **Intercellularsubstanz** setzt sich aus Lamellen zusammen, aus denen sowohl die Substantia compacta wie die Substantia spongiosa besteht. Die Lamellen bilden Lamellensysteme, die durch Kittsubstanz miteinander verbunden sind (v. Ebner'sche Kittlinien).

In der Compacta sind die Lamellen konzentrisch angeordnet, und zwar unterscheiden wir

a. **Spezial-** oder **Havers'sche Lamellen;** sie sind um die Havers'schen Kanäle zu je 3—20 angeordnet;

b. **interstitielle** oder **intermediäre Schaltlamellen;** diese füllen den Raum zwischen den vorigen aus, und sind entweder Reste resorbierter Havers'scher Systeme (unechte Schaltlamellen) oder laufen parallel mit der Oberfläche des Knochens (echte Schaltlamellen);

c. **Grund- (Haupt-) Lamellen.**

α. Äußere. Diese umschließen die ganze Compacta des Knochens, laufen parallel seiner Oberfläche und grenzen ihn gegen das bindegewebige Periost ab.

β. Innere. Diese umgrenzen die Markhöhle und laufen parallel der Knochenoberfläche.

Radiär verlaufen in der Compacta verkalkte Bindegewebsbündel, die Sharpey'schen Fasern; sie laufen mitten durch Havers'sche Systeme; sie finden sich nie bei Knochenteilen knorpeliger Abkunft.

Die Spongiosa ist dargestellt durch ein zartes Gerüst feiner Bälkchen paralleler Knochenlamellen; die flachen Bälkchen sind von Blut, Lymphe und Mark umspült und bedürfen daher der Havers'schen Kanäle nicht.

§ 13. Die **animalen** Gewebe sind Muskel- und Nervengewebe. Die Funktion jedes dieser beiden Gewebe hängt von der des anderen ab. Wahrscheinlich haben beide Gewebe sich phylogenetisch aus einem differenziert (Neuro-Muskelzelle).

§ 14. Das **Muskelgewebe** setzt sich aus Zellen zusammen, deren Protoplasma im wesentlichen aus kontraktiler Substanz besteht, die auf Reiz (vom Nerven gegeben) reagiert. Man unterscheidet:

A. **Muskelzellen.**

1. **Glatte.** Ihre Form ist länglich, an den Enden zugespitzt. Der stäbchenförmige Kern liegt in

der Mitte einer jeden Zelle. Das Protoplasma zeigt feine Längsstreifung. Die glatte Muskulatur ist dem Willen nicht unterworfen. Die Kontraktionen verlaufen langsam.

Vorkommen: ImTractus intestinalis und respiratorius, nämlich in den zuführenden Luftwegen, am unteren Teile des Oesophagus, am Magen und Darm; an den Ureteren, an der Harnblase, in den Geschlechtsorganen, besonders im Uterus; dann in den Gefäßen, in der äußeren Haut und in den Drüsenausführgängen, s. a. Augenhöhle und Auge.

Maße: Länge zwischen 45—225 μ (bis zu 500 μ im schwangeren Uterus). Breite zwischen 4—7 μ.

2. **Quergestreifte,** Herzmuskelzellen; sie sind einkernig und besitzen stumpfe Fortsätze, durch die sie miteinander anastomosieren. Die Kittsubstanz, die die einzelnen Zellen verbindet, hat Stäbchenstruktur. Sie sind dem Willen nicht unterworfen, lösen aber die Reize rascher aus als die glatten. Nur im Herzen!

Maße: Länge 50—70 μ. Breite 15—23 μ.

B. Die **quergestreiften Muskelfasern.** Eine Muskelfaser ist aus feinen parallelen quergestreiften Fibrillen zusammengesetzt; diese rufen eine feine Querstreifung der Muskelfasern hervor; auch gelingt es bei manchen Tiermuskeln durch Reagentien die Faser in Querscheiben (Discs) zu zerlegen. Die Muskelfibrille zeigt unter dem Mikroskope dunkle breite (anisotrope) und helle schmälere (isotrope) Querbänder.

Eine Membran (**Sarkolemm**) schließt die Muskelfibrillen zur Faser zusammen. Auf dem Querschnitt zeigt die Faser ein Netz, in dessen Maschen (Cohnheim'sche Felder) die Fibrillen zu Muskelsäulchen vereint liegen. In ähnlicher Anordnung bilden die Fasern, vom bindegewebigen Perimysium umschlossen, den Muskel.

Die Kerne der Muskelfaser sind dem Sarkolemm angelagert und erscheinen länglich.

Die quergestreiften Muskelfasern sind dem Willen unterworfen und kontrahieren sich schnell (bei der Mücke bis zu 400mal in der Sekunde).

Maße: Länge 5—13 cm; Dicke: 10—100 μ.

Vorkommen: In den Muskeln des Stammes und der Extremitäten, im oberen Teile des Tractus intestinalis und respiratorius, nämlich in der Zunge, am Schlunde, am oberen Teile der Speiseröhre, am Kehlkopf; dann am Auge und Ohr.

§ 15. Das Nervengewebe ist ektodermaler Herkunft; es besteht aus a. Nervenzellen, b. Nervenfasern, c. Neuroglia. Die Nervenzelle bildet mit ihren Fortsätzen (Fasern) ein Individuum und wird Neuron genannt.

§ 16. Die **Nervenzellen** sind höchst komplizierte Gebilde mit großem Kern und deutlichem Kernkörperchen. Ihre Form und Größe (4—135 μ) ist sehr wechselnd. In ihrem Zelleib befinden sich große Chromatin-Schollen (Nißl'sche Körperchen) und feine Fibrillen, die sich in die Fortsätze vielfach verfolgen lassen. Man unterscheidet je nach der Zahl der Fortsätze **unipolare, bipolare** und **multipolare** Ganglienzellen. Die **unipolaren** Ganglienzellen kommen vor im Sympathicus niederer Tiere (Amphibien) oder als periphere Sinneszellen (z. B. Riechzellen). Unter den bipolaren sind bemerkenswert die „scheinbar unipolaren" Spinalganglienzellen, birnförmige Gebilde, die erst von einem längeren Stiel zwei Fortsätze T-förmig entspringen lassen. Früher glaubte man infolge schlechter Technik, apolare gefunden zu haben.

Vorkommen der Ganglienzellen: Im Zentralnervensystem, den Spinalganglien (T-förmige) und dem Sympathicus.

§ 17. Die **Nervenfortsätze** teilen sich ein in Dendriten und Neuriten.

A. Die **Dendriten** sind meist kurze und meist rauh erscheinende, vielverzweigte Fortsätze: sie stellen eine gewaltige Oberflächenvergrößerung des Zellkörpers dar, was dessen Ernährung und Reizempfänglichkeit erleichtert; sie leiten also **cellulipetal.**

Man nimmt an, daß die Elemente des Nervensystems (Neurone) einander nur berühren, nicht ineinander übergehen, also per contiguitatem, nicht per continuitatem den Reiz weiterleiten.

B. Der **Neurit** oder **Nervenfaser** oder **Achsenzylinderfortsatz** ist der glatte, oft sehr lange unverzweigt verlaufende Fortsatz der Ganglienzelle. Er besteht aus feinsten Fibrillen. Von Zeit zu Zeit entsendet er eine sogenannte **Collaterale,** die fast senkrecht zur Richtung der Nervenfaser verläuft. Die Neuriten verlaufen in Scheiden, und zwar kennt man ihrer zwei:

1. die **Schwann'sche Scheide** oder das **Neurilemm,** ist eine strukturlose Membran mit einliegenden Kernen in bestimmten Abständen;
2. die **Markscheide** ist fettähnlich, stark lichtbrechend, unlöslich im Wasser, dagegen löslich in den Narkotika; sie ist ein schlechter Leiter des elektrischen Stromes und isoliert deshalb wohl den Achsenzylinder. Ihre Substanz heißt Myelin.

Man unterscheidet

a. nackte Nervenfasern (grau).

Vorkommen: In der Cornea, Epidermis, im Sinnesepithel, in der grauen Substanz des Rückenmarks und Gehirns.

b. Fasern mit Schwann'scher Scheide (graue oder Remaksche Fasern).

Vorkommen: Im Sympathicus, Fila olfactoria.

c. Fasern mit Markscheide ohne Neurilemm (weiße Fasern).

Vorkommen: Rückenmark und Gehirn. Opticus.

d. Fasern mit Markscheide und mit Neurilemmscheide. In der Mitte liegt der Achsenzylinder, ihn umgibt die Markscheide, und diese wird vom Neurilemm umschlossen.

Vorkommen: In allen cerebro-spinalen Nerven außer Nervus I und II.

Die **Schwann'sche Scheide** hat in gleichmäßigen Abständen Einschnürungen, die sogenannten Ranvier'schen Einschnürungen; an diesen Stellen ist die Markscheide unterbrochen; die Abschnitte zwischen den Einschnürungen heißen interannuläre Segmente (1—2 mm); sie stellen wohl die morphologischen Abgrenzungen der Hüllsubstanzeinheiten dar. Bei Beseitigung des Myelins der Markscheide sieht man ein feines Gerüst, das Neurokeratin-Gerüst.

Anmerkung: Unbedingt Kunstprodukte der Methoden sind die Ranvier'schen Kreuze und die Schmidt-Lantermann'schen Einschnürungen.

Einzelne Fasern werden durch das Endoneurium zu Bündeln, durch das Perineurium zu Strängen, den „Nerven", zusammengefaßt.

§ 18. Bei den **Nervenendigungen** unterscheidet man die der sensiblen und die der motorischen Nerven.

a. Die **sensiblen** endigen
   1. als Endbäumchen, diese umschlingen eine Nervenzelle, oder treten mit Nachbarbäumchen in Verbindung.
   2. als freie Endigungen zwischen den Zellen (Epidermis etc.),
   3. als Endapparate (s. Nervensystem);

b. die **motorischen** endigen
   1. bei glatter Muskulatur an den Muskelzellen als feine Fasern,

2. an den Herzmuskelzellen als kleine Knöpfe,
3. bei der quergestreiften Muskulatur als hirschgeweihähnliches Endbäumchen, das in der sogenannten Sohlenplatte eingebettet ist; diese ist eine granulierte Erhabenheit, deren Lage (außerhalb oder innerhalb des Sarkolemms?) noch nicht ganz sicher ist.

§ 19. Das Stützgewebe ektodermaler Abkunft **(Neuroglia)** des Nervensystems wird bei der Nervenlehre behandelt.

Anhang.

Mikroskopische Technik.

§ 1. Die **Objekte** des tierischen Organismus können entweder frisch oder präpariert mikroskopisch untersucht werden.

§ 2. Frisch lassen sich untersuchen: 1. Flüssigkeiten (Blut etc.), 2. dünne Häute u. a. Oft muß man indifferente Zusatzflüssigkeiten verwenden, solche sind: 1. Humor aqueus, 2. Blutserum, 3. physiologische Kochsalzlösung (0,9%).

§ 3. Isoliert lassen sich Gewebsteile untersuchen, z. B. Epithelzellen, Nervenfasern etc. Zur Isolation ist es oft nötig, die Kittsubstanz zu zerstören; Isolationsmittel oder Macerationsmittel sind:

1. Ranvier'scher Drittelalkohol (33%), 2. Kalilauge oder Natronlauge (33%), 3. einfach chromsaures Ammoniak (5%), 4. reine Salzsäure. Nach längerem Verweilen der Objekte in einer dieser Flüssigkeiten lassen sich die Objekte leicht zerzupfen.

§ 4. Objekte, die nicht zerzupft werden sollen, schneidet man in feine Schnitte (1—50 μ) [1 μ = 0,001 mm] mit Hilfe der Mikrotome oder einfach mit einem Rasiermesser. Zu diesem Zweck ist es notwendig, die Objekte zu **fixieren** oder jedenfalls zu **härten.**

§ 5. Härten wird erreicht durch Gefrieren, **Fixieren** und **Härten** durch Einlegen in absoluten (100%) Alkohol.

§ 6. Fixierungsmittel sind ferner:

1. **Überosmiumsäure** oder Osmiumsäure ($^1/_2$%—1%).
2. **Flemming'sche Lösung.** 15 Maßteile 1%iger Chromsäure, 4 Maßteile 2%iger Osmiumsäure. Die Präparate müssen darnach mit Wasser ausgespült werden.
3. **Müller'sche Flüssigkeit.** 2—$2^1/_2$ g Kal. bichromicum, 1 g Natr. sulf., 100 g Wasser.
4. **Sublimat** (besser: Sublimat-Eisessig, in 0,9% Kochsalzlösung 1—5% Eisessig).
5. **Zenker'sche Flüssigkeit.** Kal. bichrom. 2,5 g, Natr. sulf. 1 g, Sublim. 5 g, Eisessig 5 ccm, Wasser 100 ccm.

Bei der Fixierung mit sublimathaltigen Mitteln müssen die Präparate mit Jod-Alkohol ausgewaschen werden.

§ 7. Die **Härtung** geschieht durch **Alkohol absolutus;** man läßt das Objekt durch die aufsteigende Alkoholreihe (50%, 70%, 80%, 96%, 100%) gehen.

§ 8. Um das Zerbröckeln der Objekte zu vermeiden, und um sie besser handhaben zu können, **bettet man sie ein.** Man verwendet dazu:

1. **Celloidin.** Um mit diesem Stoff die Objekte zu durchtränken, löst man ihn in Alkohol-Äther (zu gleichen Teilen), bringt die Objekte in immer konzentriertere Lösungen und bettet sie schließlich ein, indem man den Alkohol-Äther verdunsten läßt; die so entstandenen Blöcke werden in 70% Alkohol aufbewahrt.

2. **Paraffin.** Man verwendet anfangs zur Durchtränkung weiches Paraffin (Schmelzpunkt 45° C), dann hartes (Schmelzpunkt 56—57° C.) Die Durchtränkung geschieht in Paraffinöfen.

Das Einbetten (in Papierkästchen oder ähnlichem) muß möglichst rasch durch schnelles Abkühlen des Paraffins geschehen.

§ 9. Das **Schneiden** a. des Celloidin-Blocks geschieht mit schräg gestelltem Messer unter Alkohol, b. des Paraffin-Blocks mit gerade gestelltem, trockenem Messer.

§ 10. Beim Übertragen auf den Objektträger kann man die Objekte mit Eiweiß nach verschiedenen Methoden festkleben. Sind die Paraffinschnitte faltig, so glätten sie sich bei leichter Erwärmung; sind die Paraffinschnitte gut getrocknet und aufgeklebt, so entfernt man das Paraffin durch Auflösen in Xylol.

Sollen die Präparate nun mit Farben wässeriger Lösung gefärbt werden, so schickt man sie durch die „absteigende" Alkoholreihe.

§ 11. Die **Färbung** geschieht zur Hervorhebung einzelner Gewebsteile (Kerne oder dergl.).

Man färbt entweder nur mit einem Mittel, Einfachfärbung, oder mit mehreren, Mehrfachfärbung.

Man kann ein Objekt ganz durchfärben, „Stückfärbung", oder die einzelnen Schnitte, „Schnittfärbung".

§ 12. Die hauptsächlichsten Färbemittel sind:

A. **Karmine** (bes. bei Stückfärbung, Kernfärbemittel).
   1. Alkoholisches Boraxkarmin: die Stücke nach der Färbung in 70%igem salzsaurem Alkohol liegen lassen; färbt die Kerne,
   2. Alaunkarmin: nach der Färbung auswaschen mit Wasser;

B. **Hämatoxylin-** oder **Hämateïngemische.**

1. Hämatoxylin: nach der Färbung auswaschen mit Brunnen- (nicht destilliertem) Wasser; färbt die Kerne tief blau, Protoplasma bläulich, Schleim und hyalinen Knorpel intensiv blau;
2. Hämalaun; nach der Färbung auswaschen mit 1—2%igem Alaunwasser, dann gut mit Wasser; färbt nur die Kerne;
3. Hämatoxylin-Eisenalaun: die aufgeklebten Schnitte kommen erst in 1,5—4%ige Eisenalaunlösung ($^1/_2$—3 Stunden), dann Abspülen in Leitungswasser, dann $^1/_2$%ige wässerige Lösung von Hämatoxylin (24—36 Stunden), dann Wasser, dann Eisenalaunlösung, dann auswaschen mit Wasser ($^1/_4$—1 Stunde); färbt die Zentralkörper, Chromatin, Mikrosomen, Sekretkapillaren.

§ 13. Anilinfarben (saure, basische, neutrale).

1. Safranin; färbt das Chromatin der Kerne rot,
2. Thionin, Vesuvin, **Eosin** etc.

§ 14. Von **Mehrfachfärbungen** sind sehr gebräuchlich:

Hämatoxylin-Eosin und Hämalaun-Eosin. Die mit Hämatoxylin oder Hämalaun gefärbten Schnitte kommen auf kurze Zeit in schwache, wässerige Eosinlösung (0,1%ig), dann mit Wasser ausgewaschen etc.; färbt Kerne blau, Protoplasma blaßrot, Blutzellen rot.

van Gieson'sche Färbung: Gute Vorfärbung mit Hämatoxylin und Nachfärben mit einer Mischung von Pikrinsäure und Karbolfuxin: Kerne bräunlich; Bindegewebe rot, Blut gelb, Fibrin gelb, Protoplasma gelb, Muskelgewebe gelb.

§ 15. Das **Einschließen** der Schnitte kann geschehen:

1. in Canadabalsam. Die Schnitte müssen (durch Alkohol) völlig entwässert sein, dann werden sie „aufgehellt", z. B. in Xylol; in Canadabalsam (Lösung in Xylol) auf dem Objektträger eingeschlossen und mit einem Deckglas bedeckt. Der Canadabalsam erhärtet allmählich;
2. in Glyzerin. Die Schnitte werden vom Wasser direkt auf den Objektträger gebracht, in Glyzerin eingeschlossen, mit einem Deckglas bedeckt und dessen Rand mit einer Kittsubstanz an dem Objektträger rings luftdicht befestigt, „umrandet". Zur Umrandung dient eine Masse, bestehend aus 2 Teilen Wachs und 8 Teilen Kolophonium.

B. Spezieller Teil.

(Die Organsysteme.)

IV. Knochenlehre, Osteologie, und Bänderlehre, Syndesmologie.

A. Allgemeine Osteologie.

§ 1. Physiologische Bedeutung des Skelettes:

a. Stützfunktion,
b. Schutz (Schädelknochen, Wirbel, Rippen),
c. passiver Bewegungsapparat.

§ 2. Einteilung des Skelettes:

a. Wirbelsäule + Kopfskelett = Achsenskelett;
b. Wirbelsäule + Rippen = Rumpfskelett;
c. das Skelett der Gliedmaßen hängt mit dem Rumpfskelett durch die Gliedmaßengürtel (Schultergürtel und Beckengürtel) zusammen.

§ 3. Einteilung der Knochen nach ihrer Form:

1. lange, oder Röhren-Knochen; ihr Schaft heißt Diaphyse, ihre beiden Endstücke Epiphysen. Beispiele: Humerus, Femur, Phalangen der Finger,
2. kurze Knochen; Beispiele: Hand- und Fußwurzelknochen, Wirbel etc.,

3. flache oder platte Knochen: Schulterblatt, Darmbein, Knochen des Schädeldaches.

§ 4. Das **Achsenskelett** läßt ontogenistisch und phylogenetisch drei Entwicklungsstufen erkennen;

a. Die **Chorda dorsalis** (Rückensaite) (s. S. 13): ist ein aus blasigen Zellen zusammengesetzter Stab und von drei Hüllen umgeben:
   1. zu innerst von der faserigen, inneren Chordascheide, innerhalb welcher eine Schicht kleinerer Zellen ein besonderes Chordaepithel bildet, dann
   2. von einer elastischen Membran und
   3. zu äußerst von der embryonal-bindegewebigen, äußeren Chordascheide oder skeletogenen Schicht.

   Die Chorda besteht dauernd bei Amphioxus und Cyclostomen.

b. Das **knorpelige Skelett:** entwickelt sich aus dem embryonalen Bindegewebe der skeletogenen Schicht; die Verknorpelung beginnt zu beiden Seiten der Chorda und läßt einen Knorpelring, den Wirbelkörper, entstehen; von hier aus schreitet sie dorsalwärts fort und liefert die Wirbelbogen, von denen wieder Fortsätze ausgehen. Das knorpelige Skelett besteht dauernd bei Selachiern und einigen Ganoiden.

c. Das **knöcherne Skelett:** verdrängt bei allen übrigen Wirbeltieren das knorpelige.

§ 5. Entwicklung der Knochen: Knochensubstanz entwickelt sich entweder auf knorpeliger oder bindegewebiger Grundlage. Darnach unterscheidet man:

1. **knorpelig vorgebildete Knochen (Ersatzknochen; Primordialknochen).** Wirbelsäule, Rippen, Sternum, Extremitätenknochen, Zungenbein, der größte Teil der Schädelbasis: Hinterhauptbein außer dem

Interparietale [vgl. IV § 68], Keilbein außer der inneren Lamelle des Flügelfortsatzes, Felsenbein, Gehörknöchelchen [außer Proc. ant. des Malleus], Siebbein und untere Nasenmuschel.

Ihre Entwicklung zeigt zwei Vorgänge:

a. **Die perichondrale Ossifikation:** erfolgt vom Perichondrium aus, einer den Knorpel überziehenden, aus Bindegewebe und elastischen Fasern bestehenden Haut; sie beruht auf Knochenauflagerung von außen her. Eine perichondrale Knochenrinde entsteht durch die Tätigkeit großer Zellen, der Osteoblasten (Knochenbildner), nicht in gleichmäßig dicker Schichte, sondern sie besitzt nach außen offene Rinnen. Diese Rinnen werden von außen allmählich geschlossen und bilden dann gefäßhaltige, Haversche Kanäle. Die in die Havers'schen Kanäle eingeschlossenen Osteoblasten erzeugen neue Knochenschichten, spätere Havers'sche Lamellen.

b. **Die enchondrale Ossifikation** (Bildung von Knochensubstanz im Innern des Knorpels):

   α. An einer bestimmten Stelle des Knorpels, dem Ossifikationspunkte, vergrößern sich und teilen sich die Zellen. Die Grundsubstanz erleidet durch Einlagerung von Kalksalzen eine feinkörnige Trübung.

   β. Das sogenannte osteogene Gewebe, reich an jungen Zellen und Blutgefäßen, welches an der Oberfläche des Ossifikationspunktes aufgetreten ist, dringt in den Knorpel ein. Die verkalkte Knorpelsubstanz zerfällt, die Knorpelzellen gehen zugrunde. Bei dieser Resorption treten Riesenzellen, die sogenannten Osteoklasten (Knochenbrecher), auf. So entsteht eine Höhle, der primäre Markraum, welcher mit Blutgefäßen und Zellen,

den Knorpelmarkzellen, erfüllt ist. Diese Knorpelmarkzellen werden entweder zu Markzellen des Knochens oder zu Fettzellen oder zu Osteoblasten. Durch die Tätigkeit der letztgenannten erfolgt schließlich die enchondrale Ossifikation.

Entwickelung eines Röhrenknochens: Die Diaphyse verknöchert perichondral, die Epiphysen enchondral (von den sogen. „Knochenkernen") aus. Von der ursprünglichen knorpeligen Anlage bleiben erhalten die Gelenkknorpel der Epiphysen und die „Epiphysenscheiben" an den Grenzen zwischen Epiphysen und Diaphyse. Die Epiphysenscheiben bleiben erhalten, solange der Knochen noch in die Länge wächst. Mit ihrer Verknöcherung hört das Wachstum auf.

2. **Bindegewebsknochen, Belegknochen** (schlecht: **sekundäre Knochen**): Knochen des Schädeldaches (Stirnbein, Scheitelbein, Interparietale), Jochbein, Schuppe des Schläfenbeins, Tränenbein, Nasenbein, Pflugscharbein, Gaumenbein, Oberkiefer, Unterkiefer, Annulus tympanicus und die mediale Lamelle des Processus pterygoideus.

Bindegewebsbündel verkalken; an sie legen sich Osteoblasten an und scheiden Knochensubstanz aus.

§ 6. Bau der Knochen: Die meisten Skeletteile besitzen an den Verbindungsflächen mit benachbarten einen knorpeligen Überzug, den Gelenkknorpel. Im übrigen wird der Knochen von der Beinhaut oder dem Periost überzogen, welches für Ernährung und Wachstum des Knochens wichtig ist (Matrix ossium). Es setzt sich aus zwei Schichten zusammen, einer äußeren aus fibrillärem Bindegewebe und einer inneren mit zahlreichen spindelförmigen oder rundlichen Zellen auf netzförmig angeordneter, fibrillärer Grundlage. In Verbin-

dung mit dem Periost steht das Endost, eine sehr dünne Bindegewebsschichte, welche im Innern der Knochen die Wandflächen der Markräume auskleidet.

An kurzen Knochen bildet die Substantia spongiosa (vgl. III § 12) den größten Teil des Innern; an langen nimmt sie fast nur die Epiphysen ein; die Substantia compacta der Diaphyse umschließt eine Markhöhle. Die Binnenräume des Knochens enthalten das Knochenmark mit zartem bindegewebigem Gerüste, zahlreichen Blutgefäßen und den Markzellen. Man unterscheidet:

1. rotes Knochenmark: in allen platten Knochen, den Wirbelkörpern, der Schädelbasis, im Brustbein und in den Rippen, sowie in allen jugendlichen Knochen. Die rote Färbung ist durch den Blutreichtum bedingt. Außer den Markzellen finden sich noch sternförmige Bindegewebszellen, Fettzellen, Lymphocyten, Plasmazellen (vgl. S. 24), Riesenzellen und die gelben, kernhaltigen Mutterzellen der roten Blutkörperchen (Haematoplasten);
2. gelbes Knochenmark: in den kurzen und langen Knochen der Extremitäten. Es besitzt viel Fett und viel Bindegewebe.
3. gelatinöses Knochenmark: in den Knochen alter Leute. Es hat schleimigen Charakter, ist das Produkt regressiver Metamorphose.

§ 7. Die Gestalt der Knochen ist das Produkt ihrer Beziehungen. Die wesentlichsten Faktoren sind Verbindung mit anderen Knochen (Gelenke), Verbindung mit Sehnen und Bändern, Anlagerung von Weichteilen, Wirkung des Muskelzuges. Sie bedingen die Capita (Köpfe), Trochleae (Rollen), Acetabula (Pfännchen), Spinae (Dornen), Cristae (Leisten), Apophysen (Fortsätze), Tubera und Tubercula (Höcker und Höckerchen), Tuberositäten (Rauhigkeiten), Lineae asperae (rauhe Linien), Impressiones (Eindrücke) und Sulci.

§ 8. Die Verbindungen der Knochen:

1. Die **Synarthrosis** ist eine kontinuierliche Verbindung derart, daß sich zwischen zwei Skeletteilen anderes, in beide übergehendes Gewebe befindet. Man unterscheidet:
   a. Syndesmosis: Verbindung durch straffes Bindegewebe. Modifikationen hiervon sind: die Membrana interossea, die Suturae (S. serrata, squamosa, simplex).
   b. Synchondrosis: Verbindung durch Knorpel:
      α. Wahre Synchondrose: durch hyalinen Knorpel. Beispiel: Die Epiphysen-Scheibe, d. i. die Verbindung der Epiphyse mit der Diaphyse in jugendlichen Zuständen.
      β. Falsche Synchondrose: durch Faserknorpel oder anders modifizierten Knorpel. Beispiele: Symphysen und Bandscheiben.

Anmerkung: Die Zähne sind in die Kiefer „eingekeilt“ (Gomphosis).

2. Die **Diarthrosis,** das Gelenk, ist eine diskontinuierliche Verbindung derart, daß zwei Skeletteile mit freien, überknorpelten Flächen gegeneinander gelagert sind. Die Bindemittel sind der Luftdruck, die Muskulatur und der an der Peripherie der Berührungsflächen befestigte Kapsel- und Bandapparat.
   a. Entstehung der Gelenke: Die Gelenke gehen aus Synarthrosen hervor. In dem intermediären Gewebe tritt eine Lücke, die Gelenkhöhle, auf. Sie wird von dem restierenden Bindegewebe, der Gelenkkapsel, umschlossen.
   b. Bau der Gelenke:
      1. der Gelenkknorpel besteht aus hyalinem Knorpelgewebe. Die eine Gelenkfläche ist gewöhnlich konkav, die Gelenk-Pfanne; die andere ist dann konvex, der Gelenkkopf.

Der Rand der Gelenkpfanne besitzt oft einen faserknorpeligen Ansatz, die Gelenklippe (Labrum glenoidale, Annulus fibro-cartilagineus).

2. Die Gelenkhöhle befindet sich bald nur zwischen den überknorpelten Flächen, bald darüber hinaus.
3. Die Gelenkkapsel tritt vom Periost des einen Knochens zum Periost des anderen. Sie besteht aus zwei Schichten, einer äußeren aus straffem Bindegewebe und einer inneren, der Synovialmembran. Diese letztere ist sehr blutgefäßreich und besteht aus lockerem Bindegewebe, welches an der der Gelenkhöhle zugekehrten Fläche mit einer einfachen Lage von platten Endothelzellen (aus Bindegewebszellen hervorgegangen!) überzogen ist. Die von der Synovialmembran abgesonderte Synovia (Gelenkschmiere) erhält die Gelenkflächen glatt und schlüpfrig. Die Synovialmembran trägt Fortsätze, welche Capillarschlingen führen. Sie können Falten, Plicae synoviales, sein und Fettmassen enthalten, Plicae adiposae. Als Reste der intermediären Gewebsschichte sind die Zwischenknorpel (Discus articularis) und die halbmondförmigen Knorpel (Menisci) anzusehen, welche mehrfache Bewegungen ermöglichen.

c. Formen der Gelenke:

I. Gelenke mit gekrümmten Flächen:

A. Einachsige Gelenke: das Charniergelenk (Winkelgelenk, Ginglymus): der Gelenkkopf bildet eine Rolle, die Pfanne eine Rinne. Die Bewegung kann nur in einer Ebene erfolgen (Beugung und Streckung). Beispiel: Interphalangealgelenke. Eine Modifikation ist das

Schraubengelenk, bei welchem die Winkelbewegung in der Richtung einer Schraubenfläche erfolgt. Beispiel: Humero-ulnar-Gelenk. Eine Abart des Charniergelenkes ist das Dreh- oder Rotationsgelenk (Art. trochoïdea); hier läuft die Bewegungsachse parallel oder doch nahezu parallel mit der Achse des bewegten Skeletteils (Beispiel: Radio-ulnar-Gelenk, Atlanto-Epistrophal-Gelenk).

B. Zweiachsige Gelenke: Die Bewegungen finden in zwei sich rechtwinklig kreuzenden Ebenen statt.
   1. das Knopfgelenk (Condylarthrosis, Ellipsoidgelenk): es besteht eine längere und eine kürzere Achse, so daß der Gelenkkopf ein Ellipsoid bildet. Beispiel: Radio-carpal-Gelenk.
   2. das Sattelgelenk: die Gelenkflächen sind nach einer Richtung konvex und nach einer dazu rechtwinkligen konkav (wie ein Sattel). Beispiel: Carpo-metacarpal-Gelenk des Daumens.

C. Vielachsige Gelenke: das Kugelgelenk (Arthrodie) mit kugeligen Gelenkflächen und allseitiger Beweglichkeit (Winkelstellungen, Circumductions- oder Kegelbewegung, Rotation); kommt in zwei Modifikationen vor:
   1. Art. sphaeroïdea: ist das freieste Gelenk, indem die flache Pfannenfläche nur einem kleineren Teile des kugeligen Gelenkkopfes entspricht. Beispiel: Schultergelenk.
   2. Das beschränkte Kugelgelenk (Nußgelenk, Enarthrosis): die Pfanne umfaßt mehr als die Hälfte des Gelenkkopfes. Beispiel: Hüftgelenk.

II. Gelenke mit planen Flächen:
   1. Das Schiebegelenk: die Bewegung geschieht in einer mit den Gelenkflächen parallelen Ebene.

Beispiel: das Kiefergelenk hinsichtlich der Vor- und Rückwärtsbewegung.

2. Das straffe Gelenk (Amphiarthrosis): die Gelenkflächen entsprechen einander in ihrem Umfange, die Kapsel ist straff; die Bewegung hat daher wenig Spielraum. Beispiel: die Verbindungen der Knochen innerhalb der ersten und der zweiten Carpalreihe.

Manchmal stoßen in einem Gelenk mehr Knochen als 2 zusammen (zusammengesetzte Gelenke z. B. Art. cubiti). Von combinierten Gelenken spricht man, wenn 2 oder mehr anatomisch getrennte Gelenke eine funktionelle Einheit bilden (Kiefergelenke).

§ 9. Bänder oder Ligamente sind Züge oder Stränge von faserigem Bindegewebe, welche Skeletteile verbinden. Man unterscheidet

1. straffe Bänder,
2. elastische Bänder.

Die letzteren bewirken eine Ersparnis von Muskelarbeit.

B. Spezielle Osteologie.

I. Rumpfskelett.

a) Wirbelsäule, Columna vertebralis.

§ 10. Die Wirbelsäule besteht aus 33—35 Wirbeln, nämlich 7 Halswirbeln (Vertebrae cervicales), 12 Brustwirbeln (Vertebrae thoracales), 5 Lendenwirbeln (Vertebrae lumbales), 5 Kreuzwirbeln (Vertebrae sacrales), 4—6 Schwanz- oder Steißwirbeln (Vertebrae coccygeae sive caudales). Von einem anderen Gesichtspunkte aus werden die Wirbel auch eingeteilt in:

a. Vertebrae verae sive mobiles, die wahren oder frei gegeneinander beweglichen 24 oberen Wirbel (Hals- + Brust- + Lenden-Wirbel), welche nach unten am sog. Promontorium endigen. Von da folgen:

b. Vertebrae spuriae sive immobiles, die falschen oder unbeweglichen, jeweils miteinander verwachsenen Wirbel des Kreuzbeins (Os sacrum) und des Steißbeins (Os coccygis).

§ 11. Bauplan eines Wirbels:

a. Der Wirbelkörper, corpus vertebrae, bildet den ventralen Abschnitt des ringförmigen Wirbels. Ursprünglich ist er von der Chorda dorsalis durchsetzt; er besteht größtenteils aus spongiöser Substanz.

b. der Wirbelbogen, Arcus vertebrae, ist an seiner Wurzel, dem Collum arcus vertebrae, niedriger als das Corpus vertebrae, da er hier eine Incisura vertebralis superior und inferior besitzt. Die Incisura vert. inf. bildet mit der Incisura vert. sup. des nächstfolgenden Wirbels jeweils ein Foramen intervertebrale. Durch dieses tritt der Spinalnerv und Gefäße hindurch. Der Bogen umschließt mit dem Körper das Foramen vertebrale. Die Gesamtheit der Foramina vertebralia bildet den Rückgratkanal, Canalis vertebralis. Der Wirbelbogen ist der Träger von Fortsätzen:

1. Processus spinosus, dorsal;
2. Processus articulares, im ganzen 4, 2 superiores und 2 inferiores;
3. Processus transversi, 2, jederseits einer.

Die Verknöcherung des knorpelig angelegten Wirbels erfolgt von 3 Punkten aus. Ein Knochenkern erscheint im Innern des Wirbelkörpers, ferner jederseits einer an der Wurzel des Bogens.

Den geschilderten, typischen Wirbelbau weisen nur die Brustwirbel auf, weil sie durch das Tragen gelenkig verbundener Rippen ihre Ursprünglichkeit bewahrt haben. Mit allen übrigen Wirbeln sind Rippenrudimente verwachsen.

§ 12. **Tabellarische Übersicht** über die Eigentümlichkeit der wahren Wirbel.

	Corpus vertebrae	Foramen vertebrale	Processus spinosus	Processus transvers.	Costa	Processus articulares	Zentrum d. Kreisbogens, in welchem die Querachsen der Proc. art. liegen.
Hals-wirbel	niedrig, klein, viereckig bis oval	dreieckig, weit	zweizackig, kurz	verschmolzen zum Processus costotransversarius, welcher durch das Foramen transversarium für die Art. vertebralis durchbohrt ist	rudimentär = Proc. costarius	Gelenkfläche der oberen nach hinten oben, der unteren nach vorn und unten gekehrt.	hinter den Wirbeln
Brust-wirbel	breit, herzförmig; am oberen und unteren Seitenrand je eine halbe Gelenkfl für d.capit.cost.	rund, eng	spitz, lang nach unten gerichtet, dachziegelartig übereinand. lieg.	Gelenkfacette für Tuberculum costae	frei	Gelenkfläche der oberen nach hinten und lateral, der unteren nach vorne und medial.	vor den Wirbeln
Lenden-wirbel	hoch, breit, bohnenförmig	dreieckig, eng	hoch, nach hinten gerichtet	= Proc. accessorius	rudiment. = Proc.lateral. (costarius)	Gelenkflächen sagittal gestellt	hinter den Wirbeln
				dazu kommt noch jeders. ein Proc. mammillaris			

Anmerkung: Die Proc. spinosi der Halswirbel sind gegabelt, weil die Musculi interspinales hier doppelt sind.

§ 13. Besonderheiten einiger Halswirbel:

a. Der erste Halswirbel, **Atlas,** besitzt keinen eigentlichen Wirbelkörper, da er ihn an den zweiten Halswirbel, den Epistropheus, abgegeben hat. Der Knochenring des Wirbels besteht aus 1. dem Arcus anterior mit dem Tuberculum anterius, 2. dem Arcus posterior mit dem Tuberculum posterius, 3. den Massae laterales, welche oben die ovalen, konkaven Gelenkflächen für die Condyli occipitales, unten die planen Gelenkflächen für den Epistropheus tragen. Hinter den Massae laterales befindet sich auf der oberen Fläche der Sulcus arteriae vertebralis. Die Massae laterales mit ihren Gelenkflächen entsprechen nicht den Processus articulares, da der erste Spinalnerv hinter ihnen, nicht vor ihnen abgeht;

b. der zweite Halswirbel, **Epistropheus,** ist durch seinen Dens oder Processus odontoïdes ausgezeichnet, welcher als Teil des ursprünglichen Wirbelkörpers des Atlas aufzufassen ist. Am Atlas bleiben als Reste des Körpers nur der Arcus anterior und das Ligamentum transversum; zwischen diesen kann sich der Dens um eine senkrechte Achse drehen; der von ihm eingenommene Raum heißt Sinus atlantis;

c. der siebente Halswirbel heißt **Vertebra prominens,** weil sein Dornfortsatz gerade nach hinten gerichtet ist und infolgedessen stark vorspringt. Der Dornfortsatz ist nicht oder doch nur undeutlich zweigezackt. Das Rippenrudiment des 7. Halswirbels ist oft selbständig, manchmal besteht sogar hier eine Halsrippe.

§ 14. Das Kreuzbein, **Os sacrum,** hat einen dreieckigen Umriß. Die Basis liegt oben, die Spitze (Apex) unten. Die vordere Fläche, Facies pelvina, ist konkav, die hintere, Facies dorsalis, konvex. Das Sacrum ist aus fünf Wirbeln verwachsen. Die Ver-

wachsungsstellen sind an der Facies pelvina als Querwülste, Lineae transversae, zu erkennen. An dieser Fläche befinden sich außerdem jederseits 4 Foramina sacralia anteriora, durch welche die Nervenstränge des Plexus sacralis hindurchtreten. Die Facies dorsalis zeigt 5 von oben nach unten ziehende Leisten: die Crista sacralis media, den verwachsenen Processus spinosi entsprechend (Proc. spin. spurii); links und rechts davon je eine Crista articularis, den verwachsenen Processus articulares (spurii) entsprechend; zu äußerst links und rechts je eine Crista sacralis lateralis, den Processus transversi entsprechend. Zwischen Crista articularis und lateralis befinden sich 4 Foramina sacralia posteriora. Die starken seitlichen Kreuzbeinflügel, Massae laterales, entsprechen Querfortsätzen und Rippenrudimenten. Ihre Seitenfläche zeigt die unebene, überknorpelte Facies auricularis, durch welche das Kreuzbein mit dem Hüftbein amphiarthrotisch verbunden ist. Dahinter die Tuberositas sacralis, welche den Ligamenta ilio-sacralia zur Insertion dient. Die unteren Gelenkfortsätze des letzten Sakralwirbels stellen die Cornua sacralia vor und sind verbunden mit dem

§ 15. Steißbein, **Os coccygis.** Dieses besteht aus 4—6 rudimentären Vertebrae coccygeae, von denen im wesentlichen nur die Körper erhalten sind. Der erste Steißwirbel zeigt noch Processus transversi und articulares. Die letzteren heißen Cornua coccygea und sind mit den Cornua sacralia des Kreuzbeins verbunden.

§ 16. Die **Bewegungen** der Wirbelsäule:

a. um eine Querachse: Ventral- und Dorsalbeugung. Die Ventralbeugung ist im Lendenteile gut möglich (Verbeugungen!), die Dorsalbeugung auch im Halsteile;

b. um eine Sagittalachse: Exkursionen nach der Seite. Im Brustteile am wenigsten ausführbar;

c. um eine Vertikalachse: Drehbewegungen. Im Lendenteile nicht ausführbar, gut dagegen im Brustteile.

§ 17. Verbindungen der Wirbel unter sich.

I. Bänder zwischen den einzelnen Wirbeln:

a. Zwischen den Wirbelkörpern: Ligamenta intervertebralia (Bandscheiben) bestehen aus dem äußeren Annulus fibrosus (faseriges Bindegewebe) und dem inneren Nucleus pulposus (Gallertgewebe, Rest der Chorda dorsalis);

b. zwischen den Bogen: Ligamenta flava sive intercruralia sind elastisch und erstrecken sich von Bogenrand zu Bogenrand; sie schließen den Rückgratkanal bis auf die Foramina intervertebralia ab;

c. zwischen den Fortsätzen:

1. zwischen den Gelenkfortsätzen: Ligamenta capsularia;
2. zwischen den Querfortsätzen: Lig. intertransversaria;
3. zwischen den Dornfortsätzen: Lig. interspinalia. Sie können als Abschnitte einer Membran angesehen werden. Am Halse erstreckt sich diese Membran über die Dornfortsätze nach hinten zwischen die Nackenmuskulatur. Sie stellt hier das Nackenband (Ligamentum nuchae) vor, welches bis zur Protuberantia occipitalis externa des Schädels verläuft.

II. Der gesamten Wirbelsäule angehörige Bänder:

a. Ligamentum longitudinale anterius: an der Vorderfläche der Wirbelkörper entlang an der ganzen Wirbelsäule. Mit den Wirbelkörpern verbunden, jedoch nicht mit den Bandscheiben.

b. Ligamentum longitudinale posterius: an der Hinterfläche der Wirbelkörper. Mit den Bandscheiben verbunden, nicht mit den Wirbelkörpern.

§ 18. Verbindungen der Wirbelsäule mit dem Schädel (Articulatio cranio-vertebralis).

I. Das Atlanto-occipital-Gelenk ermöglicht Streck- und Beugebewegungen des Kopfes (Achse transversal), daneben geringe seitliche Bewegungen um eine sagittale Achse. Der Gelenkkopf wird von den Condyli occipitales, die Gelenkpfanne von den oberen Gelenkflächen der Massae laterales des Atlas gebildet. Das Kapselband ist schlaff. Vom vorderen und hinteren Bogen des Atlas verläuft je eine Membrana atlanto-occipitalis zur Umgebung des Foramen magnum (Hinterhauptloches). Die hintere Membrana atlanto-occipitalis wird von der Arteria vertebralis durchbohrt.

II. Das Atlanto-epistropheal-Gelenk ermöglicht Drehbewegungen um eine durch den Zahnfortsatz des Epistropheus gehende, vertikale Achse. Die unteren Gelenkflächen des Atlas lagern auf den oberen des Epistropheus; eine Gelenkfläche an der Vorderseite des Zahnfortsatzes artikuliert mit einer Gelenkfläche an der Hinterseite des vorderen Bogens des Atlas. Die Kapselbänder sind schlaff. Die Lage des Zahnfortsatzes ist gesichert durch Hilfsbänder:

1. Lig. alaria, vom oberen Teile des Zahns zur medialen Fläche der Condyli occipitales;
2. Ligamentum apicis (suspensorium) dentis, von der Spitze des Zahns zum vorderen Umfange des Foramen magnum; es entspricht einem Lig. intervertebrale;
3. Ligamentum transversum, jederseits am Atlas befestigt, wird zum Lig. cruciatum, indem ein

Bandstreif noch zum Occipitale, ein anderer zum Epistropheus tritt.

Eine Membran schließt den ganzen Bandapparat vom Rückgratkanal ab.

b) Rippen und Brustbein.

Costae et Sternum.

§ 19. Phylogenie der Rippen: Die Rippen sind bei niederen Wirbeltieren gleichmäßig über die Rumpfwirbelsäule verteilt; bei den höheren wird ein Teil rudimentär und verschmilzt mit Wirbeln.

§ 20. Ontogenie der Rippen: Die Rippen verknorpeln von den Wirbelenden aus nach vorn und fließen allmählich jederseits in der longitudinalen Sternalleiste zusammen. Beide Sternalleisten verschmelzen schließlich zu einem unpaaren, medianen Knorpelstück, der Anlage des Brustbeines; von diesem gliedern sich die Rippen erst später wieder ab. Die Ossifikation der Rippen beginnt in der 9.—15. Fötalwoche.

§ 21. Einteilung der Rippen: Der Mensch besitzt 12 Rippen. Man teilt sie ein in:

a. wahre Rippen, Costae verae; das sind die 7 obersten Rippen, welche mit ihrem knorpeligen Ende das Brustbein erreichen;

b. falsche Rippen, Costae spuriae, die 5 unteren Rippen; der Knorpel der 8.—10. ist jeweils mit dem der vorhergehenden verbunden; dadurch kommt der „Rippenbogen“ zustande (s. S. 56); die 11. und 12. Rippe enden frei in der Leibeswand, daher Costae fluctuantes.

§ 22. Bau der Rippen: An jeder Rippe besteht ein größerer, knöcherner Teil (Pars ossea), welcher mit der Wirbelsäule, und ein kleinerer knorpeliger Teil (Pars cartilaginea), welcher mit dem Brustbein verbunden ist.

Die knöcherne Rippe trägt:

1. das Capitulum; dieses besitzt eine Gelenkfacette zur Verbindung mit dem Wirbelkörper. An der 2.—10. Rippe ist die Gelenkfacette durch die Crista capituli in eine obere und untere Abteilung für die durch die Bandscheibe getrennten Facetten je zweier Wirbel zerlegt;
2. das Collum, reicht bis zum
3. Tuberculum costae, welches eine Gelenkfacette für den Processus transversus des Wirbels besitzt; dann folgt
4. das Corpus costae; es ist platt und besitzt eine scharfe, untere Kante, dahinter den Sulcus costae für das Blutgefäß. Das Corpus biegt im Angulus costae, der beim Weibe stärker ist, nach vorn um.

§ 23. Besonderheiten von Rippen:

α. Die 1. Rippe hat horizontale Flächen, nicht wie die anderen senkrechte; am Sternalende eine Tuberositas für das Lig. costo-claviculare; zwei leichte, lateral convergierende Eindrücke, vorn die Impressio venae subclaviae, hinten die Impressio arteriae subclaviae, dazwischen das Tuberculum musculi scaleni anterioris (Lisfranci).

β. Die 2. Rippe besitzt an der Seite eine Tuberosität für eine Ursprungszacke des M. serratus anterior.

γ. Die 11. und 12. Rippe haben kein Tuberculum.

Bei allen Rippen entwickeln sich Epiphysenkerne im Capitulum und Tuberculum vom 8.—15. Jahre, diese verschmelzen zwischen dem 15.—25. Jahre mit dem Hauptstück der Rippen.

§ 24. Das **Brustbein,** Sternum, besteht bei den Fischen noch nicht. Ontogenetisch entsteht es durch Verschmelzung der beiden Sternalleisten. Das Brustbein besteht aus 3 Abschnitten:

a. Manubrium, Handgriff, verdankt seine voluminöse Ausbildung der Verbindung mit dem Schlüs-

selbeine, zu welcher die Incisura clavicularis manubrii dient. Zwischen beiden Incisurae claviculares liegt die Incisura jugularis; am Seitenrand des Manubriums dient eine rauhe Stelle der Verbindung mit der 1. Rippe;

b. Corpus, Körper, mit dem Manubrium knorpelig oder knöchern verbunden; die Verbindungsstelle ist der Angulus sternalis Ludovici. Am lateralen Rande des Corpus liegen die Incisurae costales für die Insertion der Rippenknorpel;; am Angulus sternalis inseriert stets die 2. Rippe.

c. Processus xiphoides sive ensiformis: Schwertfortsatz ist paarig angelegt, daher oft von einem Loche durchsetzt oder gabelig geteilt; bleibt lange knorpelig; synostosiert erst im Alter mit dem Corpus. Eine Hemmungsmißbildung, bei der die Trennung der Sternalleisten persistiert, ist die Fissura sterni congenita.

§ 25. Verbindungen der Rippen:

I. Costo-vertebrale Verbindungen: Gelenke zwischen Capitulum costae und Wirbelkörper, zwischen Tuberculum costae und Querfortsatz. Der Hals der unteren Rippen liegt schief nach hinten, entsprechend der Richtung der Querfortsätze; daher bei der Hebung der Rippen auch laterale Exkursion. Verstärkungsbänder sind Lig. capituli costae, Lig. colli costae, Lig. tuberculi costae.

II. Costo-sternale Verbindungen: Der Knorpel der 1. Rippe geht unmittelbar ins Manubrium über, die Knorpel der übrigen Rippen mit Artikulationen. Am Gelenk der 2. Rippe findet sich ein Zwischenband (Ligamentum interarticulare). Verstärkungsbänder sind die Lig. sterno-costalia (radiata).

III. Intercostale Verbindungen: Ligamenta intercostalia, eigentlich die sehnigen Fascien der Intercostalmuskeln:

a. Lig. intercostalia externa: Faserzüge von oben hinten nach unten vorne;
b. Lig. intercostalia interna: von oben vorne nach unten hinten;
c. Lig. costo-xiphoidea: von den Rippenknorpeln zum Schwertfortsatz.

§ 26. Der **Brustkorb,** Thorax, wird von der Brustwirbelsäule, den Rippen und dem Brustbein gebildet. Der Thorax öffnet sich oben durch die von der 1. Rippe, dem Manubrium sterni und dem Körper des 1. Brustwirbels umgrenzte, herzförmige Apertura thoracis superior, unten durch die viel weitere, vom 12. Brustwirbel, von der 12. Rippe, von den unteren Rippenknorpeln und dem Proc. xiphoides umgrenzte Apertura thoracis inferior. Die Knorpel der 8.—10. Rippe bilden eine abwärts konvexe Bogenlinie, den Rippenbogen. Der Raum zwischen Rippenbogen und Processus xiphoides heißt Angulus infrasternalis.

II. Gliedmaßenskelett.

§ 27. Die Gliedmaßen werden in obere und untere geschieden und stehen durch die Gliedmaßengürtel, die oberen durch den Schultergürtel, die unteren durch den Beckengürtel, mit dem Rumpfe in Verbindung. Die ursprünglich große Ähnlichkeit zwischen vorderer und hinterer Gliedmaße bei Tieren ist beim Menschen durch die Verschiedenheit ihrer Verrichtungen vermindert, aber in der Entwicklung noch ausgesprochen; während die obere Gliedmaße für ihre zahlreichen Funktionen in allen Teilen sehr beweglich ist, hat die untere als Stütze des Körpers und Organ der Ortsbewegung einen großen Teil der Beweglichkeit eingebüßt. Beide Gliedmaßen entstammen der ventralen Region des Rumpfes; sie werden daher von ventralen Nervenästen versorgt. Beide lagern dem Rumpfe auf; denn das Kreuzbein mit seinen Rippenrudimenten entspricht dem Thorax.

A. **Obere Gliedmaßen** (Schultergürtel und obere Extremität).

a. Schultergürtel (Scapula und Clavicula).

§ 28. Die **Scapula,** das Schulterblatt, ist im großen und ganzen eine dreieckige Knochenplatte mit einem senkrechten Margo vertebralis oder Basis scapulae, einem schrägen Margo axillaris und einem horizontalen Margo superior. Sie bedeckt hinten den Thorax von der 2. bis zur 7. Rippe mit ihrer vertieften, vorderen Fläche, der Fossa subscapularis, in welcher der Musculus subscapularis liegt und durch seine Ansätze die Lineae musculares hervorruft. Die hintere Fläche wird durch die quer lateralwärts und etwas nach oben ziehende Spina scapulae in die obere, kleinere Fossa supraspinata und die untere, größere Fossa infraspinata zerlegt. Die Spina scapulae beginnt mit einem dreiseitigen Felde an der Basis scapulae und setzt sich am lateralen Winkel in einen lateral und ventral vorragenden Fortsatz, das Acromion (Schulterhöhe, *τὸ ἄκρον τοῦ ὠμοῦ*) fort. Das Acromion trägt vorne und medial die Facies articularis für die Clavicula. Am Margo superior findet sich nahe dem lateralen Winkel die Incisura scapulae, welche vom Ligamentum transversum überbrückt wird. In der Incisur, unter dem Ligamentum, verläuft der Nervus suprascapularis, über das Band die Art. transversa scapulae. Am lateralen Winkel ist das Schulterblatt stark verdickt; dieser Teil ist gegen den Hauptteil durch das Collum scapulae abgesetzt. Die Gelenkfläche für den Oberarmknochen ist die Cavitas glenoidalis, über ihr liegt die Tuberositas supraglenoidalis (Ursprungsstelle der Sehne des langen Biceps-Kopfes), unter ihr die Tuberositas infraglenoidalis (Ursprungsstelle des langen Triceps-Kopfes). Zwischen der Incisura scapulae und der Cavitas glenoidalis erhebt sich der Processus coracoideus (Rabenschnabelfortsatz) (Ursprung des kurzen Biceps-Kopfes und des M. coraco-brachialis und Ansatz des M. pectoralis minor).

Acromion und Coracoidfortsatz bilden über dem Schultergelenk ein Dach, das durch das Lig. coraco-acromiale vervollständigt wird.

Die Ossifikation beginnt perichondral in der Nähe des Collum. Knochenkerne treten auf im Coracoid, Acromion, am oberen Ende der Gelenkpfanne, im unteren Winkel. Verschmelzung des Coracoid mit der Scapula im 16.—18. Jahre. Phylogenetisch reicht das Coracoid als selbständiger Knochen bei Amphibien, Reptilien und Vögeln bis zum Brustbein, unter den Säugern nur bei den Monotremen.

§ 29. Die **Clavicula,** das Schlüsselbein, ist ein ∾-förmiger Knochen. Der mediale Teil ist nach vorn, der laterale nach hinten konvex gebogen. Die mediale Extremitas sternalis ist verdickt und trägt eine Gelenkfläche für das Sterno-clavicular-Gelenk, auf der Unterseite die Tuberositas costalis für das Lig. costoclaviculare. Die laterale Extremitas acromialis ist abgeplattet und trägt eine Gelenkfacette für das Acromio-clavicular-Gelenk, auf der Unterseite die Tuberositas coracoidea für das Lig. coraco-claviculare und den Sulcus subclavius für den M. subclavius.

Die **Ossifikation** tritt vor der aller anderen Knochen des menschlichen Körpers, in der 7. Fötalwoche, ein. Ein Knochenkern entsteht aus völlig indifferentem Gewebe; an beiden Enden desselben setzen sich Knorpelmassen an, welche dem Längenwachstum dienen.

Phylogenie: Bei Fischen nur Integumentknochen; bei vielen Vögeln sind beide Claviculae zu der Furcula verschmolzen; bei niederen Säugern ist die Verbindung der Clavicula mit dem Sternum durch das Episternum vermittelt. Reste desselben sind die Zwischenknorpel des Sterno-clavicular-Gelenks und die seltenen Ossa suprasternalia.

§ 30. Verbindungen des Schultergürtels:

a. Das Acromio-clavicular-Gelenk ist eine Amphiarthrose mit nicht ganz unbeträchtlicher Be-

weglichkeit. Der Knorpel ist durch das Lig. acromio-claviculare verstärkt. Im Gelenk ein Discus articularis.

b. Das Sterno-clavicular-Gelenk ist durch einen Zwischenknorpel in zwei Gelenke geteilt. Die straffe Kapsel ist durch das Lig. sterno-claviculare verstärkt. Von diesem zieht nach der anderen Seite das Lig. interclaviculare. Eine fernere Verstärkung bietet das Lig. costo-claviculare (vom Knorpel der 1. Rippe zur Unterfläche der Clavicula), es hindert die Entfernung der Clavicula aus dem Gelenk.

c. Das Ligamentum coraco-claviculare besteht aus einem vorderen, lateralen Lig. trapezoides und hinteren Lig. conoides, welche beide an der Tuberositas coracoidea claviculae sich befestigen.

d. Das Lig. coraco-acromiale.

b. Obere Extremität.

§ 31. Die obere Extremität besteht aus drei Abschnitten, dem Oberarm, dem Vorderarm mit zwei Knochen und der Hand mit vielen kleinen Knochen.

§ 32. Der Oberarmknochen, **Humerus,** besitzt an

a. seinem proximalen Ende einen halbkugeligen Gelenkkopf, das Caput humeri, welches aufwärts und medial gerichtet und durch das Collum anatomicum gegen den übrigen Teil abgesetzt ist. Darunter liegt lateral das Tuberculum majus mit 3 Facetten (je eine für die Insertionsstellen der Mm. supraspinatus, infraspinatus, teres minor), medial das Tuberculum minus (die Insertionsstelle des M. subscapularis). Das Tuberculum majus setzt sich in die Crista tuberculi majoris (Insertion des M. pectoralis major), das Tuberculum minus in die Crista tuberculi minoris (Insertion der MM. teres major und latissimus dorsi) fort. Unterhalb der beiden Tubercula befindet sich

das Collum chirurgicum. Zwischen den Tubercula und den Cristae verläuft der Sulcus intertubercularis, welchen die Sehne des langen Biceps-Kopfes durchzieht;

b. das Mittelstück, der Schaft (Corpus) des Humerus, trägt lateral die Tuberositas deltoidea (Insertion des M. deltoideus); dahinter beginnt der Sulcus nervi radialis. Von der Tuberositas an wird der Schaft nach unten allmählich dreikantig (eine vordere, eine mediale und eine laterale Kante):

c. das distale Ende verbreitert sich unter Bildung des Epicondylus medialis (ulnaris) (Ursprung der MM. pronator teres, flexor carpi radialis et ulnaris, palmaris longus, flexor digitorum sublimis) und Epicondylus lateralis (radialis) (Ursprung der MM. extensor carpi radialis longus et brevis, extensor digitorum communis). Hinter dem Epicondylus medialis (ulnaris) verläuft der Sulcus nervi ulnaris. Der mediale Teil der unteren Gelenkfläche ist die Trochlea (Rolle für die Ulna), der laterale das kugelige Capitulum (Eminentia capitata, für den Radius). Über der Trochlea befindet sich vorne die Fossa coronoidea (für den Processus coronoides ulnae), hinten die Fossa olecrani (für das Olecranon); über dem Capitulum vorne die Fossa radialis (für das Capitulum radii). Oberhalb des Epicondylus ulnaris erhebt sich manchmal ein hakenförmiger Processus supracondyloideus, von dem ein Band zum Epicondylus zieht, wodurch ein Canalis supracondyloideus (Atavismus!) gebildet wird. Am Bande entspringt dann der M. pronator teres, durch den Canal verläuft der N. medianus und die Art. brachialis.

Die **Ossifikation** beginnt perichondral am Mittelstück in der 8. Woche, an beiden Enden enchondral erst vom 2. Lebensjahre an. Knochenkerne treten auf

im Caput, Capitulum, lateralen und medialen Teil der Trochlea, in den Epicondylen. Die distale Epiphyse verschmilzt früher mit dem Mittelstück als die proximale. Während seiner Entwicklung erfährt der Humerus eine Drehung derart, daß die ursprünglich mediale Fläche des distalen Endes nach hinten, die laterale nach vorne gelangt. Daher entspricht auch der Radius der Tibia, die Ulna der Fibula.

§ 33. Das **Schultergelenk** (Articulatio humeri) ist eine Arthrodie. Die Kapsel ist weit und schlaff. Sie wird durch das Lig. coraco-humerale (vom Coracoid und oberen Pfannenrand zum Tuberculum minus) verstärkt. Die Pfanne wird durch das faserknorpelige Labrum glenoidale (mit circulären Faserzügen) vergrößert. Die Gelenkhöhle besitzt zwei Ausbuchtungen, Bursa synovialis intertubercularis und subscapularis; sie wird von der Sehne des langen Biceps-Kopfes durchzogen. Der größte Umfang der Exkursionen bildet einen Kegelmantel mit einem Spitzenwinkel von 90°.

§ 34. Der Vorderarm besitzt zwei Knochen, den Radius und die Ulna. Der Radius ist am distalen Ende stärker, weil er hier die Hand trägt, die Ulna dagegen am proximalen, weil sie hauptsächlich die Gelenkverbindungen mit dem Oberarm vermittelt.

§ 35. Der **Radius,** die Speiche, besitzt

a. am proximalen Ende ein plattes Capitulum. Dieses ist auf seiner Gelenkfläche und am Rande (Circumferentia articularis) überknorpelt. Es ist durch das Collum radii abgesetzt vom
b. Mittelstück, dem Corpus, welches sich unterhalb der Tuberositas radii (Insertion des M. biceps) abplattet. Es besitzt medial (ulnar) eine scharfe Kante, die Crista interossea.
c. das starke, distale Ende ist volar plan, dorsal mit Furchen für Sehnen versehen. Lateral wird es durch den Processus styloideus radii über-

ragt, medial besteht die Incisura ulnaris radii (für das Capitulum ulnae). Die Endfläche selbst ist in zwei überknorpelte Facetten geschieden für das Radiale (Naviculare) und Intermedium (Lunatum) der Hand.

Die **Ossifikation** beginnt perichondral am Mittelstück in der 8. Woche, im distalen Ende enchondral mit einem Knochenkerne im 2. Jahre, im proximalen im 5. Jahre. Das proximale Ende verschmilzt früher als das distale mit dem Mittelstück.

§ 36. Die **Ulna,** Elle, trägt:

a. am proximalen Ende die von einer Leiste durchzogene Gelenkfläche, Incisura semilunaris, zur Verbindung mit der Trochlea humeri. Hinten ist die Incisur vom Olecranon, vorne von dem viel kleineren Processus coronoides ulnae überragt, unter welchem sich die Tuberositas ulnae (Insertion des M. brachialis internus) befindet. Lateral ist die Incisura radialis ulnae für das Capitulum radii;

b. das Mittelstück besitzt die laterale Crista interossea ulnae. Dazu kommen noch zwei Längskanten, eine hintere und eine mediale;

c. das distale Ende, Capitulum ulnae, ist schmal und an der Endfläche überknorpelt. Diese wird medial vom Processus styloideus ulnae überragt. Dorsal ist eine Rinne für die Sehne des M. extensor carpi ulnaris.

Die **Ossifikation** beginnt perichondral am Mittelstück in der 8. Woche. Knochenkerne entstehen im distalen Ende, Processus styloideus und Olecranon. Die proximale Epiphyse verschmilzt früher (im 17. Jahre) als die distale (im 20. Jahre) mit dem Mittelstück.

§ 37. Das **Ellenbogengelenk,** Articulatio cubiti, besitzt eine einheitliche Kapsel und Gelenkhöhle und umfaßt:

1. Die Articulatio humero-ulnaris; sie ist ein Ginglymus und vermittelt Streckung und Beugung. Die Trochlea humeri liegt in der Incisura semilunaris ulnae. Der Bewegung sind Schranken gesetzt bei der Streckung durch das Olecranon, bei der Beugung durch die Muskulatur und den Processus coronoides ulnae.
2. Die Articulatio humeri-radialis ist ein Trochoginglymus; sie vermittelt sowohl Streckung und Beugung als auch besonders Rotation um eine Längenachse. Das Capitulum humeri liegt in der Pfanne des Capitulum radii.
3. die Articulatio radio-ulnaris superior (humero-radialis) ist ein Radgelenk. Die Circumferenz des Capitulum radii gleitet in der Incisura radialis ulnae.

Verstärkungsbänder sind: das Lig. collaterale ulnare (vom Epicondylus ulnaris humeri zur Ulna), das Lig. collaterale radiale (aus einer Grube hinter dem Capitulum humeri zum Lig. annulare radii), das Lig. annulare radii (vom Hinterrande der Incisura radialis ulnae um den Umfang des Capitulum radii zum Vorderrande der Incisura).

§ 38. Die **Articulatio radio-ulnaris inferior** ist ein Drehgelenk. Die Incisura ulnaris radii gleitet auf dem Capitulum ulnae. Von dem unteren Rande der Incisura zieht ein dreieckiger Knorpelstreif, Discus articularis, zum Processus styloideus ulnae. Das Capitulum ulnae ist also vollständig vom Kontakt mit der Hand ausgeschlossen. Die Drehbewegung des Radius bewirkt zwei Stellungen:

a. Pronation: Die Dorsalfläche der Hand ist nach vorne gekehrt; der Radius kreuzt die Ulna.
b. Supination: Die Volarfläche der Hand ist nach vorne gekehrt; Radius und Ulna sind parallel.

An der Drehbewegung des Radius sind drei Gelenke beteiligt: Das Humero-radial-, das obere und

untere Radio-ulnar-Gelenk. Die Drehungsachse zieht vom Capitulum radii zum Processus styloideus ulnae.

§ 39. Eine besondere Verbindung der beiden Vorderarmknochen ist die sehnige Membrana interossea antebrachii, welche zwischen beiden Cristae interosseae ausgespannt ist. Von der Tuberositas ulnae zieht die Chorda obliqua, ein sehniger Strang, schräg herab unter die Tuberositas radii.

§ 40. Die **Hand** besteht aus Carpus (Handwurzel), Metacarpus (Mittelhand) und Phalangen (Fingergliedern). Jeder Finger besitzt drei Phalangen, der Daumen nur zwei. Man unterscheidet an der Hand eine Volarfläche (Beugefläche, Handteller) und Dorsalfläche (Streckfläche, Handrücken). Der auf den Daumen auslaufende Rand heißt Radialrand, der Kleinfingerrand Ulnarrand.

Phylogenie: Alle höheren Wirbeltiere (von den Amphibien an) haben eine gemeinsame Grundform der pentadaktylen Extremität: 9 Carpalia (bezw. Tarsalia), 3 proximale (Radiale, Intermedium, Ulnare), 5 distale (Carpalia I—V) und, zwischen beide Reihen eingeschoben, 1 Centrale (bei manchen Amphibien verdoppelt), — bei den Amnioten kommt dazu das Pisiforme als Sesambein (s. u.); ferner 5 Metacarpalia (bzw. Metatarsalia) und die Phalangen (je 3 für jeden Finger, nur 2 für den Daumen).

§ 41. Der **Carpus** besteht aus einer proximalen und distalen Reihe von kleinen Knochen.

a. Proximale Reihe (4 Knochen):
   1. Radiale (Naviculare, Kahnbein). Mit dem Radiale ist das beim Embryo selbständige Centrale carpi verschmolzen.
   2. Intermedium (Lunatum, Mondbein): halbmondförmig.
   3. Ulnare, hat volar- und ulnarwärts eine ebene Gelenkfläche für das:

4. Pisiforme (Erbsenbein); dieses ist in die Endsehne des M. flexor carpi ulnaris als Sesambein eingebettet.

b. Distale Reihe (4 Knochen):

1. Carpale 1 (Multangulum majus): liegt an der Radialseite. Distal sattelförmige Gelenkfläche für das Metacarpale 1; volar eine Rinne für die Endsehne des M. flexor carpi radialis.
2. Carpale 2 (Multangulum minus): 4seitige, abgestumpfte Pyramide mit dorsaler Basis.
3. Carpale 3 (Capitatum): größter Carpusknochen.
4. Carpale 4 (Hamatum): volar ein starker Fortsatz, der Hamulus (Hakenfortsatz).

Der ganze Carpus ist volar konkav, dorsal konvex. Radial bilden das Radiale und das Carpale 1 die Eminentia carpi radialis, ulnar das Pisiforme und der Hamulus des Hamatum die Eminentia carpi ulnaris; zwischen beiden Eminentiae bleibt eine Rinne für die Sehnen der Fingerbeuger.

Ossifikation: Bei der Geburt sind alle Carpalia noch knorpelig. Die Ossifikation beginnt enchondral im Carpale 3 im 1. Jahre, dann folgen Carpale 4, Ulnare, Intermedium, Radiale und Carpale 2. Im 8. Jahre tritt ein Kern im Carpale 1 auf. Das Pisiforme ossifiziert im 12. Jahre.

§ 42. Der **Metacarpus** besteht aus 5 Metacarpalia. Jedes derselben besitzt eine Basis (proximales Ende), ein Mittelstück und ein Capitulum (distales Ende). Metacarpale 1: an der Basis sattelförmige Gelenkfläche für Carpale 1.

Die Metacarpalia ossifizieren in der 9. Woche vom Mittelstücke aus; eine Epiphyse bleibt knorpelig, am Metacarpale 1 die proximale, an den 4 übrigen die distale. Erst vom 3. Jahre Kerne in den Epiphysen.

§ 43. Die **Phalangen** sind am Daumen zu 2, an den übrigen Fingern zu 3 vorhanden. Man sondert

sie in Grund- (proximal), Mittel- und Endphalange (distal). Die Basis jeder Phalange besitzt eine flache Gelenkpfanne; das Mittelstück ist der Länge nach dorsal konvex, volar konkav; das distale Ende besitzt eine quere Gelenkrolle, an den Endphalangen eine verbreiterte Platte als knöcherne Grundlage des Nagelbettes (Tuberositas unguicularis). Die Länge der Finger nimmt sowohl vom Daumen wie Kleinfinger gegen den Mittelfinger zu.

§ 44. Das **Handgelenk** ist zusammengesetzt aus der Articulatio radio-carpalis, intercarpalis und carpo-metacarpalis. Die Achse des Radiocarpal-Gelenks zieht vom Processus styloideus radii zum Pisiforme, diejenige des Intercarpal-Gelenks vom Radiale zum Ulnare. Beide Achsen kreuzen sich im proximalen Ende des Carpale 3. In welcher Weise die Muskeln wirken, ergibt folgendes Schema:

Dorsalflexion

Adduktion { Ext. carpi radialis longus et brevis | Ext. carpi ulnaris } Abduktion

Adduktion { Flexor carpi rad. | Flexor carpi uln. } Abduktion

Volarflexion

a. Das **Radio-carpal-Gelenk** ist ein Ellipsoidgelenk. Die Gelenkpfanne bildet die distale Endfläche des Radius mit dem Discus articularis der Ulna, den Gelenkkopf die durch Lig. intercarpalia verbundenen drei proximalen Carpalia: Radiale, Intermedium und Ulnare.

b. Das **Intercarpal-Gelenk** ist ein Ginglymus. Die Kontaktflächen sind ∾-förmig. Daher besteht ein proximaler Gelenkkopf, gebildet vom Radiale, und eine proximale Gelenkpfanne, gebildet vom Radiale, Intermedium und Ulnare; ebenso ein distaler Gelenkkopf, gebildet von Carpale 3 (os capitatum) und Carpale 4 (os hamatum), und eine distale Gelenkpfanne, gebildet von Carpale 1 (os multangulum

majus) und Carpale 2 (os multangulum minus). Die 3 Knochen der proximalen, und die 4 der distalen Reihe werden unter sich durch Ligg. intercarpalia zusammengehalten.

c. **Carpo-metacarpal-Gelenke**

α. des Daumens: Sattelgelenk. Carpale 1 artikuliert mit Metacarpale 1. Bewegung um eine transversale Achse = Opposition, um eine dorso-volare = Abduktion und Adduktion,

β. der vier übrigen Finger: Amphiarthrosen. Carpale 2 u. Teile von 1 u. 3 tragen Metacarpale2; Carpale 3 trägt Metacarpale 3; Carpale 4 u. ein Teil von 3 tragen Metacarpale 4; Carpale 4 trägt allein Metacarpale 5.

§ 45. Bandapparat der Hand: Dorsal: Ligamentum carpi dorsale, vom Radius zur Ulnarseite der Hand. Volar:

a. Lig. volaria profunda tragen zur Wölbung der Hohlhand bei:

1. Lig. radiocarpale volare, proximal;
2. Lig. radiatum, distal;
3. Ligg. collaterale ulnare und radiale.
4. Ligg. intercarpalia.

b. Die Fortsetzungen der Endsehne des M. flexor carpi ulnaris:

1. Lig. piso-hamatum, vom Pisiforme zu Hamulus;
2. Lig. piso-metacarpum, vom Pisiforme zum Metacarpale 5.

c. Lig. carpi volare transversum, zwischen beiden Eminentiae carpi, überbrückt den Carpal-Kanal.

§ 46. Die **Fingergelenke:**

a. Die Metacarpo-phalangeal-Gelenke:

α. des Daumens: ist ein Ginglymus;

β. der Finger: sind Kugelgelenke. Jedoch sind Seitenbewegungen nur bei gestrecktem Finger

möglich, da die Capitula palmar verdickt und bei der Beugung die Lig. coll. straff gespannt sind.

Verstärkungsbänder: Lig. collateralia, volaria und transversa capitulorum.

b. Die Interphalangealgelenke sind Winkelgelenke (Ginglymi).

Verstärkungsbänder: Lig. collateralia und volaria.

B. Untere Gliedmaßen (Beckengürtel und untere Extremität).

a. Beckengürtel.

§ 47. Das **Becken** entsteht dadurch, daß die beiderseitigen **Hüftbeine,** Ossa coxae, vorn miteinander in der Symphyse, hinten mit dem Kreuzbein verbunden sind. Das Hüftbein besteht aus drei bis zur Pubertät getrennten Einzelknochen: dem dorsalen, oberen **Darmbein,** Os ilium, dem unteren **Sitzbein,** Os ischii, und dem vorderen **Schambein,** Os pubis. Diese drei Knochen verschmelzen miteinander in der Hüftgelenkpfanne, dem Acetabulum, welches an der Außenfläche des Hüftbeins unterhalb seiner Mitte liegt. Das Acetabulum ist von einem dicken Knochenwall umgeben, der unten durch die Incisura acetabuli unterbrochen ist. In der Tiefe der Pfanne liegt die Fossa acetabuli; sie ist von der überknorpelten Facies lunata umgeben.

a. Das **Darmbein,** Os ilium, hat den größten Anteil am Acetabulum. Es besteht aus dem dicken, kurzen Körper, welcher eben an der Bildung des Acetabulum beteiligt ist, und der Ala ossis ilium oder Darmbeinschaufel, welche an der Innenseite, der Fossa iliaca, gegen den Körper durch einen schräg von hinten oben nach vorne unten verlaufenden Knochenwulst, die Linea arcuata, abgegrenzt ist. Der freie Rand der Schaufel, die Crista, ist ∾-förmig gebogen und besitzt ein

Labium externum (für M. obliquus externus) und internum (für M. transversus abdominis), dazwischen die Linea intermedia (für M. obl. int.). Vorne läuft die Crista in die Spina iliaca anterior superior (Ursprung des M. sartorius und M. tensor fasciae latae), hinten in die Spina iliaca posterior superior aus. Unter diesen beiden Spinae befindet sich noch vorne die Spina iliaca anterior inferior (Ursprung des M. rectus femoris), hinten die Spina iliaca posterior inferior. An der Außenfläche der Schaufel finden sich als Grenzen von Muskelursprüngen die Linea glutaea posterior (äußere Ursprungsgrenze des M. glut. medius), Linea glut. anterior (innere des M. glut. med., äußere des M. glut. minimus) und die Linea glut. inferior (innere des M. glut. min.). An der Innenfläche der Schaufel liegt hinter der Fossa iliaca die unebene, überknorpelte Facies auricularis als Gelenkfläche für das Sacrum, dahinter die Tuberositas iliaca (Ansatz der Lig. iliosacralia und des Lig. ilio-lumbale).

b. Das **Sitzbein,** Os ischii, schließt sich am hinteren Abschnitt der Pfanne an das Darmbein an. An seinem hinteren Winkel liegt der Sitzhöcker, das Tuber ischiadicum, dessen unterer Teil zum Sitzen, dessen oberer Teil zu Muskelursprüngen mit zwei Facetten dient (lateral für den langen Kopf des M. biceps, medial für die MM. semimembranosus und semitendinosus). Das Tuber ist durch die Incisura ischiadica minor von der höher liegenden Spina ischiadica (Ansatz des Lig. sacrospinosum) getrennt. Diese Spina ist wieder von der Spina iliaca posterior inferior durch die Incisura ischiadica major geschieden.

c. Das **Schambein,** Os pubis, bildet die vordere Begrenzung der Pfanne. Es besitzt einen oberen, wagrechten und einen unteren, schräg verlaufenden Ast.

Lateral vom oberen Rande der Symphyse, an welcher die beiden Schambeine durch Faserknorpel in Verbindung stehen, liegt das Tuberculum pubicum. Von diesem erstreckt sich lateral der Schambeinkamm, Pecten ossis pubis. Dieser endet an der Eminentia ilio-pectinea, welche mit der Spina il. ant. inf. eine Rinne für den M. iliopsoas abgrenzt. Das Os pubis bildet mit seiner Crista obturatoria den vorderen, oberen Rand des Foramen obturatum, zu dessen Bildung das Os ischii noch beiträgt. Dieses Foramen wird von der sehnigen Membrana obturatoria verschlossen, nur oben und vorne bleibt eine kleine Lücke, der Canalis obturatorius (durchzogen von Vasa obturatoria und N. obturatorius).

Die **Ossifikation** beginnt perichondral am Os ilium. Im 8.—9. Jahre sind Scham- und Sitzbein distal verschmolzen. Die Synostose der drei Knochen erfolgt an der Pfanne in der Pubertät. Knochenkerne treten noch auf im Tuber ischii, Symphysenende des Schambeins, Crista des Darmbeins, Spina iliaca ant. inf.; sie verschmelzen erst im 24. Jahre.

§ 48. Verbindungen des Hüftbeins:

a. Die Articulatio sacro-iliaca ist eine Amphiarthrose. Verstärkungsbänder: Lig. ilio-sacralia anteriora, posteriora, Lig. ilio-lumbale (vom Querfortsatz des 5. Lendenwirbels zum Darmbein).

b. Ligg. ischio-sacralia:

   α. Lig. sacro-tuberosum (vom Tuber ischii zum Sacrum): läuft am medialen Rande des Tuber in den Processus falciformis aus, ein Sehnenblatt, welches von unten eine Rinne für die Art. pudenda interna abgrenzt.

   β. Lig. sacro-spinosum (von der Spina ischiadica zum Sacrum): liegt vor dem vorigen.

Beide Ligamente verwandeln die Incisurae ischiadicae in Foramina ischiadica (majus et minus). Durch das Foramen ischiadicum majus: der M. piriformis, darüber (For. suprapiriforme) die Vena, Art. glutaea superior und der N. glutaeus superior, darunter (For. infrapiriforme) die Vena, Art. und N. glut. inf., N. cutan. femoris post. und der N. ischiadicus, ferner die Vasa pudenda und der N. pudendus (aus dem Becken). Durch das For. ischiad. minus: der M. obturator internus, darüber Vasa pudenda und N. pudendus (in die Fossa ischio-rectalis).

c. Symphysis ossium pubis, Schamfuge, wird von einer mächtigen Faserknorpelschichte gebildet. Unterhalb der Symphyse liegt der Schambogen, Arcus pubis, mit dem Lig. arcuatum.

§ 49. Das Becken als Ganzes zerfällt in:

a. Das **große Becken,** oberhalb der Linea terminalis. Hintere Wand: letzter Lumbalwirbel; vordere Wand: Bauchwand; seitliche Wände: Darmbeinschaufeln.

b. Das **kleine Becken,** unterhalb der Linea terminalis. Hintere Wand: Kreuz- und Steißbein; vordere Wand: Schamfuge und Schambeine; seitliche Wände: Sitzbeine. Das kleine Becken, Becken im engeren Sinne, hat:

1. eine obere Öffnung, **Beckeneingang;** dieser wird gebildet von der sog. Linea terminalis, welche vom Promontorium über die Seitenteile des 1. Sacralwirbels, Ilium (Linea arcuata) und Pecten ossis pubis zur Schamfuge verläuft;
2. eine untere Öffnung, **Beckenausgang;** dieser wird gebildet vom Steißbein (hinten), den Sitzbeinhöckern und Lig. ischio-sacralia (lateral), vom Schambein (vorne).

Die **Durchmesser der Becken:**

I. des großen Beckens:

1. Querdurchmesser zwischen dem größten Abstand der Darmbeincristen;
2. Querdurchmesser zwischen den beiden Spinae il. ant. sup.

II. des kleinen Beckens:

a. am Beckeneingange:

1. Conjugata vera (Eingangsconjugata): von der Mitte des Promontoriums zum oberen Teile der Schamfuge;
2. Querdurchmesser zwischen den beiden entferntesten Punkten der Linea terminalis;
3. schräger Durchmesser: von der Ilio-sacral-Verbindung zur Eminentia ilio-pectinea.

b. im Binnenraum des Beckens:

1. Conjugata: von der Mitte der Schamfuge zur Verbindung des 2. und 3. Sacralwirbels;
2. Normalconjugata: vom oberen Rande der Schamfuge zur Mitte des 3. Sacralwirbels;
3. Diagonalconjugata: vom Lig. arcuatum zum Promontorium;
4. Querdurchmesser zwischen den Mittelpunkten beider Hüftgelenkspfannen.

c. am Beckenausgange:

1. Ausgangsconjugata: vom unteren Rand der Schamfuge zur Synchondrosis sacro-coccygea;
2. Querdurchmesser zwischen beiden Sitzbeinhöckern.

Die Mittelpunkte der Conjugatae bilden die **Führungslinie** oder Beckenachse; in ihr bewegt sich der Kopf des Kindes bei der Geburt. Die Neigung des Beckens bezeichnet man den Winkel, welchen die Eingangsconjugata mit der Horizontalen bildet; er beträgt 60—64°.

Geschlechtsunterschiede: Beim Weibe ist das Becken weiter, die Darmbeine flacher, der Beckeneingang queroval (beim Manne durch das Promontorium

herzförmig), die Symphyse kürzer, der Winkel des Arcus pubicus größer, das Foramen obturatum weniger länglich, das Kreuzbein breiter und niedriger.

b. Untere Extremität.

§ 50. Die untere Extremität besteht aus 3 Abschnitten, dem Oberschenkel, dem Unterschenkel mit 2 Knochen und dem Fuße mit vielen kleinen Knochen.

§ 51. Der Oberschenkelknochen, **Femur**, ist der längste Knochen des Körpers.

a. Das proximale Ende trägt einen medial gerichteten kugeligen Gelenkkopf, Caput femoris, welches eine Grube, Fovea capitis, als Insertionsstelle des Lig. teres besitzt. Mit der Diaphyse steht das Caput durch den Hals, das Collum, in Verbindung. Das Collum bildet mit der Diaphyse einen Winkel von 120—130°. Lateral vom Hals befindet sich der Trochanter major (Insertion des M. glut. med., min., piriformis, obturator internus), medial der Trochanter minor (Insertion des M. ilio-psoas). Beide Trochanteren sind hinten durch die Crista intertrochanterica (M. quadratus femoris), vorn durch die Linea intertrochanterica (Vastus medialis und intermedius) verbunden. Unter dem Trochanter major liegt die Fossa trochanterica (Insertion des M. obturator externus).

b. Die Diaphyse besitzt hinten die Linea aspera, welche von zwei Lippen gebildet wird. Das Labium laterale läuft oben gegen den Trochanter major in die Tuberositas glutaea, zuweilen Trochanter tertius (Insertion des M. glutaeus maximus) aus. Das Labium mediale biegt oben in die Linea obliqua (Ursprung des M. vastus medialis) auf die Vorderseite des Femur um. Unten divergieren

die beiden Labia ebenfalls und umgrenzen das Planum popliteum.

c. Das distale Ende besitzt zwei überknorpelte, nach hinten entfaltete Gelenkhöcker, Condylus medialis und lateralis. Zwischen beiden befindet sich hinten die Fossa intercondylea. Diese Grube ist vom Planum popliteum durch die Linea intercondylea getrennt. Seitlich von jedem Condylus liegt ein Epicondylus. Unter dem Epicondylus lateralis befindet sich eine Grube für den Ursprung des M. popliteus.

Ontogenie: Beim Neugeborenen ist der Hals noch unansehnlich (ähnlich dem des Humerus).

Die Ossifikation beginnt perichondral an der Diaphyse in der siebenten Woche. Kurz vor der Geburt erscheint in der distalen Epiphyse ein Knochenkern (Zeichen der Reife des Kindes!). Knochenkerne im Kopf, Trochanteren, distaler Epiphyse. Die distale Epiphyse verschmilzt am spätesten (im 20.—25. Jahre).

§ 52. Das **Hüftgelenk,** Articulatio coxae, ist eine Enarthrose. Den Gelenkkopf bildet das Caput femoris, die Pfanne das Acetabulum mit seinem Labrum glenoidale, welches als Ligamentum transversum acetabuli die Incisura acetabuli überbrückt. An der Fossa acetabuli bedeckt die Synovialmembran ein Fettpolster, Pulvinar. Vom Lig. transversum zieht zur Fovea capitis das Blutgefäße führende Lig. teres, ein Gebilde der Synovialmembran, welches nur ernährende Bedeutung besitzt.

Verstärkungsbänder: Lig. ilio-femorale sive Bertini, stärkstes Band des Körpers (von der Spina il ant. inf. zur Linea intertrochanterica), hemmt Streckung und Innen-Rotation; Lig. pubo-capsulare und ischio-capsulare (vom Schambein, resp. vom os ischii zur medialen und hinteren Fläche der Kapsel); zwischen beiden ausgebreitet die Zona orbicularis (um den Schenkelhals).

§ 53. Der Unterschenkel besitzt zwei Knochen: die Tibia (medial) und die Fibula (lateral). Bei niederen Tieren und beim Menschen in frühem Entwicklungsstadium sind beide ziemlich gleich stark und dem Femur angefügt. Allmählich wird die Tibia stärker und übernimmt allein die Verbindung mit dem Femur. An der Verbindung mit dem Fuß nehmen beide Knochen teil. Die Tibia entspricht dem Radius, die Fibula der Ulna (vgl. § 32).

§ 54. Die **Tibia,** das Schienbein, ist der Verbindung mit dem Femur angepaßt.

a. Das proximale Ende trägt zwei überknorpelte Gelenkflächen für die Condyli femoris, die laterale breiter und flacher, die mediale tiefer und sagittal verlängert. Zwischen beiden befindet sich die aus zwei Höckern bestehende Eminentia intercondylea, vor und hinter der je eine Fossa intercondylea (anterior und posterior) liegt. Unter dem die Gelenkflächen umgebenden Rand, Margo infraglenoidalis, bezeichnet die Tuberositas tibiae die Befestigungsstelle des Lig. patellae. Unterhalb des lateralen Randes liegt die Facies articularis fibularis.

b. Die Diaphyse ist dreiseitig prismatisch. Die vordere, scharfe Crista anterior tibiae lenkt distal medianwärts ab. An der hinteren Fläche zieht von oben lateral nach unten medial die Linea poplitea (Ursprung des M. soleus).

c. Das distale Ende trägt die Gelenkfläche für den Fuß. Medial wird sie vom Malleolus medialis überragt; lateral liegt die Incisura fibularis. Hinter dem Malleolus befindet sich der Sulcus malleolaris für die Endsehnen der MM. tib. post. und flex. dig. longus.

Die **Ossifikation** beginnt perichondral an der Diaphyse in der 7. Woche (wie beim Femur). Knochenkern

in der proximalen Epiphyse um die Geburt, in der distalen im 2. Jahr. Die distale Epiphyse verschmilzt früher.

§ 55. Die **Fibula,** das Wadenbein, ist schlank und an beiden Enden verdickt.

a. Das proximale Ende, Capitulum, besitzt medial eine schräge Gelenkfläche für die Tibia. Ein längerer Vorsprung dient der Insertion des M. biceps femoris.

b. Die Diaphyse ist dreikantig, die schärfste Kante ist vorne. An der medialen Fläche die Crista interossea (Ansatz der Membr. interossea).

c. Das distale Ende bildet den Malleolus lateralis. Medial besitzt dieser eine Gelenkfläche für den Talus, hinten den Sulcus malleolaris für die Sehnen der MM. peronaei.

Die **Ossifikation** beginnt etwas später als an der Tibia. Knochenkern distal im 2. Jahre, proximal vom 3.—6. Jahre. Die distale Epiphyse verschmilzt früher.

§ 56. Die **Patella,** Kniescheibe, ist als Sesambein in die Endsehne des M. extensor femoris quadriceps eingelagert. Vorne gewölbt; hinten zwei überknorpelte Facetten, von denen die laterale breiter als die mediale ist. Der obere Rand = Basis, der untere geht in eine Spitze, Apex, aus.

Knorpelige Anlage in der 9.—10. Woche, Ossifikation beginnt im 3. Jahre.

§ 57. Das **Kniegelenk,** Articulatio genus, ist ein Trocho-Ginglymus. Die Kongruenz der Gelenkflächen von Tibia und Condylen wird hergestellt durch zwei faserknorpelige, halbmondförmige Menisci. Die Lig. cruciata, Kreuzbänder, liegen nur scheinbar im Kniegelenke, in Wirklichkeit sind sie mit der Synovialkapsel verbunden und von hinten her gegen das Innere des Gelenkes eingetreten. Das vordere Kreuzband

zieht von der Innenfläche des lateralen Femur-Condylus zur Fossa intercondylea tibiae anterior, das hintere Kreuzband von der Innenfläche des medialen Femur-Condylus zur Fossa interc. posterior. Beide Kreuzbänder heften Ober- und Unterschenkel fest aneinander.

Die Kapselhöhle dehnt sich proximal von der Patella unter dem M. quadriceps femoris in die Bursa suprapatellaris, einen Schleimbeutel, aus. Vor der Patella findet sich die Bursa praepatellaris; unter dem Lig. patellae, welches die Patella mit der Tuberositas tibiae verbindet, liegt noch ein Schleimbeutel, die Bursa infrapatellaris. Unterhalb der Patella bildet die Synovialhaut mächtige, fettreiche Falten, Plicae adiposae, welche durch die Plica synovialis patellaris mit dem Rande der Fossa intercondylea in Verbindung stehen.

Verstärkungsbänder: Lig. collaterale tibiale (vom Epicondylus medialis zur Seite der Tibia); Lig. collaterale fibulare (vom Epicondylus lateralis zum Capitulum fibulae); Lig. popliteum obliquum (vom Condylus medialis tibiae zum Condylus lateralis femoris, ist ein Teil der Endsehne des M. semimembranosus). Im Menisco-femoral-Gelenk Winkelbewegung, im Menisco-tibial-Gelenk Drehbewegung bei gebeugtem Knie. In der Streckstellung Fixation des Gelenkes durch die straff gespannten („exzentrisch" angebrachten) Ligg. collateralia.

§ 58. Tibio-fibular-Verbindungen:

a. Das proximale Tibio-fibular-Gelenk ist eine Amphiarthrose. Verstärkungsbänder: Lig. capituli fibulae anterius und posterius.

b. Die distale Tibio-fibular-Verbindung ist eine Syndesmose. Verstärkungsbänder: Lig. malleoli lateralis anterius und posterius.

c. Die Membrana interossea setzt beide Knochen der Länge nach in Verbindung.

§ 59. Der Fuß besteht aus Tarsus (Fußwurzel), Metatarsus (Mittelfuß) und Phalangen (Zehenglieder). Man unterscheidet am Fuße eine Dorsalfläche und eine Sohl- oder Plantarfläche. Der Tarsus ist mächtig entfaltet; die Phalangen sind, bis auf die der großen Zehe, verkümmert, da der Fuß Stütz- und Bewegungsorgan ist (bei den übrigen Primaten auch Greiforgan).

§ 60. Der **Tarsus** besteht aus 7 Knochen, einer proximalen Reihe von 2, einer distalen von 4 Knochen und dem zwischen beide Reihen eingeschalteten Naviculare.

a. Proximale Reihe:

1. Talus, Sprungbein, vermittelt allein die Verbindung mit dem Unterschenkel und besteht aus:

   α. Corpus, trägt oben eine von vorne nach hinten gewölbte Gelenkfläche, die Rolle (Trochlea) für den Unterschenkel; hinten medial eine Furche für die Sehne des M. flexor hallucis longus; plantar eine größere konkave Gelenkfläche für den Calcaneus.

   β. Caput, setzt sich vorne vom Körper ab. Distal konvexe Gelenkfläche für das Naviculare; plantar eine längliche, flache Gelenkfläche für den Calcaneus, welche durch den Sulcus tali von der hinteren plantaren getrennt ist.

2. Calcaneus, Fersenbein, der größte Knochen der Fußwurzel; hinten Tuber calcanei; lateral Processus trochlearis; medial Sustentaculum tali mit einer Gelenkfläche für den Talus (oben); dorsal ist diese Gelenkfläche durch den Sulcus calcanei von einer größeren, hinteren geschieden; Sulcus tali und calcanei bilden den Sinus tarsi; distal Verbindungsfläche für das Cuboid.

b. Naviculare, Kahnbein, entspricht dem Centrale.

c. Distale Reihe:

1. Cuneiformia (Tarsalia 1—3):
   α. Cuneiforme 1 ist das größte.
   β. Cuneiforme 2, das kleinste.
   γ. Cuneiforme 3.
2. Cuboideum, Würfelbein, (Tarsale 4); plantar Sulcus, dahinter Tuberositas für die Sehne des M. peronaeus longus. Die Sehne des Peron. long. gleitet immer mit ihrem Faserknorpel auf der Tuberositas, nicht im Sulcus. Proximal schwach konvexe Gelenkfläche für den Calcaneus; distal zwei Facetten für Metatarsale 4 und 5; medial zwei Facetten für Cuneiforme 3 und Naviculare.

Ossifikation: Knochenkern im sechsten Monate im Calcaneus; dann folgen die übrigen. Der Tuber calcanei hat einen besonderen Knochenkern (zwischen dem 6.—10. Jahre), der in der Pubertätszeit synostosiert.

§ 61. Der **Metatarsus** besteht aus fünf Metatarsalia. Das fünfte Metatarsale besitzt lateral eine Tuberositas (Insertion des M. peronaeus brevis). Ossifikation wie bei Metacarpus. Die **Phalangen** sind kürzer als an der Hand: die Großzehe, Hallux, besitzt nur zwei, alle übrigen Zehen drei Phalangen.

§ 62. Gelenke des Fußes:

a. Articulatio talo-cruralis, oberes Sprunggelenk, ist eine Art Charniergelenk. Gelenkkopf ist die Rolle des Talus, die Pfanne wird von Tibia und Fibula (der sogen. „Malleolengabel") gebildet.

b. Articulatio talo-calcaneo-navicularis, unteres Sprunggelenk, besteht aus zwei Gelenken:
   α. der Articulatio talo-calcanea: Gelenkkopf konvexe Fläche des Calcaneus, Pfanne konkave des Talus.
   β. der Articulatio talo-navicularis: Gelenk-

kopf Talus, Pfanne: 2 Flächen am Calcaneus, 1 am Naviculare, 1 am Lig. calcaneo-naviculare.

Die Bewegungsachse des Talo-calcaneo-navicular-Gelenks ist schräg; sie geht vom Caput tali in den Sinus tarsi, welchen sie kreuzt, hinten lateral zum Calcaneus (Befestigungsstelle des Lig. talo-calcaneum laterale). Dorsalflexion bewirkt Abduktion und Pronation; Plantarflexion Adduktion und Supination.

c. Articulatio calcaneo-cuboidea; sattelförmige Gelenkflächen. Die Articulatio calcaneo-cuboidea bildet mit der Articulatio talo-navicularis die Chopart'sche Gelenklinie.

d. Articulatio cuneo-navicularis: Verbindung der drei Cuneiformia mit dem Naviculare, ist eine Amphiarthrose.

e. Articulationes tarso-metatarseae: Verbindungen zwischen Cuneiformia und Cuboid einerseits und Metatarsalia andererseits. Das Gelenk heißt auch Lisfranc'sches Gelenk. Die Gelenklinie verläuft im Zickzack dadurch, daß das Cuneiforme 2 kürzer ist als die übrigen (Chopart: proximal, Lisfranc: distal).

f. Die Metatarso-phalangeal- und Interphalangeal-Gelenke sind Charniergelenke.

§ 63. Bänder des Fußes (Verlauf erhellt aus den Namen):

a. Dorsale Bänder:

1. Lig. talo-calcanea dorsalia mit Lig. talo-calcaneum laterale;
2. Lig. talo-naviculare dorsale;
3. Lig. calcaneo-cuboideum dorsale und cub.-nav. dors.;
4. Lig. naviculari-cuneiformia dorsalia;
5. Lig. intermetatarsea dorsalia, Lig. cuboideo-metatarsale.

b. Plantare Bänder:
   1. Lig. calcaneo-cuboideum plantare;
   2. Lig. calc.-nav. plantare;
   3. Lig. cub.-nav. obliquum s. plantare;

c. Lig. talo-calcaneum interosseum im Sinus tarsi.

III. Kopfskelett.

§ 64. Geschichte der Schädellehre: Von Goethe und Oken wurde am Anfange des 19. Jahrhunderts die Wirbeltheorie des Schädels aufgestellt, nach welcher der Schädel nichts anderes ist als der vorderste Teil der Wirbelsäule und durch Verschmelzung von Wirbeln entsteht. Dieser Theorie widersprechen:

1. Die Kontinuität des Primordialkraniums;
2. die Belegknochen, die aus Bindegewebe entstehen;
3. das Fehlen der hypothetisch konstruierten Wirbel bei niederen Fischen.

§ 65. Das **Kopfskelett** birgt das Gehirn, die Sinnesorgane und den Anfang des Darmsystems. Man unterscheidet

1. einen dorsalen, neuralen Abschnitt, bestehend aus Hirnkapsel (Cranium cerebrale) und Nasenskelett (Cranium nasale) und
2. einen ventralen, visceralen Abschnitt, den Visceralschädel (Cranium viscerale).

§ 66. Entwicklung:

A. Das Cranium cerebrale durchläuft wie die Wirbelsäule drei Entwicklungsstufen.
   a. Das häutige Primordialcranium besteht:
      α. aus dem vordersten Chordaende, welches bis zum vorderen Rand des Mittelhirnbläschens reicht;
      β. aus Bindegewebe, welches ventral als skeletogene Schichte die Chorda umgibt, dorsal die 5 Hirnblasen umhüllt.

b. Das knorpelige Primordialcranium besteht aus einem chordalen und prächordalen Abschnitt. Zu beiden Seiten der Chorda legen sich die knorpeligen Parachordalia an, aus welchen die Basilarplatte entsteht; nach vorn von ihnen die Rathkeschen Schädelbalken oder Praechordalia, welche durch Verschmelzung die Ethmoidalplatte erzeugen, in ihrer Mitte dagegen getrennt bleiben und die Hypophysis umfassen.

c. Das knöcherne Cranium.

B. Das Cranium viscerale durchläuft auch ein häutiges, knorpeliges und knöchernes Stadium. Es entsteht aus den Kiemenbögen.

§ 67. Einteilung des Kopfskeletts:

A. Neuralschädel:

I. Hirnkapsel:

a. Schädelbasis:

1. Hinterhauptbein (Occipitale);
2. Keilbein (Sphenoidale);
3. Schläfenbein (Temporale);

} gehen aus dem Primordialcranium hervor

b. Schädeldach (besteht aus Belegknochen, vgl. S. 41):

4. Scheitelbein (Parietale);
5. Stirnbein (Frontale).

} Belegknochen.

II. Nasenregion:

6. Siebbein (Ethmoïdale) und untere Muscheln (Conchae inferiores)

} gehen aus dem Primordialcranium hervor.

7. Tränenbein (Lacrimale);
8. Nasenbein (Nasale);
9. Pflugscharbein (Vomer).

} Belegknochen.

B. Visceralschädel:

I. Kieferregion:

10. Oberkiefer (Maxilla);
11. Gaumenbein (Palatinum);
12. Jochbein (Zygomaticum);
13. Unterkiefer (Mandibula).

} Belegknochen.

II. Gehörknöchelchen (siehe „Ohr"): „primäre" (Ersatz-) Knochen, außer dem Proc. ant. mallei.

III. Zungenbein (os hyoideum); Ersatzknochen.

Das Cranium nasale und die Knochen der Kieferregion werden auch als Gesichtsschädel (Cranium faciale) zusammengefaßt und dem Cranium cerebrale gegenübergestellt.

A. Neuralschädel.

I. Hirnkapsel.

a. Schädelbasis.

§ 68. Das **Hinterhauptbein, Os occipitale,** vermittelt die Verbindung mit der Wirbelsäule. Es umschließt das große Hinterhauptloch, Foramen occipitale, welches den Rückgratkanal mit der Schädelhöhle verbindet. Durch dieses Foramen ziehen die Medulla oblongata, die Art. vertebralis, N. accessorius (XI.), Art. spinales, 1. Cervicalnerv. Das Hinterhauptbein besteht ursprünglich aus vier Teilen:

1. Pars basilaris oder Körper, bildet hinten den Vorderrand des Foramen occipitale; vorne stößt er an das Keilbein (Synchondrosis spheno-occipitalis synostosiert vom 17.—19. Jahre); unten in der Mitte Tuberculum pharyngeum (Ansatz der Raphe pharyngis) beiderseits mit zwei transversalen Leisten (cristae); oben beiderseits Sulcus petrosus inferior (für den Sinus petrosus inferior).

2. und 3. Partes laterales, bilden die seitliche Begrenzung des Foramen occipitale. Unten die nach vorne konvergierenden Condyli occipitales; hinter denselben häufig jederseits der Canalis condyloideus (ein Emissarium Santorini), über ihnen der Canalis hypoglossi (für N. hypoglossus, XII.); seitlich die Incisura jugularis mit dahinter hervorragendem Processus jugularis. Die Incisura jugularis bildet mit der gleichnamigen des Schläfenbeins das Foramen jugulare (vorne medial N. glossopharyngeus (IX.), vagus (X.), accessorius (XI.), Sinus petros. inf. und A. meningea post. aus d. A. pharyng. ascendens; hinten lateral Vena jugularis).

4. Squama occipitalis, Schuppe, entsteht aus dem größeren, unteren Occipitale superius (Primärknochen) und dem kleineren, oberen Interparietale (Belegknochen); das letztere oder doch sein größter Teil manchmal selbständig (Os incae der Altperuaner-Schädel).

   a. Außenfläche: ist konvex; oberhalb der Linea nuchae superior das glatte Planum occipitale, unterhalb das unebene Planum nuchale (Insertion der Nackenmuskeln). Beide Lineae nuchae superiores laufen in der Protuberantia occipitalis externa zusammen; diese dient wie die von ihr zum Foramen magnum verlaufende Linea nuchae mediana und superior dem Lig. nuchae zur Insertion. Parallel mit der Linea nuchae superior verläuft die Linea nuchae inferior. Oberhalb der Linea nuchae superior oft noch eine Linea nuchae suprema; die Linea nuchae superior bildet bei manchen Rassen einen Querwulst (Torus occipitalis).

   b. Innenfläche: ist konkav; die Eminentia cruciata grenzt 4 Gruben ab, zwei obere für die

Occipitallappen des Großhirns, zwei untere für die Hemisphären des Kleinhirns. Der obere senkrechte Schenkel des Kreuzes ist durch die Falx cerebri, der untere senkrechte (Crista occipitalis interna) durch die Falx cerebelli, die beiden horizontalen sind durch das Tentorium hervorgerufen. Die Mitte des Kreuzes nimmt die Protuberantia occipitalis interna ein, neben der sich eine Vertiefung findet, für den Confluens sinuum s. Torcular Herophili; hier treffen Sinus sagittalis, rectus und transversus zusammen, welche die gleichnamigen Sulci bedingen. Die Sinus durae matris rufen Sulci hervor: Sulcus sagittalis und transversus.

c. Ränder: Margo mastoideus ist die unterste Strecke des Seitenrandes und mit dem Zitzenteile des Schläfenbeins in der Sutura occipitomastoidea verbunden; Margo parietalis, oberer Rand, ist mit dem Parietale in der Sutura lambdoidea verbunden.

Das Hinterhauptbein stößt also vorne an das Keilbein, seitlich an die Pars petrosa und mastoidea des Schläfenbeins, oben an die Scheitelbeine.

Die Synostose der Teile ist erst im 6.—7. Jahre beendet.

Vergl. anatom.: Ein unpaarer Condylus occipitalis bei Reptilien und Vögeln; getrennte Condyli, aber einheitliche Gelenkhöhle, die mit dem Atlanto-epistropheal-Gelenk kommuniziert, bei Echidna und bei Embryonen der höheren Säugetiere (z. B. Maulwurf, Fledermäuse, Rind).

§ 69. Das Keilbein, Os sphenoidale, Wespenbein, besteht aus dem kubischen (bei der Geburt noch langgestreckten) Körper und 2 Paar Flügeln. Der Körper geht hervor aus dem vorderen Praesphenoid, welches seitlich die Alae parvae (orbitales), und aus

dem hinteren Basiphenoid, welches seitlich die Alae magnae (temporales) trägt. Die letzteren tragen jederseits einen Flügelfortsatz, an dessen mediale Fläche sich ein Belegknochen (wahrscheinlich Parasphenoid, nicht Pterygoid, wie gewöhnlich angegeben) anlegt. Das Parasphenoid bildet nach seiner Verschmelzung die mediale Lamelle des Flügelfortsatzes.

a. Der Körper ist hinten lange Zeit durch die Synchondrosis sphenobasilaris mit dem Occipitale bis zur späteren Synostose knorpelig verbunden.

   α. Die obere Fläche sieht gegen die Schädelhöhle und bildet den Sattel, die Sella turcica; in ihr liegt die Hypophysis cerebri. Die Sattelgrube besitzt beiderseits die Processus clinoidei medii. Vor der Grube der Sattelknopf, Tuberculum sellae, hinter ihr die Sattellehne, Dorsum sellae, deren seitliche Ecken die Processus clinoidei posteriores bilden. Die hintere Fläche der Sattellehne bildet mit der oberen Fläche des Hinterhauptbeinkörpers den Clivus (Blumenbachii). Lateral von der Sattellehne, an der Wurzel des großen Flügels, zieht der Sulcus caroticus (für Art. carotis interna), seinerseits lateral begrenzt von der Lingula sphenoidalis. Vor dem Tuberculum sellae liegt der Sulcus chiasmatis, dessen vordere Begrenzung der quere Limbus sphenoidalis bildet; davor verläuft der Knochen in seiner Verbindung mit dem Ethmoidale in die paarigen Alae minimae oder die mediane Spina ethmoidalis aus.

   β. Die vordere Fläche sieht (wie auch die untere) gegen die Nasenhöhle. Median die senkrechte Crista sphenoidalis mit Rostrum sphenoidale, welche vorne an die Lamina perpendicularis des Siebbeins, unten an den Vomer stößt. An der Crista sind die Conchae sphe-

noidales (Ossicula Bertini) mit ihren medialen Rändern angelagert, welche bis auf eine obere Öffnung den mit Schleimhaut ausgekleideten Sinus sphenoidalis verschließen und erst sekundär mit dem Keilbein, häufig auch mit dem Siebbein, verbunden sind (entwickeln sich aus dem knorpeligen Nasengerüst). Der Sinus sphenoidalis, eine durch ein (nicht immer) medianes Septum paarige Nebenhöhle der Nase, entsteht durch einen Resorptionsprozeß in der spongiösen Knochensubstanz des Keilbeinkörpers im 3. Jahre.

b. Alae magnae (temporales) entspringen jederseits vom hinteren Abschnitte des Körpers. Man unterscheidet:

1. Die Radix, das Verbindungsstück mit dem Körper; Foramen rotundum (für Ramus II Nervi trigemini, V).
2. Der lateral gerichtete Flügel besitzt am Hinterrande das Foramen ovale (Ramus III N. V und event. A. mening. accessoria) und weiter hinten lateral das Foramen spinosum (Art. meningea media, Nervus spinosus). Die hintere Ecke des Flügels bildet die Spina angularis.

Der Flügel besitzt drei Flächen:

α. Facies cerebralis: ist konkav;

β. Facies orbitalis: ist trapezförmig und bildet die untere Begrenzung der Fissura orbitalis superior (f. N. V_1, III, IV und VI, Vena ophthalm. superior), die obere der Fissura orbitalis inferior (für N. infraorbitalis, Vasa infraorbitalia, Vena ophthalmica inferior, N. temporalis nervi V_2).

γ. Facies temporalis: liegt lateral. Ein oberer Abschnitt ist durch die quere Crista infratemporalis von einem unteren ge-

schieden. Temporal- und Orbitalfläche treffen in dem Margo zygomaticus zusammen, welcher sich mit dem Jochbein verbindet.

3. Der Processus pterygoideus entspringt an der Wurzel und steigt abwärts. Er besteht aus zwei Lamellen, die an der Wurzel verschmolzen und terminal durch die Fissura pterygoidea getrennt sind. Die mediale Lamelle endigt mit dem Hamulus pterygoideus, an der Wurzel bildet sie den Processus vaginalis. An der Wurzel wird der Flügelfortsatz von dem Canalis pterygoideus sive Vidianus (für Nervus vidianus, sowie Art. und V. vidiana) durchsetzt, welcher durch die Verwachsung des Parasphenoids mit dem Sphenoid entsteht. Von der vorderen Mündung des Kanals zieht der Sulcus pterygopalatinus herab, welcher in den von den gleichnamigen Rinnen des Gaumenbeins und des Oberkiefers gebildeten Canalis pterygo-palatinus führt (NN. pterygopalatini, Art. palatina descendens).

c. Alae parvae (orbitales) entspringen vom vorderen Teile des Körpers mit zwei Wurzeln, welche das Foramen opticum (für N. opticus und Art. ophthalmica) umschließen. Medial läuft jeder Flügel in einen Processus clinoideus anterior aus. Der Flügel bildet den oberen Rand der Fissura orbitalis superior.

Verbindung des Keilbeins:

a. des Körpers: vorne mit dem Ethmoidale, hinten mit dem Occipitale;

b. der Alae magnae: mit dem Jochbein an der Crista jugalis; mit dem Stirnbein am Margo frontalis; mit dem Scheitelbein am Angulus parietalis. Die Spina angularis fügt sich in den Angulus petroso-squamosus. Hier ist medial die Fissura spheno-petrosa, die vorne medial ins Foramen lacerum (für NN.

petrosus profundus und superficialis major) übergeht; lateral die Sutura spheno-squamosa; der Proc. pterygoideus grenzt vorne ans Gaumenbein.

Das For. lacerum wird durch einen unverknöchert bleibenden Bestandteil des embryonalen Craniums, die Fibrocartilago basalis, ausgefüllt.

c. der Alae parvae: mit dem Frontale.

§ 70. Das **Schläfenbein, Os temporale,** besteht aus drei, beim Neugeborenen noch getrennten, Teilen: der Pars petrosa (Ersatzknochen), squamosa und tympanica (Belegknochen). Dazu kommt der Processus styloideus (oberer Abschnitt des Zungenbeinbogens).

1. Pars petrosa, Felsenbein, entsteht aus dem Primordialcranium; sie umschließt das Labyrinth des Gehörorganes. Man unterscheidet:

   a. Die Pars mastoidea; ist der hintere, laterale Abschnitt; hinter dem Gehörorgane Processus mastoideus (Zitzenfortsatz), welchen medial die Incisura mastoidea (Ursprung des M. digastricus) abgrenzt. Das Innere des Zitzenfortsatzes wird von den Cellulae mastoideae (Nebenhöhlen der Paukenhöhle) eingenommen. Medial von der Incisur verläuft die Art. occipitalis. An der Innenfläche ist die Pars mastoidea durch den Sulcus sigmoideus (Fortsetzung des Sulcus transversus) abgegrenzt von der:

   b. Pars pyramidalis, Pyramide; ist der vordere, mediale Abschnitt; läßt vier Flächen unterscheiden: zwei cerebrale Flächen, eine untere, der Basis cranii zugekehrte, und eine laterale, vom Tympanicum verdeckte. Auf der Grenzkante zwischen hinterer und oberer Fläche, Crista petrosa, verläuft der Sulcus petrosus superior für den gleichnamigen Sinus.

      α. Hintere, mediale Fläche: Meatus acusticus internus (für Nervus facialis, VII, in-

termedius und acusticus, VIII, Art. auditiva interna); lateral die Fossa subarcuata (beim Neugeborenen tiefe Lücke unter dem oberen Bogengange); weiter lateral die Mündung des Aquaeductus vestibuli, eine spaltförmige Öffnung (für Ductus endolymphaticus und Vena aquaeductus vestibuli); am unteren Rande die Incisura jugularis, welche mit der gleichnamigen des Occipitale das Foramen jugulare bildet. Ein Processus interjugularis teilt dieses in die schon erwähnten zwei Abschnitte ab.

β. Vordere, obere Fläche: lateral breitet sie sich gegen die Schuppe aus und bildet das dünne Tegmen tympani (Decke der Paukenhöhle); in der Mitte der Fläche der Hiatus canalis facialis mit dem Sulc. n. petros. superfic. maj.; davor die Apertura superior canaliculi tympanici (Ende des N. tympanicus von IX = N. petros. superfic. minor) mit dem Sulc. n. petros. superfic. min.

γ. Untere Fläche: vor der Incisura mastoidea das Foramen stylomastoideum (äußere Mündung des Canalis Fallopii, Austritt des N. VII, Eintritt d. Arteria stylomastoidea); davor der Processus styloideus (geht aus einem Abschnitt des knorpeligen, zweiten Kiemenbogens hervor); medial die Fossa jugularis (für Vena jugularis); davor medial die Apertura externa canaliculi cochleae (für eine kleine Vene); lateral die äußere Öffnung des Canalis caroticus (Eintritt der Art. carotis interna, die innere Öffnung an der Spitze der Pyramide); vor dem Foramen caroticum die Öffnung des Canalis musculo-tubarius mit dem oberen Semi-canalis m. tensoris tympani und dem unteren Semi-canalis tubae auditivae, beide getrennt

durch das Septum canalis musculo-tubarii. Zwischen Fossa jugularis und der äußeren Mündung des Kanals die Fossula petrosa mit der Apertura inferior canaliculi tympanici (f. N. tympan. des N. IX.).

δ. Laterale Fläche: größtenteils vom Tympanicum bedeckt; im übrigen vgl. „Gehörorgan".

2. Pars squamosa, Schuppe; entsteht als Belegknochen; an der Außenfläche Processus zygomaticus, der mit dem Processus temporalis des Jochbeins den Arcus zygomaticus bildet; an der Wurzel des Fortsatzes die Fossa mandibularis für den Unterkiefer, davor das Tuberculum articulare.

3. Pars tympanica, Tympanicum; entsteht als Belegknochen aus dem nach oben offenen Annulus tympanicus; zwischen Proc. inf. tegminis tympani und Tympanicum bleibt die Fissura petro-tympanica (Glaseri) offen für den Durchtritt der Chorda tympani und der Art. tympanica ant. (von der maxillaris int.).

Verbindungen des Schläfenbeins:

a. der Pyramide: hinten Fissura petro-occipitalis mit Foramen jugulare; vorne Fissura spheno-petrosa (mit Ala maior);

b. des Zitzenteils: Sutura occipito-mastoidea mit Foramen mastoideum (ein Emissarium Santorini). Das For. mastoideum gehört eigentlich zum Occipitale. Es dient außer einer Vene dem Ramus mast. der A. occip. und dessen Dura-Ast zum Durchtritt. So gelangt d. R. mening. d. A. occip. in die Schädelhöhle; Sutura parieto-mastoidea;

c. der Schuppe: Sutura (parieto-) squamosa; Sutura spheno-squamosa (mit Ala maior).

b. Schädeldach.

§ 71. Das Schädeldach besteht aus Belegknochen. Während das Interparietale sich mit dem Hinterhauptbein, das Squamosum sich mit dem Schläfenbein verbindet, erhalten sich Parietalia und Frontale selbständig. Ihre Knochensubstanz läßt drei Schichten erkennen: Die äußere Substantia compacta, die mittlere Diploë oder Substantia spongiosa, die innere Lamina vitrea (Glastafel) oder interna. Die venösen Kommunikationen der Außenfläche mit der Innenfläche heißen Emissaria Santorini.

§ 72. Das **Scheitelbein, Os parietale,** jederseits eines, ist vierseitig.

Außenfläche: mit Tuber parietale, welches der Stelle der ersten Ossifikation entspricht; darunter scheidet die Linea temporalis inferior die Außenfläche in die obere Facies parietalis und die untere Facies temporalis, welche vom M. temporalis bedeckt ist. Die Linea temporalis superior (Ansatz der Fascia temporalis) ist inkonstant.

Innenfläche: vom unteren Rande zum oberen die Sulci meningei (durch die Art. meningea media hervorgerufen); längs des oberen Randes Sulcus sagittalis (durch den gleichnamigen Sinus durae matris hervorgerufen).

Die Ränder: der vordere Margo frontalis bildet die Sutura coronalis (Kranznaht) mit dem Stirnbein; der obere Margo sagittalis mit dem anderseitigen die Sut. sagittalis (Pfeilnaht); der hintere M. occipitalis mit dem Occipitale die Sut. occipitalis (Sutura lambdoidea); der untere M. squamosus mit der Schuppe des Schläfenbeins die Sut. squamosa. Nahe dem Margo sagittalis, mehr nach hinten, liegt das Foramen parietale.

Die Winkel: oberer vorderer Angulus frontalis; oberer hinterer Angulus occipitalis; unterer vorderer Angulus sphenoidalis (stößt an den großen

Keilbeinflügel); unterer hinterer Angulus mastoideus (Pars mastoidea des Petrosum). Das Scheitelbein verbindet sich also mit dem Stirnbein, Hinterhauptbein, Zitzenteil und Schuppe des Schläfenbeins und dem großen Keilbeinflügel.

§ 73. Das **Stirnbein, Os frontale,** bildet den vorderen Abschluß der Schädelhöhle. Es läßt 4 Teile unterscheiden: Pars frontalis, Pars nasalis und 2 Partes orbitales.

a. Pars frontalis: Außen jederseits ein Tuber frontale; der Stirnteil setzt sich vom Orbitalteil durch den Margo supraorbitalis ab, welcher gegen den Nasenteil zu entweder eine Incisura supraorbitalis oder ein Foramen supraorbitale (für Supraorbitalnerv und -gefäße) besitzt; lateral läuft der Margo supraorbitalis in den Processus zygomaticus (Verbindung mit dem Jochbein) aus; von diesem steigt nach hinten der Anfang der Linea temporalis empor, welcher die Facies temporalis des Stirnbeins abgrenzt. Über dem Nasenteil liegt eine plane Fläche, die Glabella; seitlich von ihr zieht jederseits ein Wulst, der Arcus superciliaris.

b. Partes orbitales: sind durch die Incisura ethmoidalis voneinander getrennt, deren mit Grübchen versehene Randpartie die obersten Siebbeinzellen bedeckt; lateral besitzt jeder Orbitalteil die Fossa lacrimalis (für die Tränendrüse).

c. Pars nasalis: trägt median die Spina nasalis (Verbindung mit Oberkiefer und Nasenbein); seitlich davon die Öffnungen der Sinus frontales (Nebenhöhlen der Nase); gegen die Augenhöhle zu eine Spina oder eine Fovea trochlearis (Befestigung der Trochlea für M. obliquus sup.).

Verbindungen: mit Scheitelbein, großem und kleinem Keilbeinflügel, Jochbein, Siebbein, Tränenbein, Oberkiefer und Nasenbein.

Entwicklung: Das Stirnbein legt sich paarig an; im 2. Jahre verschmelzen beide Frontalia; manchmal persistiert jedoch eine Sutura frontalis (Kreuzschädel). Die Ossifikation beginnt am Tuber frontale.

II. Nasenregion.

§ 74. Das Gerüst der Nase bilden 2 Ersatzknochen: Siebbein (mit den beiden oberen Muscheln) und Os turbinale (untere Muschel), und 3 Belegknochen: Nasenbein, Tränenbein, Pflugscharbein. Die Nebenräume geben ab: Stirnbein, Oberkiefer, Keilbein.

Die knöcherne Nase öffnet sich nach vorne durch die Apertura piriformis.

§ 75. Das Siebbein, Os ethmoidale, stößt hinten an das Keilbein, vorne und oben an das Stirnbein. Es besteht aus der medianen senkrechten Lamina perpendicularis und den Seitenteilen. Der Schädelhöhle zugekehrt liegt in der Incisura ethmoidalis des Frontale die Siebplatte, Lamina cribrosa, welche feine Öffnungen für die Fila olfactoria besitzt. Median erhebt sich auf ihr die Crista galli (Ansatz der Falx cerebri), deren Processus alares vorn mit dem Stirnbein das Foramen coecum bilden.

Die Lamina perpendicularis bildet einen Teil der knöchernen Nasenscheidewand; hinten stößt sie an die Crista sphenoidalis und darunter an das Pflugscharbein; vorne an einen Vorsprung der Nasenbeine und darunter an die knorpelige Nasenscheidewand.

Die Labyrinthe des Siebbeins sind beiderseits an die Vorderfläche des Keilbeins angefügt und bestehen aus den Cellulae ethmoidales; gegen die Augenhöhle bildet ihren seitlichen Abschluß die rechteckige Lamina papyracea; sie hat am oberen Rande zwei Ausschnitte, welche mit dem Stirnbein die Foramina ethmoidalia (anterius et posterius, für die gleichnamigen Äste des N. V. und der Art. ophthalmica) bilden. Die Lamina papyracea stößt vorne an das Tränenbein,

hinten an das Keilbein, oben an das Stirnbein, unten an das Planum orbitale des Oberkiefers und in der unteren hinteren Ecke an das Gaumenbein (nämlich Ethmoidalfläche des Processus orbitalis).

Die mediale Wand des Labyrinthes trägt die beiden oberen Muscheln (vgl. hierüber „Geruchsorgan").

Durch den Proc. uncinatus, der von dem vorderen, unteren Abschnitt des Labyrinthes schräg nach hinten unten zieht, ist das Siebbein mit dem Proc. ethmoidalis der unteren Muschel verbunden.

Die **Ossifikation** beginnt an der Lam. pap. im 5. Monate. Erst vom 3. Jahre Vereinigung der Seitenteile mit der Lam. perpend.

§ 76. Die **untere Muschel, Concha inferior,** besteht aus einer unebenen, annähernd horizontalen Knochenplatte, die medial gewulstet und eingerollt ist. Diese Knochenplatte scheidet den unteren und mittleren Nasengang. Der laterale Rand steht mit der lateralen Nasenwandung in Verbindung, und zwar:

der Processus maxillaris mit dem Oberkiefer;
der Processus lacrimalis mit dem Tränenbein;
der Processus ethmoidalis mit dem Siebbein.

Hinten legt sich der laterale Rand an die Crista conchalis des Gaumenbeins an.

§ 77. Das Tränenbein, Os lacrimale, ist medial der Nasenhöhle, lateral der Augenhöhle zugewandt; viereckiges Plättchen; vorne stößt es an den Stirnfortsatz des Oberkiefers, hinten an die Lamina papyracea des Siebbeins, oben an die Pars orbitalis des Stirnbeins, unten an das Planum orbitale des Oberkiefers. Die Orbitalfläche ist durch die Crista lacrimalis posterior in zwei Abschnitte getrennt; der vordere Abschnitt bildet den Sulcus lacrimalis. Zwischen Crista lacr. post. des Tränenbeins und Crista lacr. anterior des Oberkiefers liegt die Fossa lacrimalis für den Tränensack. Die Crista lacr. post. läuft nach vorne unten in den Hamulus lacrimalis aus.

§ 78. Die **Nasenbeine, Ossa nasalia,** oben schmal und dick, unten breit und dünn. Sie stoßen oben an das Stirnbein, unten bilden sie den oberen Rand der Apertura piriformis, lateral mit dem längeren Rand an den Oberkiefer, medial an das anderseitige Nasenbein, die Lamina perpendicularis und die knorpelige Nasenscheidewand.

§ 79. Das **Pflugscharbein, Vomer,** bildet den hinteren Abschnitt der Nasenscheidewand; vierseitige Platte, die oben zwei seitliche Fortsätze, Alae vomeris, besitzt. Die Alae umfassen das Rostrum sphenoidale und bilden mit den Processus vaginales des Keilbeins die Canaliculi pharyngei. Der Vomer stößt vorne an die Lamina perpendicularis (oben) und die knorpelige Nasenscheidewand (unten), oben an das Keilbein, unten an die Crista nasalis des Oberkiefers und Gaumenbeins; hinten scheidet er mit seinem freien Rande die hinteren Nasenöffnungen, Choanen.

B. Visceralschädel.

I. Kieferregion.

§ 80. Der **Oberkiefer, Maxilla,** entsteht aus dem eigentlichen Maxillare und dem Praemaxillare (Intermaxillare), welches die Schneidezähne trägt. Der Oberkiefer läßt einen Körper und 4 Fortsätze unterscheiden.

a. Der **Körper:** umschließt eine große Nebenhöhle der Nase, den Sinus maxillaris (Antrum Highmori), welcher sich auf der medialen Fläche in die Nasenhöhle öffnet. Der Körper zeigt drei Flächen:

1. Äußere (laterale) Fläche: wird durch den Processus zygomaticus in eine vordere Gesichtsfläche und eine hintere Schläfenfläche geschieden.

α. Die Gesichtsfläche besitzt nach oben den Margo infraorbitalis, darunter das Fo-

ramen infraorbitale (Ende des gleichnamigen Kanals für den gleichnamigen Nerven und Arterie), noch weiter abwärts die Fossa canina (Ursprung des M. caninus); medial besitzt die Gesichtsfläche die Incisura nasalis, welche mit der anderseitigen und den Nasenbeinen die Apertura piriformis bildet.

β. Die Schläfenfläche bildet das Tuber maxillare, mit feinen Foramina alveolaria posteriora (für gleichnamige Nerven und Blutgefäße).

2. Obere Fläche: bildet den Boden der Augenhöhle, daher Planum orbitale genannt. An ihrem Hinterrande beginnt der Canalis infraorbitalis mit tiefer Furche; der Hinterrand bildet die untere Grenze der Fissura orbitalis inferior.

3. Innere (mediale) Fläche: sieht gegen die Nasenhöhle und trägt die Öffnung des Sinus maxillaris. Vor ihr zieht der Sulcus lacrimalis herab, welcher durch die untere Nasenmuschel und das Tränenbein zum Canalis naso-lacrimalis abgeschlossen wird. Davor läuft die Crista conchalis, an welcher der vordere Teil der unteren Muschel sitzt.

b. Die **Fortsätze:**

1. Processus frontalis: zieht nach oben; sein hinterer Rand bildet die Crista lacrimalis anterior; in der Mitte der medialen Fläche die Crista ethmoidalis, an welche sich die mittlere Muschel anlegt; das obere Ende fügt sich in die Pars nasalis des Stirnbeins; der vordere Rand verbindet sich mit dem Nasenbein.

2. Processus zygomaticus lateral, nach hinten gerichtet, verbindet sich mit dem Jochbein.

3. Processus palatinus: medial, horizontal;

vereinigt sich mit dem anderseitigen in der Sutura palatina und hilft so den harten Gaumen (Palatum durum) bilden. Der obere Rand der Sutura palatina erhebt sich als Crista nasalis (Verbindung mit Vomer und knorpeliger Nasenscheidewand), die vorne in die Spina nasalis anterior ausläuft. Jederseits von der Crista nasalis tritt vorne der Canalis incisivus für die Art. nasopalatina (aus der palatina descend.) und den Nerv. nasopalatinus Scarpae herab. Beide Kanäle vereinigen sich an der Gaumenfläche zu dem unpaaren Foramen incisivum. Von hier verläuft lateralwärts (oft noch bei Erwachsenen) die Sutura incisiva (Grenze des Praemaxillare gegen das Maxillare). Hinten verbindet sich der Processus palatinus mit der horizontalen Platte des Gaumenbeins.

4. Processus alveolaris: abwärts gerichtet; trägt die Zähne in seinen Alveoli. Den Alveolen entsprechen außen Vorsprünge, Juga alveolaria. Bei Verlust des Gebisses schwindet der Proc. alveol.

§ 81. Das **Gaumenbein, Os palatinum,** drängt sich zwischen Oberkiefer und Processus pterygoideus des Keilbeins ein. Es besteht aus zwei rechtwinklig verbundenen Platten und drei Fortsätzen.

1. Die horizontale Platte, Pars horizontalis, verbindet sich mit der anderseitigen in der Fortsetzung der Sutura palatina; desgleichen setzt sich die Crista nasalis (Verbindung mit Vomer) fort, welche in der Spina nasalis posterior hinten endet.
2. Die senkrechte Platte, Pars perpendicularis, besitzt an der lateralen Fläche den Sulcus pterygopalatinus, welcher oben mit der Incisura spheno-palatina beginnt. Da sich der Oberkiefer lateral anlegt, wird der Sulcus zum Canalis pterygopalatinus (s. S. 102) für Rami nasales

post. inf., Nn. palatini und Art. palatina descendens, welcher an der Gaumenfläche mit dem Foramen palatinum majus für Art. palatina major und Nn. palatini mündet. Die Foramina palatina minora für Aa. palatinae minores liegen dahinter und sind die Mündung feiner Kanälchen. An der medialen Fläche (Superficies nasalis) erheben sich zwei Leisten: Die Crista conchalis unten, die Crista ethmoidalis oben, für untere und mittlere Nasenmuschel.

3. Der Processus pyramidalis geht hinten und unten ab. An ihn legen sich hinten die beiden Lamellen des Processus pterygoideus des Keilbeins (Fissura pterygoidea) und bilden mit ihm die Fossa pterygoidea.
4. Der Processus orbitalis ragt vor der Incisura spheno-palatina empor. Seine Superficies orbitalis sieht gegen die Augenhöhle; S. pterygopalatina sieht gegen die Flügelgaumengrube, Fossa pterygopalatina für Ganglion spheno-palatinum, welche von Oberkiefer, Gaumenbein und lateraler Lamelle des Processus pterygoideus gebildet wird.
5. Der Processus sphenoidalis ragt hinter der Incisura spheno-palatina empor; legt sich lateral dem Keilbein an, sieht medial gegen die Nasenhöhle. Processus orbit. und sphenoid. verbinden sich mit dem Keilbeinkörper und machen so aus der Inc. spheno-pal. das Foramen spheno-palatinum, welches aus der Flügelgaumengrube in die Nasenhöhle führt.

§ 82. Das **Jochbein, Os zygomaticum,** besitzt drei Flächen: Augenhöhlen-, Wangen- und Schläfenfläche. Die Augenhöhlenfläche besitzt das Foramen zygomatica-orbitale für den Eintritt der Nn. zygomatico-facialis und zygomatico-temporalis von V, von welchem zwei Kanäle ausgehen. Der eine Kanal mündet als Foramen zygomatico-faciale für den Austritt des

N. zygomatico-facialis an der Wangenfläche, der andere als For. zygom.-temporale für den Austritt des N. zygomatico-temporalis an der Schläfenfläche. Die Kanäle sind von Ästen des N. zygomaticus (vom N. V.) durchsetzt. Das Jochbein verbindet sich am Processus spheno-frontalis mit Stirnbein und Ala major des Keilbeins, am Processus temporalis mit dem Proc. zygomaticus des Schläfenbeins zum Arcus zygomaticus, vorne mit dem Oberkiefer. Die durch die Verbindung mit Stirnbein und Keilbein bedingte völlige Trennung der Schläfengrube gegen die Augenhöhle ist nur den Primaten eigentümlich; bei den übrigen Säugern kommunizieren Augenhöhle und Schläfengrube.

§ 83. Unterkiefer, Mandibula, geht aus dem 1. Kiemenbogen hervor; er entsteht als Belegknochen am Meckel'schen Knorpel und entspricht nur dem vorderen Teil des Unterkiefers niederer Wirbeltiere. Bei der Geburt ist er median noch getrennt und verschmilzt erst im 1. Jahre. Man unterscheidet den Körper, welcher in seinem Proc. alveol. die Zähne trägt, und jederseits einen aufsteigenden Ast.

a. Körper: An der Verwachsungsstelle außen die Protuberantia mentalis, zu deren beiden Seiten je ein Tuber mentale sich befindet; innen die Spina mentalis (Ursprung des M. genio-hyoideus und genio-glossus), darunter jederseits eine Fossa digastrica (Insertion des M. digastricus). Über derselben beginnt die Linea mylo-hyoidea (Ursprung des M. mylo-hyoideus), darunter der Sulcus mylo-hyoideus für den gleichnamigen Nerven (aus V_3) und Arterie. Der Alveolarteil besitzt Alveoli und Juga alveolaria.

b. Ast: bildet mit dem Körper den Angulus mandibulae, welcher beim Neugeborenen sich einem gestreckten Winkel nähert. Aufwärts gabelt sich der Ast in zwei durch die Incisura mandibulae geschiedene Fortsätze: den hinteren Processus

condyloideus, der die Gelenkverbindung mit dem Schädel vermittelt, und den vorderen Processus coronoideus (Insertion des M. temporalis). Unterhalb der Incisura mandibulae befindet sich innen das von der Lingula überragte Foramen mandibulare, der Anfang des Canalis mandibularis für N. und A. mandibul. aus V_3 (bzw. Maxill. interna), welcher außen am Körper mit dem Foramen mentale für den Austritt der Art. und des Nerv. mentalis mündet.

§ 84. Das **Kiefergelenk,** Articulatio mandibularis, ist ein geteiltes Gelenk und daher funktionell sehr vielseitig. Gelenkkopf ist der überknorpelte Processus condyloideus des Unterkiefers, Pfanne die Fossa articularis des Schläfenbeins. Diese ist mit Bindegewebe überzogen, das Tuberculum articulare dagegen überknorpelt. Im Gelenk findet sich ein Discus articularis, welcher den Bewegungen des Gelenkkopfes folgt. Das Kapselband entspringt vorne vor dem Tuberculum articulare, hinten von der Fossa articularis, lateral von der hinteren Wurzel des Jochbogens, medial von der Umgebung der Spina angularis des Keilbeins.

Verstärkungsband: außen Lig. temporo-mandibulare, von der unteren Fläche der Wurzel des Jochfortsatzes zum Gelenkfortsatz des Unterkiefers.

Bewegungen:

1. Seitliche Bewegung,
2. Auf- und Abwärtsbewegung des Unterkiefers (Ginglymus),
3. Vor- und Rückwärtsbewegung (Schiebgelenk),
4. Kombination aller 3 Bewegungen = Mahlbewegungen.

II. Das Zungenbein (Hyobranchialer Skelettkomplex).

§ 95. Das **Zungenbein, Os hyoideum,** besteht aus dem Körper oder Basis und den großen und kleinen

Hörnern. Der Körper geht aus der sogenannten Copula hervor, dem medianen Verbindungsstück der Kiemenbogen; das kleine Horn ist dem Körper gelenkig angefügt und geht aus dem zweiten Visceralbogen (Zungenbeinbogen) hervor; das große Horn steht mit dem Körper in knöcherner Verbindung, häufig aber nur in straffer Bandverbindung und geht aus dem dritten Visceralbogen (I. Branchialbogen) hervor.

Verbindungen: Das kleine Horn wird durch das Lig. stylo-hyoideum mit dem Processus styloideus verbunden; das gesamte Zungenbein wird durch die Membrana thyreo-hyoidea mit dem Schildknorpel des Kehlkopfes verbunden.

C. Der Schädel als Ganzes.

§ 86. Grenzen des Schädeldaches: Margo supraorbitalis, Linea temporalis, Linea nuchae superior, Protuberantia occipitalis externa.

§ 87. Die **Schläfengrube, Fossa temporalis,** bildet oben das Planum temporale und biegt an der Crista infratemporalis der Ala maior in die Fossa infratemporalis um, deren Wände vom Oberkiefer, Jochbein und der lateralen Lamelle des Processus pterygoideus abgegeben werden.

§ 88. Die **Flügelgaumengrube, Fossa pterygopalatina,** kommuniziert mit der Augenhöhle durch die Fissura orbitalis inferior, mit der Schädelhöhle durch das Foramen rotundum, mit der Nasenhöhle durch das Foramen spheno-palatinum, mit der Mundhöhle durch den Canalis pterygo-palatinus; außerdem mündet hinten der Canalis pterygoideus sive Vidianus.

§ 89. Die **Augenhöhle, Orbita,** ist eine vierseitige Pyramide, deren Basis die Öffnung, deren Spitze das Foramen opticum entspricht.

1. Mediale Wand: Lamina papyracea des Siebbeins, Lacrimale, Stirnfortsatz des Oberkiefers.

2. Laterale Wand: Facies orbitalis des großen Keilbeinflügels, Jochbein.
3. Untere Wand (Boden): Jochbein, Oberkiefer, Gaumenbein.
4. Obere Wand (Dach): Stirnbein, Ala parva des Keilbeins.

Öffnungen: Fissura orbitalis superior et inferior, Foramen opticum, Foramen ethmoidale anterius et posterius, Canalis infraorbitalis, Can. naso-lacrim.

§ 90. Die **Nasenhöhle, Cavum nasi:**

1. Mediale Wand (Scheidewand): Lamina perpendicularis, Vomer, Septum cartilagineum;
2. Dach: Keilbeinkörper, Siebplatte, Nasenbein;
3. Boden: Processus palatinus des Oberkiefers $^2/_3$, Pars horizontalis des Gaumenbeins $^1/_3$;
4. Seitenwand: Siebbein mit Muscheln, Oberkiefer, Gaumenbein, Flügelfortsatz des Keilbeins.

Zwischen den Muscheln liegen die Nasengänge, Ductus oder Meatus nasales:

1. Unterer Nasengang: liegt zwischen unterer Muschel und Boden der Nasenhöhle; in ihn mündet der Ductus naso-lacrimalis;
2. mittlerer Nasengang: liegt zwischen mittlerer und unterer Muschel; in ihn münden Sinus frontalis, maxillaris und vordere Siebbeinzellen;
3. oberer Nasengang: liegt zwischen oberer und mittlerer Muschel; führt zu hinteren und mittleren Siebbeinzellen;
4. Recessus spheno-ethmoidalis, oberhalb der oberen Muschel; führt zum Sinus sphenoidalis.

§ 91. Die **Schädelhöhle** bietet annähernd das negative Bild der Gehirnoberfläche. Leistenartige Vorsprünge, Juga cerebralia, entsprechen den Furchen des Gehirns, die dazwischen befindlichen Impressiones digitatae den Windungen (Gyri). Ferner

nehmen die breiten Sulci venosi die Sinus durae matris, die feinen Sulci arteriosi sive meningei die Arterien der Hirnhaut auf.

Die Basis der Schädelhöhle zeigt jederseits zwei Kanten, eine vordere, welche von den kleinen Flügeln des Keilbeins, und eine hintere, welche von der Kante des Felsenbeins gebildet wird. Diese Kanten erzeugen drei Gruben:

a. Vordere Grube: In der Mitte vorne die Lamina cribrosa des Siebbeins mit Crista galli, vor welcher das Foramen coecum sichtbar ist; in der Mitte hinten das Tuberculum sellae turcicae; seitlich Stirnbein und dahinter kleine Keilbeinflügel. Auf dem Boden der vorderen Grube ruhen die Stirnlappen des Großhirns, auf der Lamina cribrosa die Lobi olfactorii.

b. Mittlere Grube: In der Mitte der Keilbeinkörper; seitlich Ala maior des Keilbeins, Schläfenschuppe und vordere, obere Fläche des Felsenbeins. Die mittlere Schädelgrube nimmt jederseits den Schläfenlappen des Großhirns auf.

Öffnungen:

Foramen opticum (N. II., Art. ophthalmica);
Fissura orbitalis superior (N. III., IV., V_1., VI.; Vena ophthalmica);
Foramen rotundum (N. V_2);
Foramen ovale (N. V_3);
Foramen spinosum (N. spinosus von V_3; Art. meningea media);
Foramen lacerum (N. petrosus superficialis maior und petrosus profundus maior).
Canalis caroticus (Art. carotis interna).

---

* Die römische Zahl bedeutet den Nerv, die arabische den Ast desselben.

c. Hintere Grube: In der Mitte vorne Clivus, hinten Hinterhauptbein; seitlich Hinterhauptbein, hintere obere Fläche des Felsenbeins, Pars mastoidea des Schläfenbeins, kleinerer Teil des Scheitelbeins. Die hintere Grenze bildet der Sulcus transversus. Die hintere Schädelgrube dient zur Aufnahme des Pons, welcher auf dem Clivus ruht, und des Kleinhirns.

Öffnungen:

Foramen occipitale (Medulla oblongata, Art. vertebralis, N. XI.);

Meatus acusticus internus (N. VII. und VIII., Art. auditiva interna);

Foramen jugulare (vorne N. IX., X., XI., hinten Vena jugularis);

Foramen hypoglossi (N. XII.).

§ 92. Nähte und Fontanellen: Die Knochen des Schädels sind durch **Nähte** miteinander verbunden. Man unterscheidet:

a. Sagittale Nähte: Sutura sagittalis, spheno-parietalis, squamosa und parieto-mastoidea.

b. Quere Nähte: Sutura coronalis, lambdoidea, spheno-ethmoidalis.

c. Schiefe Nähte: Fissura spheno-petrosa und petro-basilaris.

In den Nähten können Naht- oder Schaltknochen (Ossicula Wormiana, Ossa intercalaria, Zwickelbeine) auftreten.

Fontanellen sind membranöse Verschlußstellen des Schädeldaches während des Fötallebens und des 1.—2. Lebensjahres.

1. Stirnfontanelle (Fonticulus maior sive frontalis) zwischen Scheitel- und Stirnbeinen; schwindet im 1. Jahre.

2. Hinterhauptsfontanelle (Fonticulus minor sive occipitalis) zwischen Scheitelbeinen und Hinterhauptbein; schwindet meist vor der Geburt.
3. Keilbeinfontanelle (Fonticulus sphenoidalis) zwischen Stirnbein, Ala maior und Schuppe des Schläfenbeins; schwindet meist vor der Geburt.
4. Warzenfontanelle (Fonticulus mastoideus) zwischen Schläfenbein, Hinterhauptbein und Scheitelbein; schwindet meist vor der Geburt.

§ 93. Schädelformen und **Schädelmessung:** Beim Neugeborenen überwiegt der Gehirnteil des Schädels. Die Nähte verstreichen nach dem 20. Jahre.

Als „Deutsche" Horizontale gilt eine Linie vom oberen Rande des äußeren Gehörganges zum Infraorbitalrand.

Breitenindex = Verhältnis der Breite zur Länge (= 100)
Höhenindex = „ „ Höhe „ „ (= 100)
Breitenhöhenindex = Verhältnis der Breite (= 100) zur Höhe.

Dolichocephale: Breitenindex von 55,5 bis zu 75.
Brachycephale: Breitenindex von 80 bis zu 100.
Mesocephale: dazwischen.
Platycephale: Höhenindex unter 70.
Orthocephale: Höhenindex von 70—75.
Hypsicephale: darüber hinaus.

Camperscher Gesichtswinkel: Winkel zwischen einer vom äußeren Gehörorgane durch den Boden der Nasenhöhle gelegten Linie und einer von der Stirnmitte zum Alveolarteil des Oberkiefers gezogenen. (Wird nicht mehr gemessen, dagegen der sog. Profilwinkel.)

Orthognathe: Camperscher Gesichtswinkel 80° und mehr.

Prognathe: Camperscher Gesichtswinkel 65° bis unter 80°.

Kubischer Inhalt (Kapazität) des Binnenraums: beim Manne 1450 ccm, beim Weibe 1300 ccm.

Condyluswinkel: Winkel des Clivus mit Hinterhauptsloch.

Sattelwinkel: Winkel des Keilbeinkörpers mit Hinterhauptbeinkörper.

V. Muskellehre, Myologie.

§ 1. Myologie ist im engeren Sinne die Lehre von den quergestreiften Muskeln (musculus, Mäuschen). Die Muskulatur stellt durch ihre Kontraktilität den aktiven Bewegungsapparat dar, hat ihre Angriffspunkte im allgemeinen am passiven Bewegungsapparate, dem Skelett, und überkleidet dieses derart, daß sie maßgebenden Einfluß auf die Form des Körpers hat; es ist auch die Differenzierung der Muskulatur vorwiegend an die Ausbildung des Skelettes geknüpft.

§ 2. An einem Muskel unterscheidet man seinen Ursprung, Origo, am Punctum fixum, und seinen Ansatz, Insertio, am Punctum mobile; geht der Muskel an seinen beiden Enden in Sehnen über, so unterscheidet man Ursprungs- und Endsehne. Ein Muskel kann durch eine kurze Zwischensehne, Inscriptio tendinea, in mehrere Abschnitte geteilt sein (z. B. M. rectus abdom.). Breite flache Sehnen heißen Aponeurosen (z. B. an den schrägen Bauchmuskeln).

§ 3. Der Muskel besitzt in dem umgebenden Gewebe **Hilfsapparate:**

1. **Fascien,** sind bindegewebige Binden, welche die Muskeln umscheiden und sie zu Gruppen verbinden. Sie zeigen unter sehniger Veränderung verschiedene Modifikationen, und zwar als

a. Ligamenta intermuscularia, stellen Scheidewände zwischen funktionell verschiedenen Muskelgruppen und gleichzeitig Vergrößerung der Muskelursprungsflächen dar,

b. Bänder zum Festhalten von Sehnen,

c. Arcus tendinei.

2. **Sehnenscheiden,** Vaginae tendinum, sind membranöse Umhüllungen der Sehnen, sie sondern ein Sekret ab (zur Verminderung der Reibung).

3. **Schleimbeutel,** Bursae mucosae s. synoviales, sind mit einfachem Plattenepithel ausgekleidete und mit geringer Menge Flüssigkeit gefüllte Räume; sie finden sich überall da, wo ein Muskel oder eine Sehne über einen Skeletteil läuft. Z. B. Bursa ileo-pectinea. Ebenso finden sie sich an entsprechenden Stellen unter der Haut, z. B. Bursa olecrani, B. praepatellaris.

§ 4. Außer den Skelettmuskeln kennen wir **Hautmuskeln;** sie haben mindestens eine Befestigung im Corium und bilden den Panniculus carnosus. Bei Anamnia spärlich, in guter Ausbildung bei den Sauropsiden, erreicht er bei vielen Säugetieren die höchste Ausbildung. Beim Menschen ist er nur durch das Platysma myoïdes vertreten. Bei den Affen besteht außerdem noch ein tiefer gelegener, jenes kreuzender Muskel (Sphincter colli). Beide werden vom Nervus facialis innerviert; daher ihre Derivate ebenfalls, die mimische Muskulatur, deren Ausbildung beim Menschen den höchsten Grad erreicht.

§ 5. Muskeln

I. Muskeln der Dorsal-

a. Die oberflächlichen (spino-humeralen und

(Beweis: Innervation durch ventrale

	Muskel	Ursprung	Insertion
Spino-humerale Muskulatur.	1. M. trapezius s. cucullaris	1. linea nuchae sup. 2. lig. nuchae 3. processus spinosi d. 7. Hals- und 1.—10 Brustwirbel	1. pars acromialis claviculae 2. acromion 3. spina scapulae
	2. M. latissimus dorsi	1. von den Dornfortsätzen der 5 bis 7 unteren Brustwirbel 2. von der Fascia lumbo-dorsalis 3. von den drei untersten Rippen 4. vom hinteren Ende der Crista iliaca	crista tuberculi minoris humeri (vor dem teres maior)
	3. M. rhomboïdeus (maior und minor)	1. lig. nuchae 2. von den Dornfortsätzen des 7. Hals- und 1.—4. Brustwirbel	basis scapulae unterhalb der Spina
	4. M. levator scapulae	Hinterzacken der Querfortsätze des 1.—4. Halswirbels	oberer Winkel der Scapula
Spino-costale.	5. M. serratus posterior inferior	Fascia lumbo-dorsalis	Rippe 9—12
	6. M. serratus posterior superior	1. lig. nuchae 2. 7. Hals-, 1.—3. Brustwirbel-Dornfortsätze	Rippe 2—5

des Stammes.

seite des Stammes.

spino-costalen) Muskeln sind phylogenetisch ventral.

Äste der Spinal-Nerven.)

Innervation	Funktion	Bemerkungen
N. accessorius Cervicalnerven	zieht das Schulterblatt nach oben und hinten und nähert dessen Basis d. Medianlinie	Brudermuskel des M. sterno-cleido-mastoideus
N. thoraco-dorsalis	rollt den Arm einwärts, adduziert nach hinten	Brudermuskel des M. teres maior Der laterale Teil des Muskelbauches bildet die hintere Wand der Achselhöhle. Häufig besteht ein accessorisches Ursprungsbündel vom Angulus scapulae.
N. dorsalis scapulae	bewegt die Scapula aufwärts gegen die Wirbelsäule	
N. cervic. 2—3 und N. dorsalis scapulae	hebt die Scapula	hängt phylogenet. mit dem M. serratus ant. zusammen (z. B. bei Nagern u. Prosimiern ein Muskel)
Äste von Intercostalnerven	zieht die 4 letzten Rippen herab hebt die oberen Rippen	phylogenetisch ein Muskel, dessen Funktion Erweiterung d. Thorax

Muskel	Ursprung	Insertion
	b. Die tieferen (spino-dorsale) sind	
	α. Mit lateraler Insertion (am	
Spino-dorsale, genuine Muskulatur des Rückens.		
1. M. splenius s. spino-transversalis	1. lig. nuchae 2. Dornfortsätze d. 7. Hals- u. 1.—6. Brustwirbels	a. splenius cervicis s. colli: an den hinteren Zacken d. 1.—3 Halswirbel-Querfortsätze b. splenius capitis: an lin. nuchae sup. (lat. v. M. trapez.)
2. M. sacrospinalis a. M. iliocostalis	Darmbein u. Rippen	Rippenwinkel und hintere Höcker der 3—4 unteren Halswirbel-Querfortsätze
b. M. longissimus dorsi	Fascia lumbo-dorsalis, Dornfortsätze der Lendenwirbel; accessorische Ursprünge von den Querfortsätzen der Brustwirbel u. unteren Halswirbel	1. medial: an den accessorischen Fortsätzen der Lendenwirbel und d. Querfortsätzen der Brustwirbel 2. lateral: laterale Fortsätze der Lendenwirbel und an Rippen 3. am Hals: hintere Höcker der Halswirbel-Querfortsätze 4. am Processus mastoideus
3. MM. intertransversarii	an den Wirbelquerfortsätzen	an den Querfortsätzen d. nächsthöheren Wirbels
Zu ihnen gehört M. rectus capitis lateralis	vordere Spange des Atlasquerfortsatzes	seitl. u. hinter dem Foramen jugulare

Innervation	Funktion	Bemerkungen
ursprünglich dorsale Muskeln. Cranium, Querfortsätzen oder Rippen).		
Dorsale Äste von Nervus cervicalis I—IV	beiderseits: Streckbewegung einseitig: Drehbewegung des Kopfes	
dorsale Thoracal- u. Cervical-Nerven	Bewegung zur Seite und rückwärts, sowie Drehung der Wirbelsäule Aufrechthaltung des Körpers!	Man unterscheidet 1. il. cost. lumborum, 2. il. cost. dorsi, 3. il. cost. cervicis Der Muskel ist sehr variabel; man unterscheidet M. longissimus dorsi, cervicis und capitis

	Muskel	Ursprung	Insertion
			β. Mit medialer
Spino-dorsale, genuine Muskulatur des Rückens.	4. M. spinalis	Dornfortsätze	Dornfortsätze höherer Wirbel mit Überspringung mindestens eines
	5. M. transversospinalis	Wirbel-Querfortsätze	Dornfortsätze mit Überspringung von 2—6 Wirbeln bis unterhalb der Linea nuchae superior.
	6. MM. occipitocervicales		
	a. M. rectus capitis maior	Dornfortsatz des Epistropheus	linea nuchae inf. (mittl. Drittel)
	b. M. rectus capitis minor	Tuberculum posterius atlantis	unter dem medialen Drittel der lin. nuchae inferior
	c. M. obliquus capitis superior	hinterer Höcker d. Querfortsatzes d. Atlas	linea nuchae inf.
	d. M. obliquus capitis inferior	Dornfortsatz des Epistropheus	hintere Spange d. Atlasquerfortsatzes
	7. MM. interspinales	verlaufen zwischen den Dornfortsätzen benachbarter Wirbel	
			II. Muskeln der Ventral-
			A. Muskeln
mediale.	1. M. rectus abdominis	außen an den Knorpeln der 5. bis 7. Rippe, lateral am weitesten oben	zwischen Tubercul. pubicum und Schamfuge

Innervation	Funktion	Bemerkungen
Insertion.		
|	|	er teilt sich in spin. dorsi, cervicis und capitis
|	|	
|	|	
|	|	er hat drei Schichten: 1. Schicht: MM. semispinalis dorsi, cervicis et capitis 2. Schicht: M. multifidus 3. Schicht: MM. rotatores mit fast querem Verlauf
|	|	
|	|	
|	|	
N. suboccipitalis (= Ramus posterior N. cervicalis I)	Strecker des Kopfes; einseitig Dreher des Kopfes	bei den Reptilien noch eine einheitliche Muskelmasse
Dorsale Nerven	Strecker d. Wirbelsäule	am Halse paarig
seite des Stammes.		
des **Bauches.**		
Ventrale Intercostal- und Lumbal-Nerven	Bauchpresse; Bücken des Körpers	es finden sich im M. rectus abd. 3—4 Inscriptiones tendineae (eine in der Höhe des Nabels); phylogenetisch zieht sich der M. über d. Vorderfläche des ganzen Körpers (vgl. Halsm.)
|	|	
|	|	
|	|	

	Muskel	Ursprung	Insertion
mediale.	2. M. pyramidalis	Schambein	Linea alba
laterale.	3. M. obliquus abdominis externus	an der Außenseite der 7—8 untersten Rippen	Labium externum des Darmbeinkamms u. durch die Rectusscheide an der Linea alba
laterale.	4. M. obliquus abdominis internus	Labium medium cristae ossis ilii, Spina iliaca ant. sup., Lig. inguinale	an den Knorpeln der 10.—12. Rippe u. durch die zwei Blätter einer Aponeurose an der Linea alba
laterale.	5. M. transversus abdominis	1. Innenfläche der 6 unteren Rippenknorpel 2. Fascia lumbodorsalis 3. Labium internum cristae ossis ilii 4. Ligamentum inguinale	Durch seine Aponeurose an der Linea alba (Übergang in seine Aponeurose = Linea semilunaris s. Spigelii).

Die **Rektusscheide.** Die MM. recti abdominis liegen in einer aponeurotischen Scheide. Die hintere Wand zeigt etwas unterhalb des Nabels eine bogenförmige, nach unten konkave Linie, **Linea semicircularis Douglasii.** Die vordere Wand besteht oberhalb der Linea semicircularis:

1. aus der Aponeurose des M. obl. abd. ext.,
2. aus der vorderen Lamelle der Aponeurose des M. obl. abd. int.;

unterhalb der Linea semicircularis:

1. aus der Aponeurose des M. obl. abd. ext.,

Innervation	Funktion	Bemerkungen
		rudimentär. Bei Beutlern stark entwickelt
	Bauchpresse, Drehung und Neigung des Rumpfes	M. obl. abd. externus entspricht den MM. intercostales externi. Die ob. Ursprungszacken greifen in die des M. serratus ant., die unteren in die d. M. latissimus dorsi
		M. obl. abd. internus entspricht den MM. intercostales interni, er sendet seine untersten Fasern als M. cremaster ab.
	Nur Bauchpresse, keine Skelettwirkung	ein proximaler Rest dieses Muskels ist M. transversus thoracis

2. der ganzen Aponeurose des M. obl. abd. int.,
3. aus der Aponeurose des M. transversus abd.;

die hintere Wand besteht oberhalb der Linea semicircularis:

1. aus d. hinteren Lamelle der Apon. des M. obl. abd. int.,
2. aus der Aponeurose des M. transversus abd.,
3. aus der Fascia transversalis und dem Peritonaeum;

unterhalb der Linea semicircularis nur aus der Fascia transv. und dem Peritonaeum.

Muskel	Ursprung	Insertion
M. quadratus lumborum (am Rücken)	1. unterer Rand der 12. Rippe 2. Querfortsätze d. 1.—4. Lendenwirbels	Darmbeinkamm und Lig. ilio-lumbale
	B. **Brustmuskeln** (= ventrale	
	a. Gliedmaßen-	
1. M. pectoralis major	1. pars sternalis claviculae 2. Sternum 3. Rektusscheide 4. von den Knorpeln der Rippen (tiefe Zacken)	crista tuberculi majoris, da die Pars clavicularis tiefer endet als die Pars costalis, entsteht eine nach aufwärts offene Muskeltasche
2. M. pectoralis minor	3.—5. Rippe	Processus coracoïdeus
3. M. subclavius	Tuberositas costae primae	pars acromialis claviculae
4. M. serratus anterior	1.—9. Rippe	Basis scapulae
	b. Eigene	
1. MM. levatores costarum	Querfortsätze des 7. Hals- und 1.—11. Brustwirbels	Anguli costarum
2. M. intercostales externi	von einer Rippe zur nächst unteren schräg nach vorn unten	
3. M. intercostales interni	von einer Rippe zur nächst unteren schräg nach hinten unten	
4. M. transversus thoracis	Innenfläche d. 3.—6. Rippenknorpels	am unteren Teil des Sternums

Innervation	Funktion	Bemerkungen
Ventrale Zweige von Intercostal- und Lumbalnerven	Geradhaltung des Körpers	

Muskeln der Brustgegend).

muskeln.

Nn. thoracales anteriores	Adduktion d. Arms (nach abwärts u. nach vorne) (bei Dyspnoë Atemmuskel)	die Lücke zwischen M. pector. major und M. deltoïdeus heißt Sulcus deltoideo-pectoralis (V. cephalica!), sie verbreitert sich gegen die Clavicula zur Mohrenheim'schen Grube, Trigonum deltoïdeo-pectorale
	zieht den Schultergürtel an u. herab	
N. suclavius aus dem Pl. brachialis	fixiert das Schlüsselbein i. Sternoclavicular-Gelenk	
N. thoracalis longus aus dem Pl. brachialis	rotiert d. Scapulae	3 Portionen: a. obere, parallele b. mittlere,divergente c. untere,convergente

Muskeln des Thorax.

Cervical- und Intercostal-Nerven	Erweiterer des Thorax (Inspiratoren)	
Intercostal-Nerven		vergl. MM. obliqui abdominalis und MM. scaleni
	Verengerer des Thorax (Exspiratoren)	
		vergl. M. transversus abdominalis

Muskel	Ursprung		Insertion
			c. Zwerchfellmuskel
			α. Mus-
1. Pars lumbalis			
a. Portio medialis s. vertebralis mit Crus mediale, intermedium, laterale	links 2—3, rechts 3—4 Lendenwirbel	Lig. longitudinale anter.	Centrum tendineum
b. Portio lateralis s. lumbalis (im engeren Sinne)	Sehnenbogen der Fascie des M. Psoas und der Fascie d. M. quadratus lumborum		
2. Pars costalis	die Knorpel der unteren 6 Rippen		
3. Pars sternalis	hintere Fläche des Processus xiphoïdeus		

β. Centrum tendineum ist gewölbt, und zwar hinten steiler, rechts höher (Leber); es enthält das Foramen venae cavae.

Höchste Stelle des Zwerchfells (bei der Expiration): 4. Intercostalraum in der rechten Mammillarlinie, links 5. Intercostalraum; im Stadium der Inspiration 1—2 cm tiefer.

Öffnungen des Zwerchfells:

1. Hiatus aorticus für: Aorta, Plexus aorticus und Ductus thoracicus,

Innervation	Funktion	Bemerkungen
(Diaphragma).		
kel.		
N. phrenicus	Erweiterung des Thoraxraumes bei der Inspiration	zwischen den beiden Ursprüngen der Hiatus aorticus; und nach Verflechtung der Muskelbündel der Hiatus oesophageus
		Phylo- und Ontogenetisches: Nur die Säuger haben ein Zwerchfell, welches Brust- und Bauchhöhle vollkommen trennt. Seine Entstehung (aus dem Septum transversum) ganz in der Nähe des Kopfes erklärt seine Innervation durch einen Halsnerven.

2. Hiatus oesophageus für: Oesophagus, Nn. vagi,
3. die Pars vertebralis wird durchbrochen
   - *α.* lateral (zwischen Crus laterale und intermedium): beiderseits durch den Grenzstrang des Sympathicus,
   - *β.* medial (zwischen Crus intermedium und mediale): beiderseits durch die NN. splanchnici majores et minores; rechts durch die Vena azygos, links durch die Vena hemiazygos.

	Muskel	Ursprung	Insertion
			C. Die Musku-
Fremdlinge a. Halse.	1. Platysma myoïdes	Unterkiefergegend	Fascie über dem M. pect. maj. und M. deltoïdeus, vom vorderen Ende der 2. Rippe bis zum Acromion
Fremdlinge a. Halse.	2. M. sterno-cleido-mastoïdeus	1. Manubrium sterni 2. Pars sternalis claviculae	Processus mastoïdeus
			vordere
Eigene Muskeln des Halses.	1. M. sterno-hyoïdeus	Manubrium sterni, Sterno-clavicular-Gelenk und sternales Ende der Clavicula	Corpus ossis hyoïdei
Eigene Muskeln des Halses.	2. M. omohyoïdeus	oberer Rand d. Scapula bis z. Proc. coracoïdeus, Lig. transversum	
Eigene Muskeln des Halses.	3. M. sterno-thyreoïdeus	Innenfläche des Manubrium	an einer schräg von hinten oben nach vorn unten laufenden Linie des Schildknorpels
Eigene Muskeln des Halses.	4. M. thyreo-hyoïdeus	Insertionsstelle des vorigen	Corpus et Cornu majus ossis hyoïdei
			hintere
Eigene Muskeln des Halses.	5. M. longus colli	Wirbelkörper des 3. bis 1. Brust- und 7. u. 6. (5.) Halswb. Querfortsätze des 2.—5. Halswirbels	1., 2., 3. (4.) Halswirbel u. Tub. atl. vordere Zacken der Querforts. d. 5., 6. od. 6., 7. Halswirb.

Innervation	Funktion	Bemerkungen
latur des Halses.		
N. facialis		ist ein Hautmuskel und stellt den unverbrauchten Mutterboden der mimischen Muskulatur dar
N. accessorius	Rückwärtsbeugen und Drehen des Kopfes	der M. ist ein abgelöster Teil des M. trapezius
Muskelgruppe.		
NN. cervicales (deren Fasern durch die Ausa hypoglossi in diesen und seinen R. descendens gelangen	zieht das Zungenbein herab	der M. zeigt oft eine Inscriptio tendinea, phylogenetisch: mit dem M. rectus abdominis ein Muskel
	zieht das Zungenbein abwärts	der M. kreuzt am Halse die großen Gefäße und besitzt hier eine Zwischensehne
	zieht den Kehlkopf herab	zieht über die Schilddrüse hinweg
	Herabziehen des Zungenbeins gegen den Kehlkopf, od. Heraufziehen dieses gegen jenes	
Muskelgruppe.		
aus dem Plexus cervicalis und brachialis	Beugung der Halswirbelsäule; einseitig Drehung	

	Muskel	Ursprung	Insertion
Eigene Muskeln des Halses.	6. M. longus capitis	vordere Querfortsatzhöcker des 3. bis 6. Halswirbels	Basis occipitis (vor dem Foramen magnum)
	7. M. rectus capitis anterior	vordere Fläche der Massae laterales atlantis	desgl., hinter dem vorigen
	8., 9., 10. MM. scaleni, bilden eine laterale Gruppe		
	8. M. scalenus anterior	vordere Höcker der Querfortsätze d. 3.—6. Halswirbels	Tuberculum scaleni I. costae
	9. M. scalenus medius	nahe den vorderen Höckern d. Querfortsätze des 1. bis 6. (7.) Halswirbels	1. und 2. Rippe
	10. M. scalenus posterior	hintere Höcker der Querfortsätze d. 5.—7. Halswirbels	2.—3. Rippe

D. **Kopf-**

a. **Mimische Muskulatur** (s. Einleitung zur Myologie)

α. Muskeln um

	1. M. orbicularis s. sphincter oris	verläuft ringförmig um den Mund

Innervation	Funktion	Bemerkungen
Plexus cervicalis	beugt den Kopf vorwärts	
vordere Zweige der Cervicalnerven	Heber der Rippen und so Erweiterer des Thorax	Zwischen dem M. scal. ant. u. med. besteht eine Lücke für den Durchtritt des Plexus brachialis und der Art. subclavia. Die Vena subclavia verläuft vor dem M. scalenus anterior.

muskeln.

phylogenet. abstammend vom Platysma u. Sphincter colli.

die Mundöffnung.

N. facialis	Kräuseln der Lippen, Lippenschluß	der M. steht durch Fasern mit dem M. buccinator in Verbindung

Muskel	Ursprung	Insertion
2. M. triangularis s. depressor anguli oris	am Unterkieferrand	1. Haut des Mundwinkels 2. am M. orbicularis
3. M. risorius	in der Wangenhaut	am Mundwinkel
4. M. zygomaticus	Jochbein	am Mundwinkel und Lippen
5. M. quadratus labii superioris	Margo infraorbitalis	1. Oberlippe 2. Nasenflügel
6. M. quadratus labii inferioris	Unterkiefer unterhalb des Foramen mentale	Unterlippe
7. M. caninus	Fossa canina maxillae	1. M. triangularis 2. Haut 3. Oberlippe
8. M. buccinator	1. Processus alveolares maxillae et mandibulae 2. Raphe pterygomandibularis	geht in die Lippe über
9. M. incisivi	Juga alveolaria der äußeren Schneidezähne	M. orbicularis oris
10. M. mentalis	Jugum alveolare des äußeren Schneidezahns d. Unterkiefers	in der Haut des Kinnes

β. Muskeln

M. nasalis	Oberkiefer: Jug. alv. des Eckzahns und äußeren Schneidezahns	Nasenrücken und -flügel

Innervation	Funktion	Bemerkungen
N. facialis	zieht den Mundwinkel herab	bei starker Ausbildung vereinigen sich Fasern unter dem Kinn z. Transversus menti
	zieht den Mundwinkel lateral	bildet das „Grübchen“
	zieht den Mundwinkel nach hinten u. aufwärts	Ist der eigentliche Lach-Muskel.
	hebt Oberlippe und Nasenflügel	Caput angulare „ infraorbitale „ zygomaticum
	zieht d. Unterlippe herab	
	zieht den Mundwinkel in d. Höhe	
	verengert die Mundhöhle	wird vom Ductus parotideus und vom N. buccinatorius durchbohrt
	vertieft das Kinngrübchen	
der Nase.		
N. facialis	**laterale** Portion: compressor narium; **mediale** Portion: depressor alae nasi et septi mobilis nasi	

Muskel	Ursprung	Insertion
		γ. Muskeln der
M. orbicularis oculi		
a. Pars palpebralis	Crista des Tränenbeins und Lig. palpebrale mediale	
b. Pars orbitalis	mediale Orbitalwand und außerhalb derselben	
		δ. Muskeln des
		1. Der Ohrmuschel:
		2. Vom Schädeldach
1. M. auricularis anterior	Fascia temporalis	Ohrknorpel (wenn er nicht eher endet)
2. M. auricularis superior	Galea aponeurotica	
3. M. auricularis posterior	Processus mastoïdeus	
		ε. Muskeln des
1. M. epicranius, durch die Galea getrennt in		
a. M. frontalis	Nasenwurzel, Margo supraorbitalis	Galea aponeurotica
b. M. occipitalis	Linea nuchae suprema	
2. M. transversus nuchae	Protuberantia occipitalis externa u. Linea nuchae superior	sehr variabel

Innervation	Funktion	Bemerkungen
Umgebung des Auges.		
N. facialis	Schließen der Augenlider	ein Teil des Muskels bildet den Compressor sacci lacrimalis (Horner'scherMuskel)
	Senkrechte Faltungen der Stirnhaut in der Umgebung der Orbita (corrugator)	Teile dieses Muskels sind 1. Depressor supercilii 2. M. procerus nasi
äußeren Ohres.		
siehe Gehörorgan.		
ausstrahlende:		
N. facialis		rudimentär
Schädeldaches.		
N. facialis	hebt die Augenbrauen, legt die Stirn in Querfalten	noch bei Prosimiern ein einheitlicher Muskel d. mimischen Muskulatur
	zieht die Galea nach hinten, glättet die Stirn	
		rudimentär

Muskel	Ursprung	Insertion
		b. Muskeln des
		α. Obere Zungen-
1. M. digastricus mandibulae	Incisura mastoïdea ossis temporalis	Fossa digastrica mandibulae
2. M. stylo-hyoïdeus	Processus styloïdeus	kleines und großes Zungenbeinhorn
3. M. mylo-hyoïdeus s. Diaphragma oris	Linea mylo-hyoïdea mandibulae	Zungenbeinkörper, Raphe
4. M. genio-hyoïdeus	Spina mentalis interna	Zungenbeinkörper
		β. Kaumuskeln
Die Kaumuskeln im allgemeinen	Schädel	Unterkiefer
1. M. masseter	unterer Rand des Jochbeins u. Jochfortsatz des Oberkiefers	Außenfläche des Unterkieferwinkels (Tuberos. masseterica)
2. M. temporalis	Planum temporale bis zu Linea tempor.	Processus coronoïdeus des Unterkiefers
3. M. pterygoïdeus externus	laterale Lamelle d. Processus pterygoïdeus u. Planum infratemporale	Hals des Processus condyloïdeus mandibulae u. Gelenkkapsel (Discus articularis)

Innervation	Funktion	Bemerkungen
Visceralskelettes		
beinmuskeln.		
hinterer Bauch: N. facialis, vorderer: N. mylo-hyoïdeus (aus V, 3)	zieht bei fixiertem Zungenbein die Mandibel herab u. hebt bei fixiertem Unterkiefer das Zungenbein	der M. stapedius ist eine Abspaltung des hinteren Bauches. Am Zungenbein teilt eine Zwischensehne den M. in 2 Bäuche, die verschiedenen Ursprungs sind (s. M. mylo-hyoïdeus)
N. facialis	zieht das Zungenbein auf- und rückwärts	er umfaßt mit seinem längsgespaltenen Bauch die Zwischensehne des vorigen
N. mylo-hyoïdeus (aus V, 3)	hebt das Zungenbein	Brudermuskel des vorderen Bauches des M. digastricus
N. hypoglossus	zieht das Zungenbein vorwärts	
(Muskeln des Kiefergelenkes).		
V, 3	Kauen	
	zieht die Mandibula an	man unterscheidet eine oberfl. u. tiefe Schicht dieses Muskels
	zieht die Mandibel an	seine Fascie entspringt von der Linea tempor. superior nach rückwärts
	schiebt die Mandibel vorwärts	

Muskel	Ursprung	Insertion
4. M. pterygoïdeus internus	Fossa pterygoïdea	Innere Fläche des Unterkieferwinkels

§ 6. Die Muskulatur

stellt eine Anpassung an die Extremitäten dar,

Innervation durch

I. Muskulatur der **oberen** Gliedmaßen

a. Muskeln

1. M. deltoïdeus	Pars acromialis claviculae, Acromion, Spina scapulae	Tuberositas deltoïdea humeri
2. M. supraspinatus	Fossa supraspinata scapulae	oberste Facette des Tuberculum majus humeri
3. M. infraspinatus	Fossa infraspinata scapulae	mittlere Facette des Tuberculum majus humeri
4. M. teres **minor**	lateraler Rand der Scapula	unterste Facette des Tuberculum majus humeri
5. M. teres **major**	am unteren Winkel der Scapula	Crista tuberculi minoris
6. M. subscapularis	Fossa subscapularis	Tuberculum minus humeri

Innervation	Funktion	Bemerkungen
N. V, 3	Anziehen der Mandibel und Unterstützung des vorigen	der M. tensor tympani ist eine Abspaltung dieses Muskels

der Gliedmaßen

sie stammt von der ventralen Muskulatur des Rumpfes.

ventrale Nervenäste.

(Innervation: Plexus brachialis.)

der Schulter.

N. axillaris	hebt den Oberarm bis zur Horizontalen	zwischen dem M. und dem Tub. majus liegt ein Schleimbeutel, Bursa subdeltoidea.
N. suprascapularis	unterstützt den vorigen u. spannt die Gelenkkapsel	Ist von der Fascia supraspinata bedeckt
N. axillaris	rollen den Arm auswärts u. spannen die Gelenkkapsel	Beide Muskeln umschließt die Fascia infraspinata
thoraco-dorsalis	rollt den Arm einwärts und adduciert	Brudermuskel des Latissimus dorsi.
Nn. subscapulares	rollt den Arm einwärts	unter ihm die Bursa subscapularis

Muskel	Ursprung	Insertion
		b. Muskeln
		α. vordere Muskeln
1. M. biceps brachii: Caput longum	Tuberositas supraglenoidalis scapulae	Tuberositas radii und als Lacertus fibrosus zur Vorderarmfascie
Caput breve	Processus coracoïdeus	
2. M. coraco-brachialis	Proc. coracoïdeus	distal von der Crista tuberculi minoris am medialen Humerusrande
3. M. brachialis (internus)	zweizackig am Humerus zu beiden Seiten des Deltoïdeusansatzes u. v. d. Vorderfläche der Septa intermuscularia	Tuberositas ulnae
		β. hintere Muskeln des
4. M. triceps brachii		Olecranon
caput longum	Tuberositas infraglenoïdalis scapulae	
caput laterale	unter dem Tuberculum majus	
caput mediale	hintere Humerusfläche u. Hinterfläche d. Septa intermusc.	
5. M. anconaeus	Epicondylus radialis humeri	proximales Ende d. Ulna lateral

Innervation	Funktion	Bemerkungen
des Oberarms.		
des Oberarms.		
N. musculo-cutaneus	beugt den Vorderarm mit Supination u. hebt den Oberarm, da er über d. Schultergelenk zieht	die Sehne des langen Kopfes durchzieht die Gelenkhöhle (allmähliche Einwanderung: beim Embryo noch mit der Synovialmembran verwachsen)
	hebt den Oberarm	wird gewöhnlich von dem den M. durchbohrenden Nervus musculo-cutaneus in zwei Teile geteilt
	beugt den Vorderarm	
Oberarms (Strecker).		
N. radialis	streckt den Vorderarm	Cap. long. wirkt auch auf d. Schultergelenk, aber nicht im Sinne einer spez. Bewegung

Muskel	Ursprung	Insertion
		c. Muskeln
		α. Muskeln
		Erste
1. M. pronator teres	die gemeinsame Muskelmasse am Epicondylus ulnaris humeri und den benachbarten Fascien	Außenseite des Radius (Tuberositas pronatoria)
2. M. flexor carpi radialis		Volarfläche der Basis des Metacarpale II
3. M. palmaris longus		Palmaraponeurose der Hand
4. M. flexor digitorum sublimis (perforatus)		jede der 4 Endsehnen spaltet sich in 2 Teile, die sich wieder vereinigen u. an d. Mittelphal. inserieren
5. M. flexor carpi ulnaris		Os pisiforme und als Lig. piso-metacarpeum und pisohamatum am Metacarpale V und Os hamatum
6. M. epitrochleo-anconaeus		mediale Seite des Olecranon

Innervation	Funktion	Bemerkungen
des Unterarms.		
der Beugefläche.		
Gruppe.		
N. medianus	proniert die Hand	der M. hat einen zweiten Ursprungskopf von der Ulna. Zwischen beiden Köpfen tritt der N. medianus hindurch; die untere Portion ist phylogenetisch mit dem Pronator quadratus ein Muskel
	beugt die Hand nach der Radialseite	
	Beuger der Hand	ist rudimentär und kann fehlen
	beugt die Finger an der Mittelphalange	die Portion des dritten Fingers erhält vom Radius her einen accessorischen Kopf (caput radiale)
N. ulnaris	beugt die Hand nach der Ulnarseite	
		ist sehr variabel, ohne phylogenetischen Zusammenhang mit den Anconaei

	Muskel	Ursprung	Insertion
			Zweite Gruppe (von der ersten
	7. M. flexor digitorum profundus (perforans)	Ulna und Membrana interossea, Vorderarmfascie	Basis des Endphalangen nach Durchbohrung der Sehnen des M. flexor digit. sublimis
	8. M. flexor pollicis longus	Radius und Membrana interossea	Basis des Endphalange des Daumens
	9. M. pronator quadratus	medialer Rand der Ulna	vordere Fläche des Radius
			β. Muskeln
			$\alpha\alpha$. Oberfläch-
radiale Gruppe.	10. M. brachio-radialis	laterale Seite des Humerus	oberhalb des Processus styloïdeus des Radius
radiale Gruppe.	11. M. extensor carpi radialis longus	laterale Kante des Humerus	Basis des Metacarpale II
radiale Gruppe.	12. M. extensor carpi radialis brevis	Epicondylus radialis humeri und Lig. annulare radii	Basis des Metacarpale III
ulnare Gr.	13. M. extensor digitorum communis	Epicondylus radialis humeri und Unterarmfascie	Dorsalaponeurose der Finger

Innervation	Funktion	Bemerkungen
durch Nerven und Gefäße gesondert).		
wechselnd; meist nur Zeigefinger-Portion vom N. medianus; die übrigen 3 von N. ulnaris	beugt die Finger an der Endphalange	die Sehnen dieses Muskels dienen den MM. lumbricales zum Ansatz
N. medianus	beugt den Daumen an der Endphalange	
	Pronation	vergl. M. pronator teres
der Streckfläche.		
liche Schicht.		
N. radialis	supiniert wenig und proniert, beugt den Vorderarm	„Lastenbeuger“ im Gegensatz zu den „Geschwindigkeits“beugern (Biceps u. Brachialis). Verschiedene Länge der Hebelarme!
	Dorsal-Flexion der Hand radialwärts; mit M. flexor carpi radialis zusammen: radiale Abduktion der Hand	bilden phylogenetisch einen Muskel, gehen zusammen durch das 2. Fach des Lig. carpi dorsale
	Strecker der Finger an Mittel- und Endphalange	tritt durch das 4. Fach des Lig. carpi dorsale

	Muskel	Ursprung	Insertion
ulnare Gruppe.	14. M. extensor digiti V. proprius	der Ulnarseite der vorigen angeschlossen	Dorsalaponeurose des 5. Fingers
	15. M. extensor carpi ulnaris	gemeinsam mit dem M. extensor digit. comm.	Ulnarrand d. Basis d. Metacarpale V.
			ββ. Tiefe
	16. M. supinator	laterale Kante der Ulna und Lig. annulare radii	distal und lateral von der Tuberositas radii
	17. M. abductor pollicis longus	laterale Kante der Ulna, Membrana interossea, Radius	Basis des Metacarpale I
	18. M. extensor pollicis brevis	Ulna und Sehnenblatt, Membrana interossea	Grundphalange des Daumens od. mit dem folgenden
	19. M. extensor pollicis longus	Ulna, Membrana interossea	Dorsalaponeurose des Daumens und Basis der Endphalange
	20. M. extensor indicis proprius		Dorsalaponeurose des 2. Fingers

Die 6 Fächer des **Lig. carpi dorsale** werden von der Radialseite aus gezählt und zwar dient:

das 1. für den Abduktor pollicis longus und Extensor pollicis brevis,

das 2. für den Extensor carpi radialis longus und brevis,

das 3. für den Extensor pollicis longus,

Innervation	Funktion	Bemerkungen
N. radialis	Strecker des 5. Fingers	tritt durch das 5. Fach des Lig. carpi dorsale
	Dorsalflexion der Hand ulnarwärts; mit dem M. flexor carpi ulnaris zusammen: ulnare Abduktion der Hand	tritt durch das 6. Fach des Lig. carpi dorsale

Schicht.

N. radialis	supiniert d. Radius	der durchtretende Ramus profund. nervi radialis teilt ihn in zwei Schichten
	abduciert den Daumen	treten durch d. 1. Fach d. Lig. carpi dorsale, nachdem sie über die Endsehnen der Extensores carpi rad. hinweggelaufen sind
	strecken d. Daumen	
		tritt durch das 3. Fach des Lig. carpi dorsale
	streckt den Zeigefinger	tritt durch das 4. Fach des Lig. carpi dorsale

das 4. für den Extensor digitorum communis und Extensor indicis proprius,
das 5. für den Extensor digiti V. proprius,
das 6. für den Extensor carpi ulnaris.

Zu bemerken ist noch die starke Entwicklung der Sehnenscheiden bei Beugern und Streckern; sie kommunizieren zum Teil untereinander.

Muskel	Ursprung	Insertion
		d. Muskeln
		α. Haut-
1. M. palmaris brevis	Ulnarseite der Palmaraponeurose	Haut des Ulnarrandes des Antithenar
		β. Muskeln des
2. M. abductor pollicis brevis	1. Lig. carpi transversum. 2. Kahnbeinvorsprung, 3. Endsehne des abductor longus	Außenrand der Basis der Grundphalange des Daumens
3. M. flexor pollicis brevis	Lig. carpi transversum und dessen tiefes Blatt	radiales Sesambein articulationis metacarpo-phalangeae
4. M. opponens pollicis	1. Lig. carpi transversum, 2. Carpale 1	Metacarp. pollicis (radialer Rand)
5. M. adductor pollicis	1. Metacarpale III (caput transversum), 2. Lig. carpi volare profundum (caput obliquum)	1. ulnares Sesambein 2. Innenseite d. Basis der Daumengrundphalange
		γ. Muskeln des Kleinfinger-
6. M. abductor digiti quinti	1. Pisiforme, 2. Endsehne des Flexor carpi uln.	Ulnarseite d. Basis d. Grundphalange des 5. Fingers
7. M. flexor brevis digiti V	1. Lig. carpi transvers. 2. Hamulus des Hakenbeins	
8. M. opponens dig. V		Ulnarrand d. Metacarpale V

Innervation	Funktion	Bemerkungen
der Hand.		
muskeln.		
N. ulnaris	wölbt durch Einziehen die Haut des Kleinfingerballens	
Daumenballens (Thenar).		
N. medianus	abduziert den Daumen	
Caput superfic.: N. medianus Caput prof.: N. ulnaris	beugt die Grundphalange des Daumens	besitzt ein Caput superficiale und profundum
N. medianus	opponiert den Daumen	liegt unter dem M. abductor brevis
N. ulnaris	adduziert den Daumen	
ballens (Antithenar).		
N. ulnaris	abduziert den 5. Finger	
	beugt den kleinen Finger an der Grundphalange	die Muskeln sind nahe verwandt, phylogenetisch und funktionell; oft schließt sich 8 eng an 7 an, oder fehlt völlig
	führt d. Kleinfinger gegen d. Daumen	

Muskel	Ursprung	Insertion
		δ. Muskeln des
9. MM. lumbricales	Endsehnen d. Flex. digit. prof.	von der Radialseite jedes Fingers in die Dorsalaponeurose
10. MM. interossei füllen d. Zwischenräume zw. d. Metacarp. aus		
a. MM. interossei dorsales (4 Muskeln)	zweiköpfig von je zwei Metacarpalia	d. 1. M. z. Radialseit der II. Grundphal. d. 2. M. zur Radialseite, d. 3. M. zur Ulnarseite d. III. Grundphalange d. 4. M. z. Ulnarseite d. IV. Grundphal.
b. MM. interossei volares (3 Muskeln)	einköpfig von je einem Metacarpale II, IV u. V.	an der Grundphal. u. Dorsalaponeurose desselben Fingers

Die Sehnen der Vorderarmmuskeln werden an den Knochen durch Bänder fixiert, die in die Fascien eingewebt erscheinen, so am Handgelenk das Lig. carpi dorsale, am Handteller das Lig. transversum; an den Fingern finden sich in den Lig. vaginalia verstärkte Faserzüge in querem und sich schräg kreu-

II. Muskeln der unteren Extremität

a. Muskeln

Innere Hüftm.	1. M. ilio-psoas *α.* M. iliacus	Fossa iliaca (bis zur Linea arcuata)	Trochanter minor
	β. M. psoas major	letzter Brust- und 1. bis 4. (5.) Lendenwirbel	

Innervation	Funktion	Bemerkungen
Hohlhand.		
1, 2 (u. 3): N. medianus, (3 u.) 4: N. ulnaris	beugen die gestreckten Finger an der Grundphalange	der 2. ist zuweilen, der 3. und 4. stets zweiköpfig (von je zwei Sehnen)
N. ulnaris	Spreizen d. Finger	Die Abduktion erfolgt von einer durch den 3. Finger gedachten Linie; in dieses System gehören die Abduktoren des Daumens und des kleinen Fingers
	Adduzieren d. Finger, ferner Beugung der Finger in der Articulatio metacarpo-phalangea mit gleichzeitiger Streckg in den Interphalangealgelenken	die Adduktion erfolgt gegen eine durch d. 3. Finger gedachte Linie

zendem Verlauf (besonders an den Gelenken der Finger).

Die **Beugung der Finger** erfolgt

1. an der Grundphalange durch die MM. lumbricales und interossei volares,
2. an der Mittelphalange durch den M. flexor sublimis,
3. an der Endphalange durch den M. flexor profundus.

(Innervation: Plexus lumbo-sacralis).

der Hüfte.

Plexus lumbalis	hebt den Oberschenkel und rollt ihn auswärts	der Muskel tritt unter dem Poupartschen Bande aus d. Becken (s. Leistenkanal).

	Muskel	Ursprung	Insertion
Inn. Hüftm.	2. M. psoas minor	ist vom vorigen abgespalten	Pecten ossis pubis od. Beckenfascie oder Fascie des Psoas major
Äußere Hüftmuskeln.	3. M. glutaeus maximus	in weitem Bogen 1. am Lig. tuberososacrum, 2. am Rand des Sacrum, 3. hintere Fläche d. Darmbeinkamms hinter der Linea glutaea post.	1. Tuberositas glutaealis femoris 2. Fascia lata
	4. M. tensor fasciae latae	Darmbeinkamm an der Spina anterior superior	Fascia lata (vor dem Trochanter major) (Maissiatscher Streifen) s. Tractus iliotibialis
	5. M. glutaeus medius	1. äußere Darmbeinfläche zwischen Linea glutaea ant. und post. 2. Fascia lata	Trochanter major

Innervation	Funktion	Bemerkungen
Plexus lumbalis		der M. ist beim Menschen inkonstant, b. Carnivoren, Nagern etc. stark entwickelt, bewegt das Becken
N. glutaeus inferior	dreht den Oberschenkel im Hüftgelenk nach außen, streckt Hüftgelenk gegen Widerstände (Aufrichten des gebeugten Rumpfes; Steigen, Springen).	die Ausbildung d. Muskels hängt mit dem aufrechten Gang zusammen; er ist daher bei den Affen schwächer. Zwischen ihm und dem Trochanter major liegt ein Schleimbeutel (Bursa trochanterica)
N. glutaeus superior	spannt die Fascie, wirkt mit bei Hebung d. Beins nach vorn und Einwärtsrotation	die **Fascia lata** bedeckt den Oberschenkel, inseriert vorn am Leistenbande, hinten an der Crista ossis ilii, sie ist mit der Patella verbunden, zwischen ihr und der Patella findet sich die Bursa praepatellaris; ihre Spannung wird reguliert durch diesen u. d. vorigen Muskel
	Abduktion des Oberschenkels	

	Muskel	Ursprung	Insertion
Äußere Hüftmuskeln.	6. M. glutaeus minimus	äußere Darmbeinfläche zwischen der Linea glutaea ant. und inf.	Trochanter major
	7. M. piriformis	Vorderfläche der Seitenfortsätze des 2.—4. Sacralwirbels	
	8. M. obturator internus	Membrana obturatoria u. deren Umgebung	
	9. Mm. gemelli M. gemellus superior	Außenfläche der Spina ossis ischii	
	M. gemellus inferior.	Rand der Incisura ischiadica minor, Sitzbeinhöcker	
	10. M. quadratus femoris	lateral am Sitzbeinknorren	nach außen von der Crista trochanterica femoris

b. Muskeln des

Vordere Muskeln des Ober-

1. M. sartorius	Spina iliaca ant. sup.	mediale Fläche der Tibia (bis zur Crista)
2. M. **extensor** cruris quadriceps M. rectus femoris	1. Spina iliaca ant. inf. 2. oberer Rand der Gelenkpfanne	Tuberositas tibiae als Lig. patellae proprium. Die Pat. stellt ein in diese Sehne eingel. Sesamb. dar, an dess. Bas. d. Sehne d. M. quad.z.ins. scheint

Innervation	Funktion	Bemerkungen
N. glut. sup.	1. Abduktion des Oberschenkels 2. Spanner der Kapsel	
Plexus ischiadicus	rotieren den Oberschenkel nach außen	der M. tritt durch das Foramen ischiadicum majus u. teilt es in For. supra- und infrapiri forme
		der M. tritt durch das Foramen ischiadicum minus
		die Muskeln erscheinen als aczessorische Köpfe des vorigen

Oberschenkels

schenkels (N. femoralis).

N. femoralis	Hebt den Oberschenkel nach vorn, beugt den Unterschenkel	Er liegt in der Rinne zwischen dem M. quadriceps und der Adduktorengruppe
	1. **streckt** d. Unterschenkel 2. der Rectus beteiligt sich beim Heben des Oberschenkels	Als M. articularis genus treten mehrere Bündel zur Kapsel des Kniegelenks und spannen dieselbe

	Muskel	Ursprung	Insertion
	M. vastus intermedius	vordere u. laterale Fläche d. Femur (unter der Linea intertrochanterica	
	M. vastus medialis	1. Linea intertrochanterica 2. Linea pectinea 3. Endsehne des Adductor magnus	
	M. vastus lateralis	1. Trochanter major 2. Endsehne des Glutaeus maximus, 3. Labium laterale lineae asperae femoris	

Mediale Muskeln des Oberschenkels

Erste Schichte.	3. M. pectineus	Pecten ossis pubis	Linea aspera femoris
	4. M. adductor longus	unter d. Tuberculum pubicum	
	5. M. gracilis	zur Seite der Symphyse und des Arcus pubis	Crista tibiae
Zweite Schichte	6. M. adductor brevis	Schambein (lateral vom 4.)	Labium mediale lineae asperae femoris

Innervation	Funktion	Bemerkungen
N. femoralis		

(**Adduktoren**gruppe [N. obturatorius]).

N. femoralis u. obturatorius	adduzieren d. Oberschenkel	bildet mit dem M. iliopsoas den Boden der Fossa ilio-pectinea
N. obturatorius	1. adduziert den Oberschenkel (bei gestrecktem Knie) 2. rotiert d. Unterschenkel (bei gebeugtem Knie) nach innen	M. sartorius (ein Beuger), M. gracilis (ein Adduktor), M. semitendinosus (ein Beuger), bilden m. ihren Endsehnen den Pes anserinus
	adduziert d. Oberschenkel	

	Muskel	Ursprung	Insertion
Dritte Schichte.	7. M. adductor magnus	1. Schambein (neben 5 und 6), 2. Sitzbeinast (bis Tuber ischii)	1. Rauhigkeit zwischen Linea trochanterica und aspera 2. Linea aspera und Condylus medialis femoris
	8. M. obturator externus	1. Außenfläche der Membrana obturatoria, 2. Rand des Foramen obturatum am Sitz und-Schambein	Fossa trochanterica
	Hintere Muskeln des		
	Innervation: N. tibialis aus dem N. ischiadicus;		
	9. M. biceps fem. Caput breve Caput longum	Lin. aspera femor. Hinterfläche des Tuber ischii	1. Capitulum fibulae 2. Fascie des Unterschenkels
	10. M. semitendinosus	Tuber ischii (gemeinsam mit dem vorigen)	mediale Seite der Tibia (bis zur Crista)
	11. M. semimembranosus	Tuber ischii (lateral vom vorigen)	spaltet sich in drei Sehnen u. inseriert 1. Tibia (unter dem medialen Seitenbande des Kniegelenk. hindurchgetreten) 2. Tibia (nach geradem Verlauf) 3. als Lig. popliteum obliquum

Innervation	Funktion	Bemerkungen
N. obturatorius u. N. ischiadicus	adduziert den Oberschenkel	d. mediale Portion gehört zur Beugergruppe, Innervation folgl.: N. ischiadicus; der M. läßt unter einem mächtigen Sehnenbogen d. Gefäße zur Kniekehle treten (Hiatus adductorius)
N. obturatorius	rotiert d. Schenkel auswärts	

Oberschenkels (**Beugergruppe**).

nur der kurze Kopf des biceps: N. peronaeus.

N. peronaeus N. tibialis	Beugung des Knies u. dann Rotation des Unterschenkels nach außen	
N. tibialis	Beugung des Knies; bei gebeugtem Knie auch Einwärtsrotation des Unterschenkels	der M. besitzt eine Inscriptio tendinea. Vergl. M. gracilis
		d. M. spannt durch das Lig. popliteum obliquum die bei der Beugung erschlaffende Kapselwand

Muskel	Ursprung	Insertion
		c. Muskeln des
		Vordere Muskeln des Unterschenkels
1. M. tibialis anterior	1. laterale Fläche d. Tibia, 2. Membrana interossea	Cuneiforme I und Metatarsale I
2. M. extensor digitorum longus	1. Condylus lateralis tibiae, 2. Fibula (vordere Kante) 3. Sehnenblatt des Peronaeus longus 4. Membrana interossea	als Dorsalaponeurosen der 2. bis 5. Zehe
3. M. peronaeus tertius	Untere Hälfte der Fibula	Metatarsale V
4. M. extensor hallucis longus	Fibula u. Membrana interossea	Endphalange der großen Zehe
		Laterale Muskeln des Unterschenkels
5. M. peronaeus longus erste Portion zweite Portion	 1. lateraler Condylus tibiae 2. Tibio-fibular-Gelenk 3. Capitulum fibulae Fibula	Basis des Metatarsale I
6. M. peronaeus brevis	hintere Fläche der Fibula (tiefer als 5.)	Tuberositas metatarsi V

Innervation	Funktion	Bemerkungen
Unterschenkels.		
(Innervation: N. peronaeus profundus).		
N. peronaeus profundus	beugt den Fuß dorsalwärts, hebt den inneren Fußrand (Supination)	der M. tritt unter dem Lig. cruciatum durch ein eigenes Fach
	streckt die vier Zehen, bewegt den Fuß dorsalwärts	die vier Sehnen treten mit der des folgenden M. durch ein Fach des Lig. cruciatum u. sind durch das Lig. fundiforme festgehalten
	proniert den Fuß	der M. ist eine Abspaltung des vorigen und ist unbeständig
	streckt die große Zehe	geht durch ein besonderes Fach des Lig. cruciatum
(Innervation: N. peronaeus superficialis).		
N. peronaeus superficialis	heben den äußeren Fußrand: pronieren; erhalten die Spannung des Fußgewölbes in transversaler Richtung	seine Sehne zieht hinter dem Malleolus lateralis, vom Außenrande des Calcaneus zum Cuboid, durch dessen Sulcus und kreuzt die Fußsohle
		das **Retinaculum peronaeorum** ist d. Band, das die Sehnen dieses und des vorigen Muskels in ihrer Lage erhält

	Muskel	Ursprung	Insertion
	Hintere Muskeln des Unterschenkels		
Oberflächliche Schichte.	7. M. gastrocnemius	Condyli femoris zweiköpfig	bilden die Achillessehne, die am Tuber calcanei ansetzt
	8. M. soleus	1. Capitulum fibulae und Fibula 2. an einem schrägen Sehnenstreif 3. Lin. poplit. tibiae	
	9. M. plantaris	über dem lateralen Gastrocnemiuskopfe	am Tuber calcanei oder Achillessehne
Tiefe Schichte (zwischen beiden Nerven und Gefäße).	10. M. popliteus	äußere Seite des Condylus femoris lateralis	Tibia bis zur Linea poplitea
	11. M. tibialis posterior	1. Tibia 2. Fibula 3. Membrana interossea	1. Tuberositas ossis navicularis 2. Plantarfläche des Cuneiforme I 3. Cuneiforme II u. III.
	12. M. flexor digitorum longus s. perforans	Tibia (medial vom vorigen)	Endphalange der 2. bis 5. Zehe
	13. M. flexor hallucis longus	1. mediale Fläche d. Fibula 2. Membrana interossea und intermuscularis	Endphalange der großen Zehe

Innervation	Funktion	Bemerkungen
(Innervation: N. tibialis).		
N. tibialis	strecken den Fuß plantarwärts. Können bei der Kniebeuge helfen	zwischen der Achillessehne u. dem Tuber calcanei findet sich ein Schleimbeutel. Beide Muskeln werden als Triceps surae zusammengefaßt
		der Muskel ist rudimentär; sein Ansatz am Tuber ist sekundär; vgl. S. 158.
	1. Spannt d. Kapsel bei der Beugung 2. rotiert die Tibia nach innen	
	Plantarflexion des Fußes, schwache Supination, Spannung des Fußgewölbes in longitudinaler Richtung	
	beugt die Zehen an den Endphalangen	entspricht dem Flexor profundus der Hand; der M. erhält einen aczessorischen Kopf (vergl. Fuß). Eine besondere Scheide befestigt ihn hinter dem Malleolus medialis (Lig. laciniatum)
	beugt die große Zehe an der Endphalange, hilft beim Abstoßen des Fußes vom Boden	die Sehne verläuft in einer Synovialscheide in der Rinne des Talus und Calcaneus und kreuzt die des vorigen Muskels unter teilweiser Verwachsung

Muskel	Ursprung	Insertion
		d. Muskeln
		Dorsale Muskeln des Fußes
1. M. extensor hallucis brevis	Calcaneus	Basis der Grundphalange
2. M. extensor digitorum brevis		die drei Sehnen vereinigen sich mit denen des Extensor digit. long. zur Dorsalaponeurose d. 2., 3. u. 4. Zehe
		Plantare Muskeln
		α. Muskeln der
3. M. abductor hallucis	1. medialer Höcker des Calcaneus 2. Plantaraponeurose und Lig. laciniatum	Gelenkkapsel und Grundphalange der Großzehe
4. M. flexor hallucis brevis	Cuneiforme I und Lig. calcaneo-cub. plantare	medialer Bauch: mediales Sesambein, lateraler Bauch: laterales Sesamb.
5. M. adductor hallucis α. caput obliquum	1. Lig. calcaneo-cuboïdeum plantare longum 2. plantare Wand d. Kanals der Endsehne des Peronaeus longus 3. Cuneiforme III, Metatarsalia II u. III	Grundphalange der großen Zehe und laterales Sesambein
β. caput transversum s. M. transversalis plantae	Kapselbänder der 3.—5. Articulationes metatarso-phalangeae	

Innervation	Funktion	Bemerkungen
des Fußes.		
(Innervation: N. peronaeus profundus).		
N. peronaeus profundus	streckt die Grundphalange der großen Zehe	1 und 2 werden auch als ein Muskel aufgefaßt
	streckt die 2., 3. u. 4. Zehe	
des Fußes.		
Großzehenseite.		
N. plantaris medialis	abduziert d. große Zehe	die Sehne verschmilzt mit der des medialen Kopfes des M. flexor hallucis brevis
N. plantaris lateralis u. medialis	beugt die große Zehe an der Grundphalange	
Ramus profundus des N. plantaris lateralis	adduziert d. große Zehe	

Muskel	Ursprung	Insertion
	β. Muskeln der Kleinzehenseite	
6. M. abductor digiti quinti	Tuber calcanei	Basis der Grundphalange digiti V
7. M. flexor digiti V brevis	Lig. calcaneo-cuboïdeum plantare	Basis d. Grundphalange der 5. Zehe
8. M. opponens digiti V		Seitenrand des Metatarsale V
	γ. Muskeln der Mitte	
9. M. flexor digitorum brevis s. perforatus	1. medialer Höcker des Calcaneus 2. Plantaraponeurose	Basis der Mittelphalange d. 2.—4. (5.) Zehe
10. M. quadratus plantae	Unterfläche des Calcaneus	Sehne des langen Zehenbeugers
11. MM. lumbricales (4 Muskeln)	an der Teilungsstelle der Sehnen des flexor digitorum longus, medial von den betr. Sehnen	gehen am medialen Rande der 2.—5. Zehe in die Dorsalaponeurosen über
12. MM. interossei		
α. MM. interossei dorsales (4 Muskeln)	zweiköpfig, von je zwei Metatarsalia; nur I von Cuneiforme I	1 u. 2 an der Grundphal. der zweiten Zehe; 3 u. 4 an der dritten u. vierten Zehe (lateral)
β. M. interossei plantares (3 Muskeln)	einköpfig von je einem Metatarsale (3.—5.)	zur 3.—5. Grundphalangenbasis (medial)

Innervation	Funktion	Bemerkungen
(Innervation: N. plantaris lateralis).		
N. plantaris lateralis	abduziert die 5. Zehe	
	beugt die 5. Zehe	
		fehlt oft
der Fußsohle.		
N. plantaris medialis	Beugen der Zehen	entspricht dem Flexor sublimis der Hand; d. Sehnen verlaufen unter den Lig. vaginalia
N. plantaris lateralis		der M. erscheint als eine herabgerückte Partie des Flexor digitorum longus (Gegenbaur)
1 u. 2 N. plantaris medialis **3 u. 4** N. plantaris lateralis	Beugen der Zehen	
Ramus prof. des N. plant. lat.	abduzieren	d. Abduktion geschieht von einer Linie, die durch die zweite Zehe gedacht wird
	adduzieren	die Adduktion geschieht gegen die durch die zweite Zehe gedachte Linie

Die Sehnen der Muskeln werden durch in die Fascien eingelagerte **Bänder** in ihrer Lage fixiert, so findet sich am Unterschenkel das Lig. annulare; in der Fußbeuge dorsal das Lig. cruciatum, medial das Lig. laciniatum; lateral das Retinaculum peronaeorum inferius. An den Zehen finden wir die Ligamenta vaginalia, die Längs-, Quer- und gekreuzten Verlauf erkennen lassen.

Die **Plantaraponeurose** ist die modifizierte Endsehne des M. plantaris, eines ursprünglich oberflächlichen Zehenbeugers; somit ist die Anheftung seiner Sehne an das Tuber calcanei sekundärer Natur. Die Plantaraponeurose besitzt eine mediale und eine laterale Portion.

VI. Eingeweidelehre, Splanchnologie.

§ 1. I. Der **Tractus digestorius** (intestinalis) der Wirbeltiere verläuft vom Munde bis zur Kloake und wird außer zu den Funktionen der Ernährung auch zu denen der Atmung ausgenutzt.

A. Bei den im Wasser lebenden Wirbeltieren besitzt seine Wand Durchbrechungen (Kiemenspalten); die festen Teile der Wand, die Kiemenbogen, sind die Träger der Respirationsorgane, der Kiemen.

B. Die Kiemen gehen beim Leben in der Luft verloren, dafür stülpt sich vom Tractus digestorius ventralwärts

II. der **Tractus respiratorius** aus. Da das ursprünglich dorsal vom Munde als Grube angelegte Riechorgan nach hinten in den Darm durchbricht (Primäre Choanen), erhält der Tractus respiratorius eine besondere Verbindung mit der Außenwelt. Sein Verlauf kreuzt also den des Tractus intestinalis, die Kreuzungsstelle ist der Pharynx.

§ 2. Der Binnenraum des Darmsystems ist von **Schleimhaut, Membrana mucosa,** ausgekleidet; diese besteht aus:

a. Epithel, mit zahlreichen Drüsen;
b. aus der bindegewebigen Lamina propria;
c. aus der Lamina muscularis, welche der Schleimhaut der Mundhöhle fehlt.

Die Schleimhaut im ganzen ruht auf der lockeren, bindegewebigen Tela submucosa.

Die Schleimhaut zeichnet sich durch Gefäßreichtum aus und wird durch das Drüsensekret feucht gehalten.

Die **Drüsen** der Schleimhaut sind:

1. kleine (mikroskopische) Gebilde (z. B. Brunnersche),
2. voluminöse Organe, die durch ihren Ausführungsgang mit ihrem Entstehungsort verbunden sind (z. B. Parotis, Leber).

§ 3. Das **Cölom** oder die Leibeshöhle macht bedeutungsvolle ontogenetische Wandlungen durch:

a. Das **Kopfcölom** rückt mit dem Herzen abwärts, schließt sich ab und wird zur Pericardialhöhle.

b. Das **Rumpfcölom**

α. wird in der Brust durch das Herabrücken des Herzens in zwei seitliche Abschnitte geteilt; diese werden mit der Entstehung des Zwerchfells von dem übrigen Rumpfcölom abgetrennt und bilden die Pleurahöhlen.

β. Der Rest bildet die Peritoneal- oder Bauchhöhle.

Die aus dem Cölom hervorgehenden Höhlen sind von **Serosa** ausgekleidet und werden seröse Höhlen genannt. Die Serosa überkleidet die innere Körperwand als parietales Blatt und die Organe, die in die Höhlen hineinragen, als viscerales Blatt. Sie muß also auf dem Wege von Körperwand zum Organ eine **Duplikatur** bilden.

Histologisch besteht die Serosa:

a. aus einschichtigem Plattenepithel mit polygonalen Zellen.

b. aus einem bindegewebigen Substrat mit elastischen Fasern.

Die Serosa im ganzen lagert auf der bindegewebigen Subserosa.

Ein seröses Sekret macht die Wände des Cöloms schlüpfrig.

Das Epithel des Cöloms ist der Mutterboden der epithelialen Bestandteile der Geschlechts- und Exkretionsorgane.

§ 4. Einteilung des Darms.

A. Vorderdarm (von der Rima oris bis zur Valvula pylorica oder bis zur Einmündung des Ductus choledochus). Beim Menschen 44 cm lang. Er zerfällt in:

I. Cavum oris, Mundhöhle.
II. Pharynx, Schlundkopf.
III. Oesophagus, Speiseröhre.
IV. Ventriculus, Magen.

B. Mitteldarm (bis zur Valvula ileo-colica s. Bauhini). Er zerfällt in:

I. Duodenum, 12 Finger-Darm.
II. Jejunum } Intestinum tenue, Dünndarm.
III. Ileum }

C. Enddarm (Intestinum crassum, Dickdarm). Er zerfällt in:

I. Coecum, Blinddarm.
II. Colon, Dickdarm.
III. Rectum, Mastdarm.

§ 5. Ontogenese und Phylogenese des Darmes.

Dem entodermalen Darm wächst die ektodermale Mundbucht entgegen; schließlich zerreißt die **Trennungswand,** das **primitive Gaumensegel oder Rachenhaut.**

Die Kiementaschen im Darmrohr verschwinden bei den Säugern bis auf die erste völlig, aus dieser entstehen die Tuba Eustachii und die Paukenhöhle (Spritzloch der Selachier).

A. Vorderdarm.

§ 6. Die Mundhöhle (Cavum oris) wird (phylogenetisch betrachtet) vorne ursprünglich von den Zähnen begrenzt; erst durch die Ausbildung der

Gesichtsmuskulatur entsteht zwischen Wangen bzw. Lippen und Zähnen das Vestibulum oris.

Das Dach der Mundhöhle wird gebildet vom harten und weichen Gaumen (Palatum durum und molle); die Verbindung der Mund- mit der Rachenhöhle heißt Isthmus faucium.

Am Boden der Mundhöhle liegt die Zunge, seitlich von dieser liegt der Boden tiefer (M. mylohyoideus).

§ 7. Die Schleimhaut der Mundhöhle steht an den Lippen mit der äußeren Haut in Zusammenhang, in der Medianlinie bildet sie das Frenulum labii superioris et inferioris. Als Zahnfleisch (Gingiva) überzieht sie die Alveolarfortsätze der Kiefer. Am Boden der Mundhöhle bildet sie jederseits die Plica sublingualis, an deren vorderem und medialem Ende sich beiderseits die Caruncula sublingualis s. salivalis (Einmündungsstelle des Ductus sublingualis und submax.) befindet. Die Schleimhaut bildet ferner zwischen Zungenspitze und Mundhöhlengrund in der Medianlinie eine Duplikatur (Frenulum linguae). Am **Gaumen** bildet sie einen medianen Längswulst (Raphe) und beiderseits 2—4 Querwülste.

Die Schleimhaut ist am dicksten am harten Gaumen und an den Alveolarfortsätzen; hier ist sie fest mit dem Knochen verbunden.

Die **Papillen** (kleine Erhebungen) der Schleimhaut sind am stärksten am Lippenrande und führen hier ein reiches Netz von Blutgefäßen; die Papillen der Zunge vgl. S. 171.

Histologie. Die Schleimhaut hat mehrschichtiges, überall kernhaltiges (nicht verhorntes) Plattenepithel; darunter bildet eine Schicht sich kreuzender Bindegewebsfasern mit vielen elastischen Fasern die **Tunica propria,** darunter die Tela submucosa.

Die **Drüsen** der Mundhöhle zerfallen in kleine, sehr zahlreiche und 3 Paar große Drüsen.

§ 8. Die **kleinen Drüsen** verteilen sich auf die ganze Mundschleimhaut und zeigen meist tubulösen Charakter.

a. Glandulae labiales.
b. Glandulae buccales (die hintersten, bei der Ausmündung des Parotisgangs, heißen die Glandulae molares).
c. Glandulae palatinae (am weichen Gaumen in geringer Anzahl).
d. Glandulae linguales. Dazu gehören:
   α. die Blandin-Nuhnsche Drüse an der Zungenspitze (Glandula lingualis ant.);
   β. Drüsen auf dem Rücken der Zunge hinter den Papillae vallatae;
   γ. Drüsen an der Zungenwurzel und am Zungenrande.

Histologie:

1. der Ausführungsgang: Plattenepithel;
2. die feineren Verzweigungen dess.: Cylinderepithel;
3. die sekretorischen Schläuche: Kubisches Epithel.

Physiologisch sind die meisten Drüsen Schleimdrüsen. Seröse Drüsen sind die weißlichen Drüsen in der Nähe der Papillae circumvallatae und foliatae. Gemischte Drüsen sind an der Zungenspitze.

§ 9. Die **großen Drüsen,** Glandulae salivales, haben meist alveolo-tubulösen Charakter.

1. Glandula sublingualis liegt auf dem M. mylohyoideus bis zu dessen Hinterrande, sie mündet teils in verschiedenen Ausführungsgängen (Ductus Rivini) teils auf der Caruncula sublingualis in einen Ausführungsgang (Ductus sublingualis s. Bartholinianus).
2. Glandula submaxillaris, lateral und nach hinten von der vorigen gelegen, unter dem M.

mylo-hyoideus; ihr Ausführungsgang (Ductus submaxillaris s. Whartonianus) geht um den Hinterrand des M. mylo-hyoïdeus nach oben und mündet auf der Caruncula sublingualis.

3. Glandula parotis liegt zwischen Unterkieferast und M. sterno-cleido-mastoideus und bedeckt außerdem den hinteren Rand des M. masseter. Der Ausführungsgang (Ductus parotideus s. Stenonianus) umgeht den Masseter außen, durchbohrt vor dessen vorderem Rande den M. buccinatorius und mündet in das Vestibulum oris (gegenüber dem zweiten oberen Molarzahn).

Histologie:

Jeder Drüsentubus ist von einer bindegewebigen Membran umgeben (Membrana propria), die sich an den Ausführungsgängen zu einer derben Hülle verstärkt.

Das Epithel der Tubuli besteht aus hohen Zellen, die entweder Schleim oder ein seröses Sekret produzieren. Die serösen Zellen sind niedriger und granuliert. Parotis und Submaxillaris besitzen „Sekretröhren“ mit Stäbchenepithel.

Physiologie:

Die Parotis ist eine rein seröse Drüse, die Submaxillaris eine gemischte Drüse, die Sublingualis eine reine Schleimdrüse. In diesen kommen die Gianuzzischen Halbmonde vor, dunklere, seröse Zellen, die den übrigen sezernierenden Zellen anliegen und durch feine Kanälchen mit dem Drüsenlumen verbunden sind.

Innervation:

1. durch den Sympathicus (Schleimsekretion);
2. durch cerebrale Nerven (Sekretion der Albuminate) (Glossopharyngeus IX).
   a. Gl. submaxillaris und sublingualis durch die Chorda tympani.

b. Gl. parotis durch Fasern des Glossopharyngeus (Weg der Fasern: N. und Plexus tympanicus — N. petrosus superficialis minor — Ggl. oticum — Chorda tympani bzw. N. auriculo-temporalis).

§ 10. Die **Zähne, Dentes,** bestehen:

1. aus der Krone;
2. aus einer oder mehreren Wurzeln, die sich in der Alveole befinden; die Wurzel ist von Periost umkleidet;
3. aus dem Zahnhalse, einer kleinen Einschnürung zwischen Krone und Wurzel, an der das Zahnfleisch ansetzt.

Die Wurzel ist der Länge nach durch den feinen Zahnkanal durchbohrt; dieser führt in die stets einheitliche **Zahnhöhle** (Pulpahöhle).

Zahnkanal und Zahnhöhle sind von der Zahnpulpa ausgefüllt, einer bindegewebigen, nerven- und blutreichen Masse.

Histologie:

a. Die Pulpahöhle ist von dem weißen, sehr festen **Zahnbein** umgeben. Dieses ist eine knochenähnliche Intercellularsubstanz, deren Zellen, Odontoblasten, außerhalb liegen. Die Odontoblasten senden einen, selten mehrere protoplasmatische Fortsätze, Zahnfasern, in das Zahnbein. Diese Zahnfasern liegen in den feinen peripheriewärts verlaufenden Zahnkanälchen. Das Zahnbein wird überkleidet:

b. an der Krone vom **Schmelz** (Substantia adamantina); dieser besteht aus den Schmelzprismen, welche leicht gewellt von der sehr harten Cuticula dentis radiär bis zum Zahnbein verlaufen; sie erscheinen homogen oder quer gebändert.

c. an der Wurzel vom **Zement** (Substantia ossea); dieses ist ein echtes Knochengewebe mit Havers-

schen Kanälen (fehlen in den jugendlichen Zähnen), Knochenhöhlen und reichlichen Sharpeyschen Fasern.

Innervation: Die durch die Pulpa eintretenden Nerven enden wahrscheinlich zwischen den Odontoblasten; die Nervenfasern kommen für den Oberkiefer von V, 2, für den Unterkiefer von V, 3.

Physiologisches: Die Zähne dienen zum Festhalten, Abreißen und Zermalmen der Nahrung und sind feine Taster (für hart und weich, warm und kalt). Die Zahnreihe ist nicht ohne Einfluß auf die Sprache.

Ontogenie: Am Kieferrande bildet sich in der siebenten Embryonal-Woche die epitheliale **Zahnleiste,** diese senkt sich in das Bindegewebe. Ihr entsprossen die epithelialen Zahnanlagen, welche durch die einwuchernde bindegewebige Zahnpapille die Form einer Kappe, Schmelzorgan, annehmen. Die ganze Anlage verliert später ihren Zusammenhang mit der Zahnleiste, und wird durch ein bindegewebiges Säckchen, das Zahnsäckchen, umschlossen. Aus dem ektodermalen Teil der Anlage geht nur der Schmelz hervor. An der Konkavität des Schmelzorgans entwickeln sich nämlich Cylinderzellen zu Schmelzprismen, an der Konvexität Plattenzellen zur Cuticula. An der von dem Schmelzorgan überdeckten Papille treten die Odontoblasten auf und scheiden das Dentin ab, der Rest der Papille wird zur Zahnpulpa. Es entstehen drei Zahnanlagen; die erste kommt nicht zur Ausbildung, die zweite liefert Milchzähne, die dritte die bleibenden Zähne, eine vierte soll in seltenen Fällen zur Ausbildung kommen.

Das **Gebiß** des Menschen:

a. Das Milchgebiß des Menschen besteht in jedem Kiefer aus vier Schneidezähnen (Incisivi) und zwei Eckzähnen, Dentes canini (auch bezeichnet als

Dentes cuspidati) und vier Backzähnen (Molares, bicuspidati) Zahnformel: $\frac{212|212}{212|212} = 20!$

Anmerkung: Der hinterste Praemolar des Milchgebisses ähnelt häufig einem Dens molaris permanens multicuspidatus.

b. Das bleibende Gebiß besteht in jedem Kiefer aus vier Schneidezähnen und zwei Eckzähnen (Dentes canini), vier vorderen kleinen Backzähnen, Praemolares (Dentes bicuspidati), und sechs großen Backzähnen, Molares (Dentes multicuspidati);

Formel: $\frac{3212|2123}{3212|2123} = 32.$

Der Zahnwechsel erfolgt im allgemeinen vom 6.—13. Jahre. Jedoch bricht der dritte Molarzahn (Dens sapientiae) erst zwischen dem 17. und 40. Jahre durch, er kann auch völlig fehlen und ist bisweilen sehr klein.

Die **vergleichende Anatomie** unterscheidet

1. das primär homodonte (d. h. aus gleich gebauten Zähnen bestehende) Gebiß,
2. das heterodonte und
3. das sekundär homodonte Gebiß.

Die Form des Gebisses hängt mit der Lebensweise des Trägers zusammen (hohe Bedeutung für die Systematik der Säugetiere).

§ 11. Die **Zunge** besteht hauptsächlich aus Muskeln.

Die **Schleimhaut**

a. bildet an ihrer Unterseite
   1. eine mediane Falte: Frenulum linguae,
   2. zwei laterale Plicae sublinguales,
   3. (bei Kindern) zwischen den beiden vorhergehenden die Plicae fimbriatae;
b. besitzt an der Oberfläche Schleimhauterhebungen, die **Zungenpapillen,** sie sind Stöcke von einfachen Papillen (s. Integument):

α. Papillae filiformes, die zahlreichsten sind cylindrische, an ihrer Spitze büschelig ausgefranzte Erhebungen.

β. Papillae fungiformes sind oberflächlich abgerundet.

γ. Papillae circumvallatae (vallatae) in beschränkter Zahl (8—15) in zwei nach hinten medial konvergierenden Reihen. Diese Papillen sind von einer Einsenkung umwallt. Hinter ihrem Konvergenzpunkte liegt das Foramen coecum.

δ. Papillae foliatae, sind blattförmig und finden sich beiderseits am hinteren Seitenrande der Zunge (Regio foliata).

c. Hinter den Papillae vallatae erscheint die Zungenschleimhaut zerklüftet durch die **Balgdrüsen.**

Histologisch sind die Balgdrüsen Gruben oder kurze Schläuche mit verdickten Wandungen, die aus adenoidem Gewebe bestehen und Follikel enthalten.

d. Weiter hinten wird die Zungenschleimhaut glatt und tritt unter Bildung des Frenulum epiglottidis auf die Epiglottis über.

Die **Muskulatur der Zunge** (N. hypoglossus):

1. M. genioglossus entspringt von der Spina mentalis und strahlt fächerförmig in die Zunge ein. Wirkung: Vorstrecken der Zunge.
2. M. hyoglossus entspringt vom großen Horn und vom Körper des Zungenbeins, verläuft zum Zungenrücken.
3. M. chondro-glossus entspringt vom kleinen Zungenbeinhorne, stahlt am Zungenrücken aus.
4. M. styloglossus entspringt vom Processus styloideus, strahlt an der Seite des Zungengrundes aus.

Wirkung: Zurückziehen der Zunge.

5. M. longitudinalis inferior, longitudinale Muskelzüge der Zunge.
6. M. transversus, transversale Muskelzüge der Zunge, gehen an der Zungenwurzel teils in die Gaumen- und Schlundkopfmuskulatur über.
   Wirkung: Zungenspitzen.

Die Zunge besitzt in der Medianlinie ein vertikales, bindegewebiges Septum, das Muskelfasern zum Ansatze dient.

Ontogenese: Die Zunge entsteht aus:

1. einer vorderen Anlage, dem Tuberculum impar, am Boden der Mundhöhle (Zungenspitze und Körper),
2. einer hinteren, paarigen Anlage (Zungenwurzel), diese ist an Balgdrüsen reich und enthält das Foramen coecum als eine tiefe Grube.

Beide Anlagen vereinigen sich in der ∨-förmigen Linie der Papillae circumvallatae.

Physiologie: Die Zunge ist außer als Trägerin der Geschmacksorgane (s. d.) für den Kau- und Schluckakt, sowie für die Bildung artikulierter Laute von hoher Bedeutung.

§ 12. Das **Gaumensegel** (Velum palatinum, Palatum molle s. mobile, weicher Gaumen) besitzt einen medianen Vorsprung (Uvula). Seitlich der Uvula: Gaumenbogen (Arcus palatini).

a. Der vordere: Arcus palato-glossus,
b. der hintere: Arcus palato-pharyngeus.

In der Nische zwischen beiden liegt die **Gaumenmandel** (Tonsilla palatina), dem hinteren Gaumenbogen anliegend. Eine Schleimhautfalte trennt diesen Teil der Nische vom vorderen. Letzterer, sehr verschieden ausgebildet, enthält oft Balgdrüsen. Histologisch stellt die Tonsille ein Konglomerat vieler (10—20) Balgdrüsen dar.

Muskeln des Gaumensegels:

1. M. levator veli palatini (petro-salpingo-staphylinus) entspringt am Os petrosum vor dem Canalis caroticus und von der Tuba Eustachii, endet im Gaumensegel. Innervation: Facialisfasern durch V, 2.

   Wirkung:

   1. hebt das Gaumensegel,
   2. verengt die Mündung der Tuba Eustachii (Compressor tubae Eustachii).

2. M. levator uvulae (palato-staphylinus) entspringt an der Aponeurosis palatina; endet in der Zäpfchenschleimhaut. Innervation: VII. Wirkung: Heben des Zäpfchens.
3. M. tensor veli palatini (Spheno-salpingo-staphylinus) entspringt am hinteren Rande des Foramen ovale bis zur Tuba Eustachii mit breitem Ursprung, endet im weichen Gaumen (er umgreift den Hamulus!). Innervation: V, 3. Wirkung: spannt das Gaumensegel und erweitert das Ostium pharyngeum der Tuba Eustachii (Dilatator tubae).
4. M. palato-glossus (Glosso-staphylinus, Glossopalatinus) kommt von der Zunge, geht zum Gaumensegel, hängt mit dem M. styloglossus zusammen. Innervation: IX. Wirkung: Schließen des Isthmus faucium.
5. M. palato-pharyngeus (Pharyngo-palatinus) kommt vom Gaumensegel und dem Hamulus pterygoideus, endet in der seitlichen und hinteren Pharynxwand, auch an dem hinteren Rand der Schildknorpelseitenplatte. Innervation und Wirkung wie bei 4. 4. und 5. sind die Antagonisten von 1, 2 und 3.

§ 13. Der **Pharynx** (= Schlundkopf) reicht von der Schädelbasis bis zum 4.—5. Halswirbel.

Die hintere Wand ist durch den M. longus colli von der Wirbelsäule getrennt.

Die vordere Wand öffnet sich:

1. in die Nasenhöhle durch die Choanen,
2. in die Mundhöhle durch den Isthmus faucium,
3. in den Kehlkopf, durch dessen oberen Eingang (Epiglottis).

Der obere Teil (Fornix, Gewölbe) des Pharynx steht

4. durch das Ostium pharyngeum der Tuba Eustachii mit der Paukenhöhle in Verbindung.

Der Pharynx geht nach abwärts

5. in den Oesophagus über.

Hinter der Konvexität des Torus tubarius, des Wulstes, der sich am Ostium pharyngeum tubae Eustachii findet, liegt die sogenannte Rosenmüllersche Grube, Recessus pharyngeus; am Dach des Pharynx, unter der Schädelbasis, die Pharynxtonsille, Tonsilla pharyngea.

Der Pharynx wird durch das Gaumensegel, das sich beim Schlucken an die hintere Pharynxwand anlegt, in ein oberes Cavum pharyngo-nasale und ein unteres Cavum pharyngo-laryngeum zerlegt. Ersteres ist mit einschichtigem Flimmerepithel, wie die Nasenhöhle, letzteres mit mehrschichtigem Plattenepithel, wie die Mundhöhle, ausgekleidet.

Die **Wand** des Pharynx besteht:

1. aus Schleimhaut. Die Mucosa ist oben faltig; follikuläre Bildungen und Balgdrüsen finden sich hier. Weiter unten ist sie glatt. In der Submucosa finden sich viele Schleimdrüsen, oben in zusammenhängender Schicht, unten solitär;
2. aus Muskulatur, innerviert vom N. glossopharyngeus (IX), vielleicht noch von N. vagus (X) und N. accessorius (XI).
   a. Constrictores verlaufen von vorne nach hinten und inserieren hinten in der Medianlinie an der Raphe pharyngis, oder es verflechten sich die beiderseitigen Muskelzüge.

α. M. constrictor pharyngis superior, Cephalo-pharyngeus; man unterscheidet nach dem Ursprung: pterygo-, bucco-, mylo- und glosso-pharyngeus.

β. M. constrictor pharyngis medius (Hyo-pharyngeus) zerfällt in den Chondro- und Kerato-pharyngeus.

γ. M. constrictor pharyngis inferior (Laryngo-pharyngeus), zerfällt gemäß seinem Ursprung in den M. thyreo-pharyngeus und crico-pharyngeus.

b. Levatores, longitudinale Muskeln.

α. Der M. palato-pharyngeus.

β. M. stylo-pharyngeus, geht vom Proc. styloideus zum seitlichen Epiglottisrand, zum oberen Schildknorpelrand und zur Pharynxseitenwand.

§ 14. Oesophagus (Speiseröhre, Schlund) ist 20—25 cm lang und zeigt einige Verengerungen; seine Wandung ist schlaff und von einfachem Bau. Das Lumen ist von vorn nach hinten zusammengedrückt. Innervation: Vagus, X.

Die Schleimhaut ist durch lockeres submuköses Gewebe mit der Muskulatur verbunden; sie besteht aus:

a. geschichtetem Plattenepithel (beim Embryo eine Zeitlang Flimmerepithel),

b. einer Lamina propria,

c. einer Lamina muscularis mucosae (glatte Muskelfasern).

Außerdem enthält die Schleimhaut kleine Schleimdrüsen und solitäre Follikel.

Die Muskulatur ist oben eine äußere Ring- und eine innere Längsmuskulatur; bald aber eine äußere Längs- und eine innere Ringmuskulatur; das obere Drittel hat quergestreifte in Fortsetzung der Constric-

tores pharyngis, das zweite Drittel gemischte Muskelfasern, das untere Drittel nur glatte Muskulatur.

Topographisches: Lage des Oesophagus anfangs platt vor der Wirbelsäule, dann weicht er nach links ab, kreuzt den linken Hauptbronchus, kommt dann vor die Aorta zu liegen und erscheint beim Durchtritt durch das Zwerchfell (in der Höhe des 10. Brustwirbels) cylindrisch.

§ 15. Magen (Ventriculus, Gaster), der weiteste Teil des Verdauungsrohres: Pars cardiaca, Fundus, Corpus und Pars pylorica (Magensonde, von den Zähnen an 44 cm). Die ursprünglich hintere Kante bildet die große Kurvatur mit dem Fundus, die ursprünglich vordere Kante die kleine Kurvatur. Die Kurvaturen sind nach rechts oben konkav. Beide beginnen an der Einmündung des Oesophagus, der Cardia, und enden am Übergang des Magens in den Mitteldarm, am Pylorus.

Die Wand besteht aus der

1. Serosa (Peritoneum),
2. Muscularis,
   a. die Längsfaserschicht verläuft an der kleinen Kurvatur von der Cardia zum Pylorus, weiter links zerfällt sie in einzelne Züge; verstärkt in der Pylorusgegend, endet sie größtenteils in der Pylorusklappe,
   b. die Ringfasermuskulatur ist besonders stark entwickelt, bildet in der Valvula pylori den Sphincter pylori,
   c. Fibrae obliquae,
3. Mucosa:

Die Schleimhaut ist durch Submucosa mit der Muscularis verbunden, bildet im leeren Zustande netzartig verbundene Falten; ihre Farbe ist leicht rötlich; feine Leistchen schließen Grübchen (Foveolae gastricae mit den Mündungen der Drüsen) ein; die Leisten

bilden, in der Nähe des Pylorus breiter werdend, die Plicae villosae.

Die Schleimhaut besteht aus:

a. einschichtigem Cylinderepithel (ausnahmsweise von einer Cuticula überzogen),
b. einer Lamina propria von zartem, fibrillärem Bindegewebe und adenoidem Gewebe,
c. einer Lamina muscularis, welche sie gegen die Tela submucosa abgrenzt.

In der Lamina propria liegen die Magendrüsen, und zwar:

1. eigentliche Magendrüsen (Gl. gastricae propriae), Fundusdrüsen, Magensaftdrüsen, Labdrüsen oder Pepsindrüsen genannt, sie sind Einzeldrüsen tubulösen Charakters und enden meist zu mehreren in Gemeinschaft in ein Grübchen. Man unterscheidet an ihnen Hals, Körper und Grund. Ihre Formelemente sind:
   a. Hauptzellen (adelomorphe Zellen), sind der Hauptbestandteil der Drüse und sondern Pepsinogen ab; sie sind heller;
   b. Belegzellen (delomorphe Zellen) stehen mit dem Drüsenlumen durch Kapillaren in Verbindung, sondern wahrscheinlich die Säure ab;
2. die sogen. Pylorusdrüsen (Gl. pyloricae) mit mehr gewundenem und mehr verästeltem Verlauf, münden in tiefere Grübchen und bestehen nur aus Hauptzellen;
3. sogen. Cardiadrüsen unterscheiden sich von den vorigen durch häufigere Verästelung.

Am Pylorus kommen auch Lieberkühnsche und Brunnersche Drüsen vor (vgl. S. 180).

Solitäre Lymphfollikel kommen in der Magenwand vor.

Topographisches: Die Kapazität ist etwa 1600 ccm (Maximum 2400), der Magen liegt mit $^5/_6$ links und

$^1/_6$ rechts von der Medianlinie; die Cardia liegt am 9.—11. Brustwirbel (nach vorne projiziert: 6. Rippenknorpel), der Fundus liegt unter der linken Lunge, der Pylorus am 8. Rippenknorpel der rechten Seite. Die untere Grenze des Magens schwankt je nach seiner Füllung, entspricht etwa einem Bogen von der rechten 10. Rippe zum 10. linken Rippenknorpel. Der Magen ist nach vorne fast ganz von der Leber bedeckt und bildet die vordere Wand der Bursa omentalis.

Vergl. anat.: Der Magen hat bei den Wiederkäuern besondere Absackungen, beim Rind vier: Rumen, Reticulum, Omasus und Abomasus.

B. Mitteldarm.

§ 16. Der Mittel- oder Dünndarm (Intestinum tenue) ist $5^1/_2$—$6^1/_2$ m lang:

I. das **Duodenum** (an der Konvexität etwa 30 cm lang) umgreift als eine nach links oben und vorn offene Schlinge den Pankreaskopf; an ihr lassen sich unterscheiden:
   a. die Pars superior vom Pylorus nach rechts hinten; geht mittels der Flexura duodeni sup. über in
   b. die Pars descendens vor der r. Niere und rechts an der Wirbelsäule (Einmündung der Ausführungsgänge der großen Drüsen an der Papilla duodeni),
   c. die Pars inferior, die mittels der Flexura duodeno-jejunalis nach dem Durchtritt unter dem Mesenterium in das Jejunum übergeht;

II. das **Jejunum** liegt in dem oberen Teile der freien Bauchhöhle und in der linken Fossa iliaca; ohne Grenze geht aus ihm hervor

III. das **Ileum;** es liegt tiefer und weiter nach rechts als das vorige und im kleinen Becken. Es endet in der rechten Fossa iliaca. Von einer unteren

Schlinge aus ging der Ductus omphalo-entericus; erhält sich dieser als Blindsack, so bildet er das **Diverticulum ilei** s. Meckelii.

Die **Muscularis** des Dünndarms nimmt nach dem Ende zu stetig ab, sie besteht aus einer äußeren Längs- und inneren Ringmuskulatur.

Die **Mucosa** bildet zur Oberflächenvergrößerung ins Darmlumen vorspringende

1. Querfalten (Valvulae conniventes, Plicae circulares, Kerckringsche Falten), diese nehmen nach dem Ende zu an Häufigkeit ab,
2. Zotten (Villi intestinales), sie geben ein sammetartiges Aussehen, nehmen gegen das Ende des Darmes an Größe und Zahl ab.

Die Mucosa besitzt

a. einschichtiges Cylinderepithel (mit Cuticularsaum!) mit Becherzellen,
b. ihre Lamina propria hat adenoiden Charakter.
c. Eine Schicht glatter, longitudinaler Muskelfasern, Muscularis mucosae, trennt sie von der Submucosa.

Zu den **Drüsen** des Dünndarms gehören Bauchspeicheldrüse und Leber.

In die Schleimhaut eingebettet erscheinen

1. **Brunner**sche (Duodenal-) Drüsen (Länge höchstens 1—2 mm); nur im Duodenum und für dieses charakteristisch; sind verästelte, tubulöse Drüsen, deren Körper in der Submucosa liegt; sie sezernieren Eiweißkörper und Mucin,
2. **Lieberkühn**sche (Dünndarm-) Drüsen (Länge 0,4—0,5 mm, Dicke 0,07 mm), einfache Blindschläuche, münden zwischen den Zotten. Ihre Bedeutung als Drüsen ist zweifelhaft (Krypten).

Im Bindegewebe der Schleimhaut finden sich:

a. im ganzen Dünndarm solitäre Follikel (Noduli lymphatici solitarii),

b. im Ileum finden sich Anhäufungen von Follikeln zu sogenannten Noduli lymphatici aggregati, Agmina Peyeri (Peyersche Plaques).

Unterschiede zwischen Jejunum und Ileum:

Jejunum ($^2/_5$ des Dünndarms)	Ileum ($^3/_5$ des Dünndarms)
weiter	
dickere Wand	
gefäßreicher	
Plicae Kerckringi	
mehr Zotten.	
Noduli lymphat. solitarii; liegt in der Regio umbilicalis und iliaca sinistra.	Peyersche Plaques; liegt in der Regio iliaca dextra, hypogastrica und im kleinen Becken.

C. Enddarm.

§ 17. Der Enddarm, Intestinum crassum, ist 130—160 cm lang.

Die Längsmuskulatur zieht in drei Taeniae coli s. musculares am Dickdarm entlang, um am Rektum wieder eine kontinuierliche Masse darzustellen.

Die Ringfaserschicht stellt ein längeres Rohr dar als die vorige; folglich Faltungen (Plicae sigmoïdeae), die die Ausbuchtungen, Haustra, zwischen sich bilden.

Der Schleimhaut fehlen die Zotten, sie besitzt einschichtiges Cylinderepithel.

Die Drüsen sind vorwiegend Schleimdrüsen von 0,3—0,4 mm Länge, gegen das Rektum an Länge zunehmend.

Solitäre Follikel finden sich im ganzen Darm.

I. **Coecum,** Blinddarm, gegen das Ileum durch die Valvula ileo-colica s. Bauhini abgegrenzt, besitzt einen rudimentären Anhang: Processus vermiforis s. Appendix (Länge 6—8—20 cm).

Vergl. Anat.: Processus vermiformis fehlt oft völlig,

z. B. bei Insektivoren; stellt aber bei Herbivoren einen großen Teil des Darmes dar.

II. **Colon** steigt als Colon ascendens bis zur Leber hinauf, geht durch die Flexura coli dextra s. hepatica hier in das Colon transversum über, um vor der Milz die Flexura coli sinistra s. lienalis zu bilden; von hier geht es als Colon descendens zur linken Fossa iliaca, wo es das S Romanum s. Flexura sigmoidea bildet.

Das Colon besitzt Appendices epiploicae, fetthaltige Anhänge. Seine Fixierung geschieht durch das Mesocolon.

III. **Rektum,** Mastdarm, besitzt im untersten Abschnitte Längsfalten der Schleimhaut, Columnae rectales s. Morgagnii. Die starke Verdickung seiner Ringmuskulatur über dem After bildet den M. sphincter ani internus in der Plica transversalis recti.

§ 18. Ontogenetisch stellt der Darm anfangs ein gerades Rohr dar, durch sein starkes Wachstum wird die Bildung der Schlingen und die Drehung des Magens bedingt. Der Magen dreht sich so, daß seine ventrale Kante rechts und dorsal und seine dorsale Kante links und ventral zu liegen kommt; dies bedingt auch eine Verdrehung und die Verlagerung des Oesophagus nach links. (Durch diese Drehung: der rechte N. vagus dorsal, der linke ventral!)

§ 19. Pankreas. Die Bauchspeicheldrüse ist eine zusammengesetzte, tubulöse Drüse, deren Ausführungsgang (Ductus pancreaticus) im Duodenum in der Papilla duodeni mündet; sie bildet die hintere Wand der Bursa omentalis. Man unterscheidet an ihr Caput, Corpus und Cauda. Innervation: N. vagus (X) und Sympathicus.

Ontogenie: Das Pankreas besteht aus zwei Anlagen, einer dorsalen vom Duodenum und einer (bei vielen Tieren zwei) ventralen vom Ductus choledochus.

Physiologie: Der Pankreassaft liefert:

1. ein diastatisches Ferment,
2. Trypsin (Verdauung der Eiweißkörper),
3. Steapsin (Fettverdauung).

Länge 19—22 cm, **Gewicht** 66—100 g.

§ 20. Hepar, die Leber, ist eine zusammengesetzte tubulöse Drüse, deren feine Verzweigungen untereinander anastomosierend ein Netzwerk bilden. Man unterscheidet einen linken kleinen und einen rechten größeren Lappen. Jeder Leberlappen entsendet einen Ausführungsgang, beide vereinigen sich zum Ductus hepaticus. In letzteren mündet der Ductus cysticus von der Gallenblase, und von hier ab heißt der gemeinsame Kanal Ductus choledochus; dieser mündet auf der Papilla duodenalis.

Die Leber ist von braunroter Farbe. Ihre obere Fläche ist konvex, zeigt einen sagittalen Sulcus, der die Leber in den größeren rechten und den kleineren linken Lobus trennt.

An der Hinter- und Unter- (konkaven) fläche zeigt sich der Sulcus deutlicher, in ihm verläuft die ursprüngliche Vena umbilicalis als Lig. teres s. hepato-umbilicale und von der Kreuzung mit den Lebervenen an der Ductus venosus als ein dünner Bindegewebsstreif (Lig. venosum). Zwischen beiden findet sich eine Querfurche (Fossa transversa s. Porta (Hilus) hepatis) für:

1. Vena portae, hinten,
2. Arteria hepatica, links vorne,
3. Ductus hepaticus, rechts vorne.

Hinter der Querfurche unterscheiden wir den Lobus caudatus (rechts begrenzt vom Sulcus venae cavae) und vor ihr den Lobus quadratus, rechts von diesem: die Gallenblase.

Die **Lage** der Leber: der untere Rand verläuft längs des Rippenbogens. Der obere liegt in der Höhe des 4.

Intercostalraums. Die Leber ist als Ganzes bei der Atmung verschieblich.

Größe 36 : 18 : 9 cm, **Gewicht** 1500—1800 g.

Ontogenie: Die Leber entsteht aus zwei Ausstülpungen der Duodenalwand (einer kranialen und kaudalen).

Histologie: Die Leber setzt sich aus am Ende abgestumpften, polyedrischen Prismen zusammen, den Lobuli mit radiären Leberzellenbälkchen. Die bindegewebige Capsula fibrosa, Glissonsche Kapsel, der ganzen Leber entsendet ins Innere Bindegewebszüge, die die Lobuli trennen und immer dünner werdend mit den Gefäßen, diese umscheidend, sich in die Lebersubstanz fortsetzen.

Interlobulär verlaufen:

1. Bindegewebszüge,
2. Venae interlobulares (von der Vena portae),
3. Arteriae hepaticae,
4. Vasa lymphatica,
5. Nerven,
6. Ductus biliferi.

Intralobulär verläuft die Vena centralis; ihre Kapillaren anastomisieren mit denen der Venae interlobulares; die Venae centrales vereinigen sich zu Venae sublobulares, diese endlich zur Vena hepatica.

Schema des **Leberkreislaufes:**

Vena portarum — Venae interlobulares — Venae centrales — Venae sublobulares — Venae hepaticae — Vena cava inferior.

Die Leberzellen sind polyedrische Drüsenzellen; sie umschließen mit ihren Flächen die Gallenkapillaren und mit ihren Kanten die Blutkapillaren.

Physiologie:

1. als Filter: Abfangen schädlicher Stoffe,
2. Bildung von Harnstoff,

3. Aufspeicherung des Zuckers als Glykogen,
4. als Drüse; Sekret: Galle,
5. Zerstörung der Blutkörperchen: Bildung von Gallenfarbstoff.

§ 21. Vesica s. Cystis fellea, **Gallenblase,** stellt ein Reservoir für die Galle dar; sie liegt an der Unterfläche der Leber. Ihr Grund, Fundus, überragt den Leberrand. Ihr Ausführungsgang, Ductus cysticus, zeigt eine spiralige Falte, Valvula spiralis s. Heisteri; und mündet in den Ductus choledochus. Die Gallenblase und ihr Ausführungsgang haben einschichtiges Cylinderepithel.

§ 22. Das **Peritoneum,** Bauchfell. Um uns seinen Verlauf klarzumachen, verfolgen wir es von der vorderen Bauchwand aus. Es steigt von der vorderen Bauchwand aufwärts auf das Zwerchfell bis in Höhe des oberen hinteren Randes der Leber, schlägt sich hier auf diese um als Lig. coronarium, dessen seitliche Enden Ligg. triangularia hepatis heißen; überkleidet die vordere Fläche der Leber bis zur Hälfte der unteren, bildet dabei eine Duplikatur als Lig. falciforme, dessen Rand das Lig. teres, die obliterierte Nabelvene, enthält. Von der Leber zum Magen und Duodenum bildet es das vordere Blatt des Lig. hepatogastricum und hepato-duodenale, genannt **Omentum minus,** das kleine Netz; dann überkleidet es die Vorderwand des Magens, steigt dann frei in die Bauchhöhle hinab und wieder hinauf, als vorderstes und hinterstes Blatt des **Omentum majus,** des großen Netzes, und heftet sich an die Wirbelsäule an. Von hier zurückkehrend umkleidet es das Colon transversum und bildet so das Mesocolon, umkleidet die Dünndarmschlingen und bildet so das Mesenterium, überkleidet die Organe des Beckens und steigt dann an der Bauchwand wieder empor.

Ein zweites, durch Einstülpung bei der Drehung des Magens entstandenes Blatt steigt vor dem Pankreas

im großen Netze hinab und vorne herauf, die beiden inneren Blätter desselben bildend, und bedeckt die hintere Seite des Magens und die untere Leberfläche. Dieser Peritonealsack heißt **Bursa omentalis;** diese kommuniziert an ihrer rechten Seite mit der übrigen Bauchhöhle durch das Foramen epiploicum Winslowi (Stelle der Einstülpung) unter dem kleinen Netz.

Das Bauchfell besitzt nicht selten Ausbuchtungen, Recessus peritoneales, die zu intraperitonealen Hernien und zu Darmeinklemmungen Anlaß geben können, so besonders am Coecum und am Duodenum.

Von den Organen des Verdauungstraktes liegen **außerhalb des Peritoneums:**

1. ein Teil der hinteren, oberen Leberfläche,
2. ein Stück des Duodenum,
3. das Pankreas,
4. vom Rektum die Hinterfläche des mittleren Drittels und das untere Drittel.

§ 23. Zum Verständnis der Lage des Bauchfells sei folgendes über die **Ontogenie** des Bauchfells bemerkt: Da der Verdauungstraktus anfangs etwa in der Achse des Körpers verläuft, so zieht sich das Peritoneum als ein dorsales Mesenterium (die Gefäße enthaltend) längs der Wirbelsäule von der Cardia bis zum Rektum, und als ventrales Mesenterium vom Zwerchfell bis zum Duodenum. In dieses ventrale Mesenterium stülpt sich die Leberdrüse ein und teilt es somit in zwei Abschnitte, das Lig. falciforme hepatis und das Omentum minus (= Lig. hepato-gastricum + Lig. hepato-duodenale). In das dorsale Gekröse des Magens (Mesogastrium) entwickelt sich Pankreas und Milz. Der Magen erfährt eine Drehung, so daß links zu vorne und rechts zu hinten wird; dadurch bildet das Mesogastrium eine nach rechts offene Bucht, den Netzbeutel, der sich sehr ausdehnt und dann schürzenförmig die Därme bedeckt (Omentum majus). Die

hintere Platte des Mesogastriums (mit Pankreaskörper und -schwanz), sowie das Mesoduodenum (Pankreaskopf) heften sich der Rumpfwand an.

Gleichzeitig änderte sich auch die Lage der Därme. Der Dünndarm wächst und bildet zahlreiche Schlingen, und der Blinddarm wandert aus der Medianebene an seinen endgültigen Platz.

Da nun das Colon ascendens an die Rumpfwand anwächst, entsteht die neue schräge **Ansatzstelle des Mesenteriums:** links vom 2. Lendenwirbel bis zur Symphysis sacro-iliaca dextra. Damit erhält auch das Mesocolon transversum erst rechts, später auch links eine neue Anheftungsstelle, nachdem das Colon descendens ebenfalls an die Rumpfwand angewachsen ist.

Tractus respiratorius.

§ 24. Phylogenie: Die Atmung erfolgt bei den Fischen durch die Kiemen; dieselben sitzen auf Spangen, den Kiemenbogen. Bei den landlebenden Wirbeltieren bildet sich die Lunge aus; die Kiemenbögen gehen dann einen Funktionswechsel ein. Es geht hervor aus dem

I. Kiemenbogen: der Meckelsche Knorpel, Malleolus (Articulare) und Incus (Quadratum).
II. Kiemenbogen: Cornu minus, Lig. stylo-hyoideum, Processus styloideus, Stapes.
III. Kiemenbogen: Zungenbeinkörper, Cornu majus.
IV. Kiemenbogen: Cartilago thyreoidea (obere Hälfte).
V. Kiemenbogen: Cartilago thyreoidea (untere Hälfte), Cartilago cricoidea, 1.—3. Trachealring.

Ob die Lunge ein der Schwimmblase der Fische homologes Organ ist, ist nicht klargestellt. Die Lunge ist ausnahmslos eine Ausstülpung der vorderen Darmwand, die Schwimmblase sehr selten (Protopterus).

§ 25. Einteilung des Tractus respiratorius:

I. Luftzuleitende Organe.

1. Larynx (Kehlkopf).
2. Trachea (Luftröhre) mit ihren Verzweigungen, den Bronchi.

II. Lungen.

§ 26. Der **Larynx,** Kehlkopf, besitzt außer der luftzuleitenden Funktion eine große Bedeutung bei der Lautbildung, der hohen und tiefen Stimme; seine stärkere Ausbildung beim Manne, besonders der Cartilago thyreoidea: Protuberantia laryngea s. Pomum Adami, stellt ein sekundäres Geschlechtsmerkmal dar.

Der Kehlkopf liegt unter dem Zungenbein vor dem unteren Abschnitte des Pharynx vom 4.—6. Halswirbel; im Alter tiefer, beim Kinde höher.

§ 27. Das **Skelett des Kehlkopfes.**

1. Cartilago thyreoidea, Schildknorpel, besteht aus zwei Platten, die in der Medianlinie in einem Winkel vereinigt sind. In der Medianlinie besitzt sie oben einen tieferen, unten einen schwächeren Ausschnitt (Incisura thyreoidea sup. et inf.). Die Seitenränder laufen jederseits oben in ein längeres, unten in ein kürzeres Horn aus: Cornua thyreoidea sup. et inf.

Die Außenfläche zeigt jederseits eine von hinten oben nach vorne unten verlaufende Rauhigkeit, Linea obliqua, für Muskelansätze.

Die Innenfläche besitzt vorne in der Medianlinie eine Rauhigkeit für die Stimmbänder.

Das obere Horn steht jederseits mit dem Zungenbein durch das Lig. thyreo-hyoideum laterale in Verbindung, in welches die Cartilago triticea, ein länglicher Knorpel, eingelagert ist. Von der Incisura superior zum Zungenbeinkörper verläuft das elastische Lig. thyreo-hyoideum medium. Zwischen diesem und dem Lig. thyr.-hyoid. lat. ist die bindegewebige Membrana thyreo-hyoidea ausgebreitet.

2. Cartilago cricoidea, Ringknorpel, ist siegelringförmig, mit der Spange nach vorne. Die oberen medianwärts ansteigenden Ränder des stärkeren hinteren Teiles sind gewulstet zur Artikulation mit den Gießbeckenknorpeln. Der Knorpel zeigt an der hinteren äußeren Fläche zwei vertikale Leisten zur Seite der Medianlinie: Muskelansätze. Seine Verbindungen:
   a. die Articulatio crico-thyreoidea, zwischen dem unteren Horn des Schild- und einer vorspringenden Gelenkfacette des Ringknorpels. Die Gelenkkapsel wird verstärkt durch:
   b. das Lig. crico-thyreoideum laterale;
   c. das elastische Lig. crico-thyreoideum medium, beginnt vorne am Ringknorpel breit, und setzt am unteren Rande des Schildknorpels schmäler an; es wird von der Art. laryngea inf. durchbohrt;
   d. das Lig. crico-tracheale verbindet den Ringknorpel mit dem ersten Trachealringe.
3. Cartilagines arytaenoideae, Stell- oder Gießbeckenknorpel, haben Pyramidenform. Die Basis hat zwei Fortsätze: den vorderen, spitzen Processus vocalis, und den hinteren, lateral gerichteten Processus muscularis. Dieser letztere artikuliert mit dem oberen breiten Rande der Ringknorpelplatte. Der Processus vocalis läuft in eine feine Spitze elastischen Knorpels aus, die sich in das Gewebe der Stimmbänder fortsetzt. Die obere Spitze ist abgestutzt und durch die Krümmung der hinteren Fläche nach hinten geneigt.
4. Der oberen Spitze des Stellknorpels sitzt je eine Cartilago corniculata (Santoriniana) auf, die Spitze weiter dorsal und medial krümmend; sie besteht aus elastischem Knorpel. Die Arti-

culatio crico-arytaenoidea besitzt eine schlaffe Kapsel.

Vom Processus vocalis verläuft zu dem inneren Vorsprung des Schildknorpels jederseits das elastische Stimmband, Lig. vocale s. thyreo-arytaenoideum. Parallel über diesem verläuft das bindegewebige Taschenband, Lig. ventriculare s. thyreo-arytaenoideum superius. Beide Bänder werden von Schleimhaut überzogen und bedingen vorspringende Falten derselben.

5. Cartilago epiglottidis, Kehldeckel, ein ursprünglich selbständiger Skeletteil; seine vordere Fläche ist mit der Hinterfläche des Hyoids durch das lockere Lig. hyo-epiglotticum verbunden, mit dem Schildknorpel ist er durch das Lig. quadrangulare verbunden. Der Knorpel ist elastisch.

Histologisch sind die Knorpel meist hyalin, Verkalkungen und Verknöcherungen kommen vor; aus elastischem Knorpel bestehen die Cartilago cuneiformis (S. 192), corniculata, epiglottidis und der mediane Teil des Schildknorpels.

§ 28. **Muskeln** des Kehlkopfes.

A. Muskeln, die von außen herantreten:

1. M. ary-epiglotticus, ein Teil des Stylo-pharyngeus, vom Seitenrande der Epiglottis zum Stellknorpel.
2. M. sterno-thyreoideus } s. Halsmuskeln.
3. M. thyreo-hyoideus }
4. M. genio-epiglotticus (Fasern des M. genioglossus).

B. Eigene Muskeln des Kehlkopfs. Innervation: N. vago-accessorius.

I. Äußere Muskeln, Innervation: N. laryngeus superior (N. X.);

M. crico-thyreoideus. Ursprung: Vorderfläche des Ringknorpels. Ansatz: Schild-

knorpel. Wirkung: Zieht den Schildknorpel gegen den Ringknorpel und spannt so indirekt die Stimmbänder. Phylogenetisch: Zum M. constrictor pharyngis inf. gehörig.

II. Innere Muskeln. Innervation: N. laryngeus inferior (N. X.).

a. Erweiterer der Stimmritze.

1. M. crico-arytaenoideus posterior. Ursprung: an der dorsalen Fläche des Ringknorpels; Ansatz: Processus muscularis des Stellknorpels.

Abzweigungen von diesem Muskel kommen vor.

b. Verengerer der Stimmritze (Sphincter laryngis, bei Amphibien und Reptilien einheitlich):

α. Laterale (M.crico-thyreo-arytaenoideus),

1. M. crico-arytaenoideus lateralis. Ursprung: äußere Ringknorpelfläche; Ansatz: Seitenfläche des Arytaenoidknorpels.

2. M.thyreo-arytaenoideus inferior s. externus. Ursprung: Schildknorpel; Ansatz: Stellknorpel und Processus vocalis. Ein Teil dieses Muskels liegt als M. thyreo-arytaenoideus internus in der Schleimhautfalte, die das Stimmband bildet: Stimmbandmuskel, M. vocalis.

β. Hintere, dem M. inter-arytaenoideus zugehörig.

3. M. inter-arytaenoideus obliquus. Ursprung: Processus muscularis; Ansatz: am anderen Stellknorpel unter schrägem Verlauf und Kreuzung.

4. M. inter-arytaenoideus transversus, verbindet mit seinen querverlaufenden Fasern die beiden Stellknorpel.

§ 29. Die **Schleimhaut** der Mundhöhle tritt vom Zungengrunde, das Frenulum epiglottidis s. Plica glosso-epiglottica (s. o.) bildend, auf den Kehlkopfdeckel, dem sie auf der vorderen Fläche lose, auf der Hinterfläche fest aufliegt. Von der Spitze des Kehlkopfdeckels aus auf die Stellknorpel übergehend, bildet sie die Plica ary-epiglottica; diese Falte zeigt an ihrem Rande zwei Verdickungen:

1. durch die Cartilago cuneiformis (Wrisbergii) hervorgerufen,
2. durch die Cartilago corniculata (Santorini) hervorgerufen.

Lateral von dieser Falte eine Schleimhautbucht, Sinus piriformis, mit einer leichten Falte, Plica nervi laryngei (in ihr verläuft N. laryngeus superior). Die Schleimhaut des Kehlkopfs bekleidet seinen Binnenraum. Dieser zerfällt in drei Abschnitte:

a. Der obere, Vestibulum laryngis; vordere Wand: Epiglottis, unter dieser ein Schleimhautwulst (Epiglottiswulst). Die Schleimhaut überkleidet die Innenflächen und bildet das Taschenband als untere Grenze des Vestibulum.

b. der mittlere; obere Grenze: Taschenband, untere Grenze: Stimmband. Zwischen beiden Bändern führt die Rima ventriculi zum Ventriculus s. Sinus Morgagni, Morgagnische Tasche. Die Stimmbänder (Lig. vocale s. Lig. thyreo-arytaenoideum) liegen eng aneinander. Die Befestigung am Thyreoid: „Gelber Fleck“. Der zwischen beiden Stimmbändern liegende Raum heißt Stimmritze, Rima glottidis.

c. Der untere; obere Grenze: Stimmbänder; geht unten in die Trachea über. Gelbe, elastische Schleimhaut kleidet ihn aus. Die vom Ringknorpel in die Stimmbänder gehende elastische Membran ist der Conus elasticus, die Schleimhaut heißt Membrana vocalis, Stimmembran.

Histologie: Die Schleimhaut trägt geschichtetes Flimmerepithel, nur die der Stimmbänder geschichtetes Plattenepithel.

Länge der männlichen Stimmbänder ca. 18 mm, der weiblichen ca. 15 mm.

§ 30. Trachea et Bronchi.

Die **Trachea,** Luftröhre, besitzt ein persistierendes Lumen durch ihre nach vorn konvexen, hufeisenförmigen „Knorpelringe". Die Hinterwand wird von einer Membran gebildet.

Die Trachea teilt sich meistens vor dem **5. Brustwirbel** in zwei Teile, **Bronchi.** Der rechte ist kürzer und dicker als der linke. Aus dem rechten Bronchus gehen 3 Rami bronchiales hervor (darunter 1 eparterieller, d. h. über dem Stamme der Lungenarterie gelegener); aus dem linken 2 (hyparterielle) Rami bronchiales.

Die Wand der Trachea und der Bronchien besteht aus einer Faserhaut, darin sind eingelagert

1. die sogen. Knorpelringe. Die Trachea besitzt 15—20, der rechte Bronchus 4—8, der linke 8—12;
2. in der hinteren Abschlußmembran glatte Muskelfasern, die Enden der hinten nicht vollständig geschlossenen Ringe verbindend.

Die Schleimhaut besitzt viele elastische Elemente, trägt mehrschichtiges Flimmerepithel; Schleimdrüsen (Gl. tracheales) bilden eine kontinuierliche Schicht, vorne jedoch jedesmal durch die Ringe unterbrochen.

Länge der Luftröhre 9—12 cm, des rechten Bronchus 25—34 mm, des linken 41—47 mm.

§ 31. Die **Lungen** füllen die beiden Thoraxhälften nur nahezu aus.

Jede Lunge hat die **Form** eines halben Kegels. Die Basis, Superficies diaphragmatica; die laterale Fläche, Superficies costalis; die mediale Fläche, Superficies mediastinalis. An der medialen Fläche liegt der **Hilus:** Eintrittsstelle der Bronchien, Arterien und Venen; diese bilden die Lungenwurzel, Radix pulmonis. Auch zeigen die medialen Flächen, rechts schwächer, je eine Einbuchtung für das Herz.

Die Ränder der Lungen: Der hintere ist abgerundet, der vertikale, vordere scharf, links mit der Incisura cardiaca, der untere scharf. Die stumpfe Lungenspitze liegt in der Ebene, die den 7. Halswirbel und das Sterno-clavicular-Gelenk verbindet.

Die linke Lunge zerfällt durch die Incisura interlobularis in zwei Lappen, Lobi; bei der rechten Lunge kommt vorne noch ein Mittellappen hinzu. Die Lungenlappen bestehen aus vielen kleinen Lobuli (6—8 mm Durchmesser).

Der Bau der Lungen ist der einer alveolären Drüse. Die Bronchen verzweigen sich in Bronchiolen, diese führen in Alveolargänge, diese dann in die Alveoli (Endbläschen, Lungenbläschen).

Die Knorpelringe der Bronchien verlieren sich allmählich in den feineren Verzweigungen.

Die Schleimhaut der Bronchen setzt sich in die Lungen fort, die Drüsen werden kleiner, das elastische Gewebe nimmt zu, die Muskulatur nimmt allmählich ab; sie erscheint von Lymphzellen infiltriert. Zwischen den Cylinderzellen des Epithels finden sich Becherzellen. In den Bronchiolen geht das flimmernde Cylinderepithel allmählich in nicht flimmerndes, respiratorisches Plattenepithel über.

Die Wand der Alveolen besteht aus geringem interstitiellem Bindegewebe (elastisch), in dem die Blutkapillaren in dichtem Netze verlaufen.

Die **Pleura** überkleidet mit ihrem visceralen Blatt die Lunge; ihr parietales Blatt erscheint als Pleura mediastinalis und pericardiaca, als Pleura costalis mit der Thoraxwand durch eine Bindegewebsschicht, Fascia endothoracica, verbunden, ferner als Pleura diaphragmatica. Die Umschlagfalten beider letztgenannten Blätter bilden die unteren Grenzen des Pleurasackes.

Lungengrenzen. Die **rechte** Lungengrenze beginnt vorne oben 3 Querfinger über der Clavicula, zieht über das rechte Sterno-clavicular-Gelenk herab und verläuft längs des rechten Sternalrandes bis zur VI. Rippe, zieht dann nach rechts außen, schneidet die Axillarlinie in der Höhe der VIII. Rippe; hinten unten findet sie sich in der Höhe der X. Rippe und zieht hinten medial längs der Wirbelsäule wieder empor.

Die **linke** Lungengrenze verhält sich im ganzen wie die rechte, nur zieht sie vorn längs des linken Sternalrandes bloß bis zur IV. Rippe herab, um dann die Incisura cardiaca zu bilden.

Hinten unten reicht die rechte Lungengrenze nicht ganz so weit herab wie die linke (Leber!).

Pleuragrenzen. Die **rechte** Pleuragrenze beginnt 3 Querfinger oberhalb der Clavicula, zieht über das rechte Sternoclaviculargelenk herab, verläuft etwa unter der Mitte des Sternum bis zur Höhe der VI. Rippe, zieht dann schräg nach rechts außen herab, befindet sich in der Axillarlinie in der Höhe der X. Rippe, hinten unten in der Höhe der XII. Rippe und zieht dann wieder längs der Wirbelsäule nach oben.

Die **linke** Pleuragrenze verläuft im ganzen wie die rechte, jedoch am linken Sternalrand, geht nur bis zur IV. Rippe herab, und verläuft von da nach links außen.

Die Lungen füllen die Pleurasäcke nicht völlig aus, daher besteht zwischen Pleura costalis und diaphrag-

matica jederseits der sogenannte **Komplementärraum** (Sinus diaphragmatico-costalis), der besonders hinten unten bedeutende Ausdehnung hat.

Mediastinum. Zwischen beiden Pleura mediastinales befindet sich der Mediastinalraum. Durch die Lungenwurzeln (Lungengefäße + Bronchien) ist er in Mediastinum anterius und posterius geschieden.

Im Mediastinum anterius: Nn. phrenici, Artt. mammariae int., Herz, Thymus.

Im Mediastinum post.: Oesophagus mit Nn. vagi, Aorta, Vena azygos und hemiazygos, Ductus thoracicus und Grenzstrang des Sympathicus.

§ 32. Glandula thyreoidea, Schilddrüse, besteht aus zwei seitlichen Lappen, die durch den Isthmus vor dem 2. bis 3. Trachealknorpel verbunden sind; sie liegt vor der Trachea, reicht seitlich bis zum Schildknorpel, sie wird von den Halsmuskeln bedeckt.

Auch besteht oft ein mittlerer Lappen, Processus pyramidalis, der häufig weit emporreicht.

Der Bau erscheint durch das Einwuchern des Bindegewebes der Kapsel gelappt; dieses bildet das Gerüst für die vielen Bläschen, die mit Kolloidsubstanz gefüllt sind und einfaches Epithel besitzen (aber ohne Ausführungsgang!).

Ontogenetisch bildet sich die Schilddrüse als eine Drüse und zwar aus einer unpaaren Anlage, die sich von der Stelle des Foramen coecum der Zunge in die Tiefe senkt; der Ausführungsgang, Ductus thyreoglossus, obliteriert.

Vergl. Anat.: Das Organ scheint verwandt zu sein mit der Hypobranchialrinne der Tunicaten und des Amphioxus.

§ 33. Die **Thymus** hat äußerlich ein drüsenartiges Aussehen, liegt hinter dem oberen Teil des Sternums. Sie besteht aus zwei Lappen, die in Läppchen gegliedert erscheinen. Sie ist **keine** Drüse, sondern besteht aus

kompaktem, lymphoïdem Gewebe mit eingestreuten Hassalschen Körperchen.

Ontogenetisch bildet sie sich aus dem Epithel der 3. Schlundtasche, gewinnt im Fötalleben große Ausdehnung, wächst bis zum zweiten Jahre. Einwuchernde Leukocyten lösen die epitheliale Anlage auf. Es erhalten sich Epithelreste als konzentrisch geschichtete Plättchen (Hassalsche Körperchen). (Nach Stöhr sind auch die meisten kleinen runden Elemente der Thymus, die früher für Leukocyten gehalten wurden, tatsächlich Epithelzellen).

§ 34. Glandulae parathyreoideae, Nebenschilddrüsen oder Epithelkörperchen: jederseits 1—4 an der Rückfläche des seitlichen Schilddrüsenlappens; dicht am N. recurrens;

Größe: Durchmesser von 3—4 Millimetern.

Histologisch bestehen sie aus Strängen von Epithelzellen, welche von Bindegewebe und Blutkapillaren umgeben sind, aber kein Kolloid bilden.

Ontogenetisch bilden sie sich aus dem Epithel der 3. und 4. Schlundspalte.

Funktion: Ihre Wegnahme aus dem Körper erzeugt schwere Krämpfe (Tetanie).

VII. Harn- und Geschlechtsorgane, Uro-Genital-System.

Einleitung.

§ 1. Ein Teil der nicht mehr verwendbaren oder schädlichen Stoffwechselprodukte wird im Harn durch die Nieren ausgeschieden; diese sind also die Harn- oder Exkretionsorgane. Mit deren Ausführungswegen verbinden sich die Ausführungswege der Geschlechtsorgane. Beide bilden zusammen das Uro-Genital-System.

§ 2. Die Geschlechtsorgane bestehen im wesentlichen aus den Keimdrüsen: beim Mann Hoden (produzieren als Keimstoff Sperma); beim Weibe Ovarien (produzieren als Keimstoff Eier).

Bei vielen niederen Wirbeltieren sind die Keimdrüsen die einzigen Geschlechtsapparate, die ihre Produkte in die Leibeshöhle entleeren. Allmählich erwerben sich die Drüsen Ausführungsgänge unter Heranziehung ganz heterogener Gebilde, der primitiven Nieren; diese treten so in anatomische und physiologische Verbindung mit den Keimdrüsen.

§ 3. Die Vorläufer der Niere sind die Vorniere und die Urniere.

Die **Vorniere** (Pronephros oder Kopfniere). Von der Aorta aus bildet sich ein kleiner Gefäßknäuel (Glomerulus) und stülpt die Coelomwand vor. Die Sekretion vom Glomerulus geschieht also ins Coelom.

Eine Einsenkung des Coelomepithels bildet ein neben dem Glomerulus trichterförmig beginnendes Kanälchen (Nephrostoma); diese segmental angelegten Kanälchen biegen sich nach hinten, legen sich aneinander und münden gemeinsam in den **Vornierengang.** Dieser wächst kaudalwärts in den Enddarm hinein, ohne ektodermales Gewebe zu verwenden. Der in der Nähe der Kanälchenmündung liegende Teil des Coeloms verengert sich, dadurch mündet das Kanälchen in einen besonderen Raum, in den der Glomerulus sich vorwölbt, Vornierenkammer; nun übernimmt auch die Wand des Kanälchens sekretorische Funktion (Gegenbaur). Bei den höheren Wirbeltieren bildet sich die Vorniere früh zurück.

Vergl. Anat.: Bei den Cyclostomen münden die Kanälchen nur ins Coelom (primitiver Zustand); bei Myxine und Knochenfischen vorübergehend Exkretionsorgan.

Urniere (Mesonephros, Wolffscher Körper). Sie entsteht (wie auch die Vorniere) aus den Ursegmentstielen (Verbindungsstücken der Ursegmente mit den Seitenplatten), aber etwas mehr kaudalwärts. Jedes einzelne Kanälchen endet nach außen in den Vornierengang, der so zum **Urnierengang** (Wolff'scher Gang) wird. Durch die Vermehrung der Urnierenkanälchen geht ihr metamere Anordnung verloren, ihr starkes Wachstum begründet einen geschlängelten Verlauf. Schließlich bildet die Urniere ein retroperitoneales, paariges großes Drüsenorgan im Dienste der Harnabsonderung. Die Urniere ist durch eine Bauchfellduplikatur, das Urnierenband, an die hintere Bauchhöhlenwand befestigt. Mit Auftreten der Geschlechtsorgane tritt sie unter bedeutenden Umwandlungen in deren Dienst, nachdem die bleibende Niere (Metanephros) ihre Funktion übernommen hat.

Vergl. anatomisch: Bei Fischen und Amphibien dauerndes Exkretionsorgan.

Definitiver Uro-Genital-Apparat.

§ 4. Die **Harnorgane** werden eingeteilt in:

1. Niere, harnbereitendes Organ.
2. Ureter, harnleitendes Organ.
3. Harnblase (Vesica urinaria), Harnbehälter.
4. Harnröhre (Urethra).

§ 5. Ontogenie der Niere.

Die Niere entsteht aus zwei Anlagen:

1. Aus dem Ureter, der selbst eine Ausstülpung des Urnierenganges ist, entstehen durch Ausstülpung die Sammelröhren der Marksubstanz;
2. Aus dem metanephrogenen Gewebe, einem Zellstrang, der in der Fortsetung der Urnieren liegt, entstehen die sekretorischen Gebilde der Niere (Bowmansche Kapsel, Tubulus contortus, Henlesche Schleife, Schaltstück, Verbindungskanälchen).

Die **Nieren (Renes)** sind retroperitoneal gelagerte, drüsige Organe, in deren Hilus, von vorne gesehen, Venen, Arterien, Ureter hintereinander liegen.

Topographisches: Das glattwandige Organ liegt zwischen 11.—12. Brustwirbel einerseits und 2.—3. Lendenwirbel andererseits, rechts meist etwas tiefer; die Verlängerungen der Längsachsen schneiden sich vor dem 3. Brustwirbel, die der Querachsen vor der Wirbelsäule (Nabelgegend). Die Niere liegt dem M. psoas und quadratus lumborum auf. Vor der rechten Niere liegen: Colon ascend., Duodenum, Leber; vor der linken Niere: Magen; medial: das Pancreas.

Länge 10—14 cm, **Breite** 4—6 cm, **Dicke** 2—3,5 cm, **Gewicht** 120—200 g. Kapuzenartig sitzt auf jeder Niere die Nebenniere, Glandula suprarenalis (s. Nervensystem).

Die Niere wird durch die Blutgefäße und lockeres Bindegewebe fixiert; Fettumlagerungen bilden die Capsula adiposa; zwischen dieser und dem Parenchym

der Niere liegt eine derbe Bindegewebskapsel mit glatten Muskelzellen, Capsula fibrosa. Die Vorderfläche der Niere besitzt auf der Caps. adiposa einen Peritonealüberzug.

Histologie: Die Niere ist eine zusammengesetzte tubulöse Drüse; jedes Röhrchen (Harnkanälchen, Tubuli uriniferi) endet in einem Bläschen, der Capsula Bowmani.

Man unterscheidet schon makroskopisch Mark- und Rindensubstanz. Die Marksubstanz bildet **7—20** kegelige Körper, die Pyramiden, die mit ihrer Spitze, Papilla, in das Nierenbecken vorragen; in der Rindensubstanz liegen die Markstrahlen, Pyramidenfortsätze.

In der Marksubstanz verlaufen die Kanälchen gerade, in der Rindensubstanz gewunden.

Verlauf eines Kanälchens. Das Kanälchen beginnt in der Rindensubstanz zwischen den Markstrahlen mit der Capsula Bowmani; in diese ist der Glomerulus (Blutgefäßknäuel) so eingestülpt, daß ein inneres Blatt der Kapsel den Glomerulus direkt überzieht und ein äußeres das geringe Lumen der Kapsel nach außen abgrenzt; das äußere Blatt setzt sich durch das Collum, eine leichte Einschnürung, in den Tubulus contortus primi ordinis in der Rindensubstanz fort.

Jetzt tritt das Kanälchen in die Marksubstanz ein, und es beginnt unter plötzlicher Verengerung die **Henlesche Schleife,** ihr geradlinig verlaufender absteigender Schenkel biegt in den **dickeren,** gerade aufsteigenden um. Unter Verlassen des Markstrahls bildet das Kanälchen nun das gewundene Schaltstück (Tubulus contortus secundi ordinis); dann beginnt, abermals in den Markstrahl eintretend, das gerade Verbindungskanälchen, das sich mit anderen innerhalb der Pyramide zu den Sammelkanälchen vereinigt, die als Ductus papillares an der Area cribrosa der Papillen in einen der Nierenkelche (Calyx renis)

münden, die wieder ihrerseits in das Nierenbecken (Pelvis renis) zusammenfließen. Alle Abschnitte haben einschichtiges Epithel und eine feine, strukturlose Membrana propria, im übrigen hat jeder Abschnitt seine eigene Struktur.

1. Capsula Bowmani und Glomerulus; zusammen Malpighisches Körperchen (130—200 μ) genannt. Der Glomerulus ist ein Gefäßknäuel mit einem Vas afferens und einem Vas efferens; wo diese in die Bowmansche Kapsel treten, findet sich die Umschlagstelle der doppelten Kapselwand, deren äußeres Blatt gerade gegenüber in das Collum übergeht. Die Kapsel hat Plattenepithel.

2. Tubulus contortus I. ordinis hat kubisches Epithel mit Basalstrichelung (Stäbchenepithel) und Bürstencuticula.

3. Henlesche Schleife:
   a. Der absteigende Schenkel hat Plattenepithelzellen mit vorspringenden Kernen. **Dicke 9—15 μ**, der untere Teil hat schon die Struktur von b.
   b. Der aufsteigende Schenkel hat kubische Epithelzellen in dachziegeliger Anordnung mit Stäbchenstruktur.

4. Tubulus contortus II. ordinis, Schaltstück, ähnlich wie 2., jedoch niederes Epithel.

5. Verbindungs-, Sammelkanälchen, Ductus papillares: Kubisches Epithel, wird allmählich cylindrisch ohne Stäbchenstruktur. **Dicke** bis über **100 μ.**

Die **Blutversorgung** ist sehr reichlich. Die Arterie tritt im Hilus ein, teilt sich in Äste, welche zwischen den Pyramiden in das Parenchym eindringen und dann, rechtwinklig umbiegend, als Artt. arciformes zwi-

schen Mark- und Rindensubstanz verlaufen. Diese entsenden:

a. Arterien in die Pyramidensubstanz, Arteriolae rectae,

b. Arterien in die Rindenschicht; diese verlaufen peripherwärts und entsenden die Vasa afferentia der Glomeruli; die ebenfalls arteriellen Vasa efferentia umspinnen, sich in Kapillaren auflösend, die Harnkanälchen.

Die Venen folgen dem Laufe der Arterien. An der Kapsel sind die Venen büschelförmig angeordnet, Venae stellatae.

Die Nierenarterien und ihre Äste sind „Endarterien", d. h. ihre kleinsten Äste bilden keine Anastomosen.

Der Harn sammelt sich in kurzen, weiten Röhren, Nierenkelchen, Calyces renis, die zum Nierenbecken, Pelvis renis, sich vereinigen; aus diesem wird der Harn durch den Ureter weitergeleitet.

§ 6. Harnleiter, Ureter, ist ein abgeplatteter, von Peritoneum bedeckter Kanal. Er verläuft

a. unter der Art. und Vena spermatica,
b. über der Teilungsstelle der Arteria iliaca comm.,
c. unter dem Ductus deferens,

diese Gebilde kreuzend, zum Blasengrund, durchbricht die Blasenwand in schräger Richtung.

Die Wandung besitzt

1. eine Mucosa mit geschichtetem Übergangsepithel,
2. eine Submucosa mit wenigen Drüsen,
3. eine starke, meist längsverlaufende Muscularis mit glatten Muskelzellen, und
4. eine bindegewebige Adventitia.

§ 7. Harnblase, Vesica urinaria, stellt einen rundlichen oder ovalen Sack dar; in ihr sammelt sich der aus den Ureteren abtropfende Harn. Man unterscheidet

a. Fundus, nach hinten und abwärts gelegener Teil,
b. Corpus,
c. Vertex, dieser ragt bei mäßiger Füllung über die Symphyse nicht hinaus; er setzt sich nach oben in das Lig. vesico-umbilicale medium fort. Dieses ist der obliterierte Urachus.

Der vordere untere Teil des Blasenkörpers setzt sich durch das Orificium vesicae in die Urethra fort.

Die **Schleimhaut,** Mucosa, der Blase ist durch lockere Submucosa mit der Muscularis verbunden, und zeigt bei Kontraktionen der Blase starke Faltenbildung. Die beiden Ureterenmündungen und der Schlitz des Orificiums stellen sich als Ecken eines vorgewulsteten Dreiecks mit glatter Mucosa dar; dieses Dreieck heißt Trigonum vesicae.

Histologisches: Das Epithel der Blase ist ein mehrschichtiges kubisches Epithel, das bei stärkerer Füllung der Blase mehr abgeplattet erscheint („Übergangsepithel").

Die **Muskelwand,** Muscularis, besteht aus vielen Lagen von Zügen glatter Muskelzellen.

a. Die Züge verlaufen in der Längsrichtung und greifen auch auf die Ureteren und Lig. vesico-umbilicale medium über; diese Längsmuskulatur faßt man als M. detrusor vesicae zusammen.
b. Circulär sind die tieferen Schichten in der Nähe des Orificiums geordnet, den M. sphincter vesicae bildend.

Rückstauung des Harns in die Ureteren wird verhindert durch ihre schräge Einmündung in die Blase und durch den Druck, den einerseits die Muskulatur der Blasenwand, andrerseits der Blaseninhalt auf die Teile der Ureteren ausübt, die in der Blasenwand verlaufen.

Das **Peritoneum** senkt sich

1. beim Manne, vom Rectum kommend, zur Excavatio recto-vesicalis,

2. beim Weibe, vom Uterus kommend, zur Excavatio vesico-uterina ein,

steigt oberhalb des Fundus vesicae an der hinteren Blasenwand in die Höhe, überkleidet den Scheitel und geht auf die vordere Bauchwand über, die Ligg. vesico-umbilicalia überkleidend. Der Blasengrund entbehrt des Peritonealüberzuges.

Innervation:

1. Plexus hypogastricus Sympathici,
2. Spinale Nerven aus dem Plexus sacralis.

§ 8. Die **Harnröhre, Urethra.** Die Blasenwand setzt sich beim Weibe in die Harnröhrenwand fort; reiche, venöse Blutgefäßnetze verleihen der Schleimhaut fast cavernöse Struktur, die durch das kontraktile Balkenwerk noch deutlicher zutage tritt.

Die Schleimhaut besitzt feine Längsfalten und in der Nähe der Mündung lacunäre Buchten. Zwei gegen die Mündung konvergierende Längswülste zeigen daselbst eine feine Öffnung, die in einen blinden Kanal (Urethralgang) führt. (Vielleicht Reste des Urnieren- oder „Gartner"schen Gangs.)

Histologisch zeigt die Schleimhaut kleine Schleimdrüsen; sie ist mit geschichtetem Cylinderepithel ausgekleidet.

Die Muskulatur besteht

1. aus inneren circulär und äußeren längs verlaufenden, glatten Muskeln;
2. auf diese aufgelagert eine Schicht quergestreifter Muskulatur, deren Ringfasern einen äußeren Schließmuskel bilden.

Die Urethra mündet in den Sinus uro-genitalis s. Vestibulum vaginae.

Ontogenie: Die Harnblase entwickelt sich nur zum geringsten Teile aus der Allantois, sie entsteht in der Hauptsache aus einem Teil der Kloake, und zwar geht ihr Epithel aus dem Entoderm hervor.

§ 9. Die **Geschlechtsorgane.** Sie sind im frühen Embryonalzustand indifferent. Das wichtigste Organ des Geschlechtsapparates ist die **Keimdrüse;** diese verbindet sich mit Teilen der Urniere, die die **Ausführungsgänge** liefern. Die Ausführungsgänge führen in den Sinus urogenitalis, an welchen sich die **Begattungsorgane** (äußere Geschlechtsorgane) anschließen. Die Geschlechtsorgane teilt man demnach ein in:

A. innere Geschlechtsorgane:
   1. Keimdrüse,
   2. Ausführwege,

B. äußere Geschlechtsorgane oder Begattungsorgane.

Innere Geschlechtsorgane.

§ 10. Embryologie des indifferenten Zustandes. Der Differenzierung der Geschlechtsorgane in weibliche oder männliche geht ein indifferenter Zustand voraus. Der indifferente Geschlechtsapparat geht aus dem Coelomepithel hervor, und zwar auf der die Urniere überkleidenden Fläche.

1. Medial von der Urniere bildet sich durch Wucherung des Coelomepithels eine Längsleiste, die Keimfalte.
2. Hieraus entsteht die Anlage der Keimdrüse mit ihrem Keimepithel.
3. Von den Urnierenkanälchen wachsen Stränge in die Keimdrüse.
4. Die Keimfalte erstreckt sich ober- und unterhalb der Keimdrüse und tritt als Keimdrüsenband zum Urnierengang; vom unteren Teile der Urniere aus verläuft zur Inguinalgegend das sogen. Leitband, Gubernaculum Hunteri.
5. In den proximalen Teil der Urniere senkt sich eine trichterförmige Vertiefung, die zum Kanale auswächst und mit dem Urnierengang zum Sinus uro-

genitalis verläuft. Dieser Kanal heißt der **Müller**sche **Gang.**

6. Die beiden Müllerschen Gänge und die beiden Urnierengänge werden zusammen als der Genitalstrang bezeichnet.
7. In diesem Genitalstrange verschmelzen die Müllerschen Gänge zum Sinus genitalis, der zwischen den Urnierengängen in die Kloake mündet;
8. von der Kloake schnürt sich der Sinus uro-genitalis ab. (Vergl. äußere Geschlechtsorgane.)

§ 11. Die **männlichen** Geschlechtsorgane zerfallen in:

1. Hoden (Testis, Testiculus, Didymis),
2. Nebenhoden (Epididymis),
3. Rudimentär-Organe,
4. Samenleiter (Ductus deferens).

§ 12. Die **Differenzierung** der **männlichen** Geschlechtsorgane:

1. Das Keimepithel wuchert in das darundergelegene Bindegewebe und wird von einer bindegewebigen Hülle umwachsen, es bildet sich der **Hoden;** dieser hängt durch eine Bauchfellfalte (Mesorchium) mit der Urniere zusammen.
2. Der Müllersche Gang erliegt in seiner Mitte einer Rückbildung. Sein oberes Ende wird zur ungestielten Hydatide (§ 16 a), sein unteres zum Uterus masculinus.
3. Die oberen Kanälchen der Urniere setzen sich mit dem Hoden in Verbindung und liefern seine Ausführungsgänge (Nebenhoden), die unteren Kanälchen obliterieren. Der Urnierengang wird zum Ductus deferens.

§ 13. Der **Hoden,** Testis, ist ein ovaler, seitlich zusammengedrückter Körper.

a) Das Gerüst des Hodens.

Die Oberfläche des Hodens besteht aus einer derben, glatten Faserhaut, Tunica albuginea.

Die Tunica albuginea steht mit dem Innern des Hodens in Zusammenhang und erstreckt sich bis zu der Stelle, wo anfänglich das Mesorchium ansetzte. An dieser Stelle liegt der Hoden-Hilus, in dem das Mediastinum testis liegt.

Die Substanz des Hodens ist durch feine bindegewebige Blätter, Septula, in kleine Kegel geteilt, deren Spitzen am Mediastinum testis liegen.

Die Septula befestigen sich an der Tunica albuginea durch feine Faserstränge, in die sie sich auflösen. Am Mediastinum testis bilden sie ein Balkenwerk und so dessen Grundlage.

b) Der Drüsenapparat.

Jedes von den Fächern, die durch die Septula getrennt sind, enthält ein Hodenläppchen (Lobulus), in dem je ein vielfach gewundenes Samenkanälchen, **Tubulus seminifer contortus,** liegt. Ihre Zahl beträgt über 100.

Diese Kanälchen kommunizieren miteinander in der Nähe der Tunica albuginea.

Jedes Läppchen läßt ein gerades Kanälchen, Tubulus rectus, hervorgehen. Die Tubuli recti treten zum Mediastinum testis und bilden innerhalb desselben das Rete testis.

Aus diesem treten etwa 10—20 Kanäle, die Ductuli efferentes, zum Nebenhoden.

So stellt der Hoden eine verästelte, tubulöse Drüse dar. Lockeres, Blutgefäße führendes Bindegewebe hält die Samenkanälchen zusammen und bildet auch unter der Albuginea ein feines Häutchen.

Histologisches:

a. Die Tubuli contorti (Dicke 140—150 μ) besitzen ein kleines Lumen und eine dicke, vielschichtige Wandung, bestehend aus:
   1. einer Lage Bindegewebe,
   2. einer Membrana propria und
   3. dem **geschichteten Keimepithel.**

b. die Tubuli recti (Dicke 30—40 μ). Ihre Wandung besteht aus:
   1. einer Membrana propria,
   2. einschichtigem Cylinderepithel (wie alle Ausführgänge des Hodens).

c. Die Auskleidung des Rete testis ist einschichtiges kubisches oder plattes Epithel.

d. Die Ductuli efferentes haben ein Epithel, in dem 2 Arten von Zellen abwechseln: hohe Flimmerzellen und niedrige Elemente ohne Flimmerbesatz.

Das interstitielle Gewebe des Hodens besitzt zahlreiche eigentümliche, platte Zwischenzellen, die in Gruppensträngen angeordnet sind; ihre Bedeutung ist nicht sicher bekannt.

Die **Blutversorgung** des Hodens geschieht durch die Art. spermatica interna. Die reichlichen Venen des Hodens, Nebenhodens und Samenstrangs bilden ein starkes Geflecht im Scrotum, den **Plexus pampiniformis.**

§ 14. Die **Spermatogenese** beginnt mit der Pubertät und findet nur in den Tubuli contorti statt.

Das Epithel der Tubuli contorti besteht

a. aus eigentlichen Drüsenzellen,

b. aus sogen. Stützzellen, Sertolischen Zellen, Fußzellen; diese sitzen der Membrana propria auf und enden mit Protoplasma-Ausläufern gegen das Innere.

Die Drüsenzellen wandeln sich allmählich in Spermatozoen um.

I. Stadium der Vermehrung. Die am meisten

peripheren Zellen — Spermatogonien — vermehren sich durch mitotische Teilung.

II. Stadium der Wachstumsperiode. Die Spermatogonien wachsen und rücken in die zweite Reihe als Spermatocyten 1. Ordnung.

III. Stadium der heterotypischen Reifungsteilung. Die Spermatocyten 1. Ordnung bilden durch eine mitotische Teilung die Spermatocyten 2. Ordnung.

IV. Stadium der homöotypischen Reifeteilung. Die Spermatocyten 2. Ordnung werden durch mitotische Teilung unter Reduktion ihrer Chromosomen zu den sogen. Spermatiden. Diese gruppieren sich um den Ausläufer einer Sertolischen Zelle, mit der sie den sogen. Spermatoblasten bilden.

V. Stadium. Die Spermatide wandelt sich zum Spermatozoon um, indem ihr Kern zum Kopf, ihr proximales Zentralkörperchen zum vorderen Teil des Halses, ihr distales zum hinteren und zur Schlußscheibe, ihr Protoplasma zum Schwanz des Spermatozoons wird.

Die Länge des Spermatozoons beträgt etwa 0,05 bis 0,06 mm, die Schnelligkeit des Spermatozoons etwa 1,5 mm pro Minute.

§ 15. Der **Nebenhoden, Epididymis,** ist ein längliches Organ, das der oberen und hinteren Fläche des Hodens aufliegt; das dickere, obere Ende heißt Caput, das untere, dünnere Cauda.

Der Kopf des Nebenhodens besteht aus 10—20 Läppchen, Lobuli epididymidis, die aus gewundenen Kanälchen bestehen. In jeden Lobulus tritt ein Ductulus efferens testis. Die gewundenen Kanälchen des Nebenhodens vereinigen sich nach dem Schwanze hin zu stärkeren Kanälchen, die schließlich in den Ductus epididymidis übergehen.

Der Nebenhoden geht aus der Urniere hervor.

Histologisches: Die Kanälchen des Nebenhodens sind von einschichtigem cylindrischem Flimmerepithel ausgekleidet. Der Ductus epididymidis von mehrschichtigem Flimmerepithel.

§ 16. Rudimentäre Organe am Hoden und Nebenhoden sind

a. die ungestielte Morgagnische Hydatide, sitzt meist dem Hoden auf, ist ein lappiges, Flimmerepithel tragendes Gebilde, geht aus dem oberen Ende des Müllerschen Ganges hervor und entspricht der abdominalen Tubenöffnung des Weibes,

b. die gestielte Hydatide ist ein mit Flüssigkeit gefülltes Bläschen, das auf dem Kopfe des Nebenhodens sitzt (ein Rest der Urniere),

c. Vas aberrans, ein in die Cauda der Epididymis endender, blinder Schlauch (Rest eines Urnierenkanälchens),

d. die Paradidymis (Giraldèssches Organ) ist ein verschieden gestaltetes, plattes Organ, das sich aus rudimentären Urnierenkanälchen zusammensetzt.

§ 17. Der **Samenleiter, Ductus deferens,** die Fortsetzung des Duct. epidid., tritt hinter dem Hoden und Nebenhoden unter vielen Windungen empor, dann verdickt sich seine Wandung stark; er tritt nun in den Samenstrang, Funiculus spermaticus, ein, durchsetzt mit diesem den Leistenkanal (vergl. S. 382), verläßt am inneren Leistenring den Samenstrang, begibt sich in das kleine Becken, und tritt über dem Ureter hinweg zum Blasengrund, wo er sich in die Prostata einsenkt.

Vor dieser Mündung in die Prostata zeigt der Samenleiter eine Erweiterung seines Lumens, die sogen. Ampulle. Die Innenfläche der Ampulle besitzt unregelmäßige, netzförmige Vorsprünge der Schleimhaut.

Der Samenleiter geht aus dem Urnierengang hervor.

Länge des Samenleiters: 30—40 cm.

Histologisches:

1. Die Mucosa besitzt anfangs geschichtetes Flimmerepithel, im weiteren Verlaufe einschichtiges Cylinderepithel.
2. Die Submucosa hat eine innere Lage zirkulärer und eine äußere Lage längs verlaufender glatter Muskelbündel.
3. Die bindegewebige Adventitia erhält längs verlaufende glatte Muskelzellen.

Die Ampulle besitzt verzweigte, tubulöse Drüsen.

§ 18. Das **Samenbläschen, Vesicula seminalis,** stellt ein 4—6 cm langes, dem Blasengrunde anliegendes Organ von länglicher Form dar. Sein Inneres besteht aus einem weiten, unregelmäßig gebuchteten Schlauch, in dessen Schleimhaut reichlich Drüsen eingelagert sind.

Die Sekrete der Drüsen von Ampulle und von Samenbläschen werden dem Sperma beigemischt.

Die Samenbläschen münden kurz vor der Prostata in den Ductus deferens.

Der letzte, 1 cm lange Abschnitt des Samenleiters (nach der Einmündung der Samenblase) endet als **Ductus ejaculatorius** im Sinus uro-genitalis (vergl. diesen).

Der Ductus ejaculatorius ist etwa 0,5 mm weit, er besitzt einschichtiges Cylinderepithel.

§ 19. Die Hüllen des Hodens und des Samenstranges lassen sich nur verstehen nach Betrachtung des **Descendus testiculorum,** d. h. des Herabrückens des Hodens aus der Lendenregion ins Becken.

Neben dem bleibenden Descensus kommt der periodische Descensus im Tierreich vor (bei Nagern, Chiropteren u. a.).

Die Hoden legen sich in der Lendengegend zu beiden Seiten der Wirbelsäule an. Von dem Urnierenteil, der zur Cauda des Nebenhodens wird, verläuft ein bindegewebiger Strang, der auch glatte Muskelzellen enthält, zur Leistengegend. Dieses sogen. Leitband, Gubernaculum Hunteri, bleibt im Wachstum

zurück, so daß die hintere Körperwand gewissermaßen am Hoden vorbeiwächst. So liegt am Ende des 6. und Anfang des 7. Embryonalmonats der Hoden in der Nähe des Beckens. Dann tritt der Hoden durch die Beckenwand in den Hodensack, ein Anhangsgebilde der Bauchhöhle, in das sich das Peritoneum als Processus vaginalis eingestülpt hat. Der Processus vaginalis obliteriert zum Lig. vaginale; er kann jedoch offen bleiben und so eine Bruchpforte darstellen.

Auf den Descensus zurückzuführen ist der bleibende, hohe Ursprung der Art. und Vena spermatica interna.

Die **Hüllen des Hodens** entsprechen den Schichten der Bauchwand.

Bauchwand	Hüllen des Hodens	Bemerkungen
Integument	Scrotum mit Tunica dartos	vergl äußere Geschlechtsapparate
Fascia superficialis abdominis	Fascia cremasterica s. Coopersche Fasci	die Aponeurose d. M. obl. ext. liefert keinen Teil der Hodenhüllen, da der Hoden bzw. Samenstrang durch einen Schlitz in der Aponeurose (Annulus inguin. ext.) hindurchtritt.
M. obl. int. und transversus	M. cremaster	die Züge des Muskels umfassen den Samenstrang teils schleifenartig, teils enden sie an ihm selbst
Fascia transversa abdominis	Tunica vaginalis communis	die Fascie überkleidet auch die vom Hoden kommenden Gefäße als dünnes Blatt und ist am distalen Ende des Hodens am mächtigsten
Peritoneum	Tunica vaginalis propria	man unterscheidet ein viscerales und ein parietales Blatt.

Der **Samenstrang** besitzt der Natur der Sache nach dieselben Hüllen wie der Hoden.

Er enthält:

1. den Ductus deferens,
2. Arteria und Vena spermatica ext., int., deferentialis,
3. Lymphgefäße,
4. Nervi spermatici,
5. Lig. vaginale (obliterierten Processus vaginalis).

Das Venengeflecht des Samenstrangs bildet den Plexus pampiniformis.

§ 20. Die inneren **weiblichen** Geschlechtsorgane zerfallen in

1. Eierstock (Ovarium = Keimdrüse),
2. Eileiter (Oviduct, Tubae Fallopii, Salpingen) = keimleitende Wege,
3. Uterus (Gebärmutter, Fruchthalter) = keimbergendes bezw. ausstoßendes Organ,
4. Scheide (Vagina),
5. Rudimentäre Organe.

§ 21. Die **Differenzierung** der weiblichen Geschlechtsorgane.

1. Aus der indifferenten Keimdrüsenanlage geht der Eierstock hervor, in diesen entsendet die Urniere solide Zellstränge, „Markstrahlen".
2. Der Müllersche Gang bildet sich, ohne in direkte Verbindung mit dem Eierstock zu treten, zu dessen Ausführgang aus:

Sein paariger Teil (mit dem Ostium abdominale) wird zum Eileiter, sein unpaarer Teil (vergl. § 10) wird

a. im oberen Abschnitt starkwandig und bildet sich zum Uterus um,
b. im unteren Abschnitt zu einem längeren Kanal, der Vagina.

§ 22. Descensus ovariorum:

1. Die Ovarien treten im dritten Embryonalmonat in das große Becken.
2. Das Leitband sondert sich in drei Teile:
   a. der oberste Abschnitt wird zu einem glatten Muskelstrang zwischen Ovarium und Parovarium (vergl. S. 220),
   b. der mittlere Abschnitt wird zum Ligamentum ovarii proprium,
   c. der untere Abschnitt zu dem Ligamentum rotundum unteri, dem runden Mutterbande.
3. Die Ovarien steigen im neunten Monat in das kleine Becken.

Auch beim Weibe kann sich das Peritoneum in den Leistenkanal ausstülpen (Diverticulum Nuckii).

§ 23. Eierstock, Ovarium. Der Eierstock ist ein ovaler, seitlich abgeplatteter Körper. Er ist mit der Längsachse sagittal gestellt und liegt in der Höhe der Linea terminalis gegenüber der Articulatio sacroiliaca. Seine Vorderfläche ist am Lig. latum befestigt, seine Hinterfläche ragt frei in die Bauchhöhle und ist vom Peritoneum überkleidet. Dieses fehlt am Hilus, in den die Blutgefäße eintreten, und ist an der übrigen Oberfläche zu dem **Keimepithel** modifiziert; dieses besteht aus Cylinderzellen.

Die Substanz des Ovariums teilt sich in Rinden- und Hilusschicht; für beide Teile bildet Bindegewebe die Grundlage (Stroma ovarii); in der Rindensubstanz liegen die Follikel; aus diesen gehen die Eier hervor.

Die Blutversorgung ist sehr reichlich.

§ 24. Die **Ausbildung** und **Reifung des Eies:**

I. Die Keimepithelzellen vermehren sich, und einige differenzieren sich zu größeren protoplasmareichen Zellen: Primordialeier oder Ureier.

II. Mit diesen wuchern Zellen ins Stroma, solide Stränge (Pflügersche Schläuche).

III. Die Pflügerschen Schläuche werden durch Bindegewebe in Zellenkomplexe zerlegt, Primärfollikel, Folliculus oophorus primarius.

IV. Jeder Primärfollikel enthält ein Ei, um das die übrigen Zellen, die sich karyokinetisch vermehren, in mehreren Schichten lagern. Das Ei wächst ebenfalls und umgibt sich mit einer feinen Membran, Zona pellucida.

V. Das Ei nimmt reichliche Nahrungsstoffe auf, die dann das Deutoplasma bilden; Protoplasma und Deutoplasma bilden zusammen den Dotter (Bildungs- und Nahrungsdotter). Der Kern ist exzentrisch gelagert und erhält durch seine deutliche Kernmembran das Aussehen eines Bläschens: daher Keimbläschen, Vesicula germinativa genannt. Das Kernkörperchen heißt Keimfleck, Macula germinativa.

VI. Der Follikel füllt sich mit seröser Flüssigkeit, Liquor folliculi, teils durch Transsudation, teils durch Auflösung von Follikelzellen. So entsteht das Antrum folliculi an einer der Oberfläche des Ovars nahe gelegenen Seite; das Ei wird an die Peripherie gedrängt.

VII. Das Ei wird befruchtungsfähig durch das Abstoßen zweier Polzellen (Reduktion der Chromosomenzahl).

VIII. Der **Follikel (Graf**scher **Follikel)** besteht nunmehr:

1. aus einer äußeren, bindegewebigen Hülle, Theca folliculi,
2. aus den ihr ansitzenden Follikelzellen, Membrana granulosa,
3. aus dem Liquor folliculi,
4. aus dem **Ei,** das, von Follikelzellen eng um-

geben, eine Vorwölbung im Follikel bedingt, den sogen. Cumulus oviger.

Durchmesser des reifen Follikels: 1 cm.

IX. Der reifen Follikel springt unter Bluterguß, das Ei wird in die Bauchhöhle gestoßen. Die Lücke wird von Blut ausgefüllt, dieses gerinnt und wandelt sich unter Einwucherung von Gewebe zum **Corpus luteum** um [man unterscheidet wahre (nach Befruchtung des Eies) und falsche].

§ 25. Die **Eileiter** (Oviducte, Salpinges, Tubae Fallopii) sind etwa 8—15 cm lange, aus Muskulatur und Schleimhaut bestehende Röhren. Sie beginnen mit dem trichterförmigen Ostium abdominale, dessen freier Rand gezackt ist und die sogen. Fimbriae bildet; von diesen liegt eine dem Lig. latum an und reicht bis zum Ovarium: Fimbria ovarica. Die Eileiter haben dann ein weites Lumen, Ampulle, gehen darauf in den Isthmus über, um mit feiner Öffnung, Ostium uterinum, in den Uterus zu münden.

Die Muskulatur ist glatt. Unter dem Peritonealüberzuge liegt die Längsfaserschicht (an der Ampulle schwach entwickelt), dann folgt die kräftigere zirkuläre Schicht.

Die Schleimhaut hat eine Längsschicht von glatten Muskelfasern. Das Epithel besteht aus einschichtigem cylindrischem Flimmerepithel.

Einer der Fimbrien sitzt nicht selten ein gestieltes Bläschen, die Morgagnische Hydatide, auf.

§ 26. Die **Gebärmutter** (Uterus) besteht aus einem zu den Eileitermündungen hin verbreiterten Teile, Corpus, und einem schmäleren distalen, Cervix.

Der Körper wölbt sich proximal am Fundus ein wenig vor.

Die Vorderseite (vesikale) ist schwach, die hintere (rektale) stärker gewölbt.

Der Hals, Cervix, setzt sich in die Scheide fort, in die seine Portio vaginalis uteri mit zwei Lippen vorragt; diese bilden das Orificium externum, den äußeren Muttermund.

Die vordere Lippe ragt tiefer als die hintere, ist aber weniger scharf gegen die Scheide abgegrenzt.

Das Lumen des Uterus ist sehr eng; man unterscheidet das Cavum uteri vom Canalis cervicalis; die verengte Übergangsstelle beider bildet den inneren Muttermund, Orificium uteri internum. Das Cavum uteri ist dreieckig, die Spitze nach unten.

Die **Muskelwand,** das **Myometrium,** besteht aus glatter Muskulatur; an der Cervix laufen die Züge schräg, um am Orif. externum einen Schließmuskel zu bilden. Die Vorder- und Hinterfläche besitzen eine dünne Längsmuskulatur.

Die **Schleimhaut,** das **Endometrium,** besitzt einschichtiges Flimmerepithel.

a. Sie ist im Corpus glatt und sammetartig aussehend, von zahlreichen, schlauchförmigen Drüsen durchsetzt. Diese Drüsen zeigen Gabelungen, gewundenen Verlauf und unregelmäßge Buchtungen; sie sind mit cylindrischem Wimperepithel ausgekleidet.

b. Sie besitzt in der Cervix an der Vorder- und Hinterfläche je eine Doppelreihe von Falten, Plicae palmatae. Die Drüsen sind kürzer. Auf den Lippen zeigt sich schon der Charakter der Vaginalschleimhaut (geschichtetes Plattenepithel).

Maße: Länge: 74—81 mm, Breite: 34—45 mm, Dicke: 18—27 mm.

Die abweichenden Formen des Uterus (Uterus bicornis usw.) erklären sich aus seiner Ontogenie.

Die **Peritonealbekleidung** des Uterus bildet ein Mesometrium, das den Uterus-Körper und die Oviducte überkleidet, **Lig. latum.** Derjenige Teil des Peri-

toneums, welcher den Uterus selbst bekleidet und mit demselben unzertrennlich verbunden ist, heißt **Perimetrium,** das Gewebe zwischen den beiden Blättern des Lig. latum heißt **Parametrium.** In das Lig. latum erscheinen eingelagert das Lig. ovarii proprium, das vom Ovarium zum Uterus verläuft, und das Lig. rotundum; dieses geht von der Vereinigungsstelle von Oviduct und Uterus aus, durchsetzt den Leistenkanal und endet in den Labia majora (S. 225). Von der hinteren Beckenwand zieht eine Peritonealduplikatur als Lig. ovariopelvicum zum Ovarium.

Vor und hinter dem Uterus bildet das Peritoneum eine tiefe Tasche (vorne nicht so tief wie hinten) die Excavatio vesico-uterina und die Excavatio recto-uterina s. die Douglassche Tasche.

Die Lage des Uterus ist im allgemeinen median und mit dem Fundus nach vorne vertiert: „die schwebende Anteversioflexio."

§ 27. Die **Scheide** ist eine von vorn nach hinten abgeplatteter Kanal, in den die Labia uteri hineinragen; über die hintere Lippe ragt die Scheidenschleimhaut weit hinauf und bildet den Fornix vaginae. Das in den Sinus uro-genitalis (Vestibulum vaginae) mündende Ende zeigt eine Schleimhautfalte, Hymen, Scheidenklappe, die, meist beim ersten Coïtus zerstört, warzige Narben, Carunculae, hinterläßt. Die Wand des Hymens besteht aus derber Fascie und Zügen glatter Muskelzellen.

Die Schleimhautauskleidung der Scheide zeigt warzige Erhebungen und quere Vorsprünge, Columnae rugarum. Drüsen fehlen, doch sind die Papillen stark entwickelt. Sie ist mit geschichtetem Plattenepithel ausgekleidet.

Die Blutversorgung des Genitalkanals geschieht von der Art. iliaca interna (hauptsächlich A. uterina) und Art. spermatica interna (ovaria) aus. Reichliches Venengeflecht umspinnt die Scheide.

§ 28. Rudimentäre Gebilde der inneren weiblichen Genitalien.

1. Zwischen Ovarium und Oviduct liegt ein Rest der Urniere als ein abgeplattetes Organ: Parovarium, Epoophoron oder Rosenmüllersches Organ (dem Kopf des Nebenhodens entsprechend).

Das Parovarium besteht aus blinden kleinen Kanälen, die sich nicht selten zu einem ebenfalls blinden Quergang vereinen (dem Gartnerschen Gange).

2. Der Gartnersche Gang (= Urnierengang) kann persistieren und mündet dann in den Sinus urogenitalis (Vestibulum vaginae).
3. Ein der Paradidymis entsprechender Rest der Urniere bildet auch beim Weibe medial vom Epoophoron ein Rudiment, das Paroophoron, das ein kleines gelbes Knötchen darstellt.

Alle Reste der Urniere haben einschichtiges Flimmerepithel.

§ 29. Die **Uterusschleimhaut** während der **Schwangerschaft.** Während die Muskulatur des Uterus unter stärkerer Durchblutung während der Schwangerschaft gewaltig sich entwickelt, gehen in der Schleimhaut weitgehende Veränderungen vor sich.

Aus der alten Annahme, das in den Uterus eintretende Ei treibe die Schleimhaut vor sich her, erklären sich die Bezeichnungen der **Deciduae.**

I. Der Uteruswand sitzt die Decidua vera auf. Das Ei bleibt in der Nähe des Fundus liegen und dringt durch das Epithel der Schleimhaut in die Tiefe. Aus dem so entstandenen Schleimhautüberzug bildet sich die Decidua capsularis.
II. Die Dicke der Decidua vera nimmt zu und ihre Drüsenöffnungen erweitern sich. Vom 3. Monat der Gravidität nimmt unter Wachsen der Frucht die Decidua vera an Dicke ab.
III. Decidua vera und capsularis verwachsen zu einem

dünnen Blatte, dessen Struktur an der Innenseite blättrig, im äußeren Teil spongiös ist.

IV. Decidua basalis nennen wir den Teil der Schleimhaut, der zwischen Frucht und Uteruswand liegt, von dem also die Wucherung der Decidua capsularis ausging. Nach Bildung des Chorion setzt sich dieses mittels seiner Zotten mit der Schleimhaut in Verbindung; die beste Ernährung erfolgt naturgemäß von der Basalis aus. Hier bilden sich also die Gefäße stärker aus, während sie sich in der Capsularis zurückbilden.

V. Die Zottenbäumchen des Chorion wachsen in die Basalis. So entsteht der **Mutterkuchen,** die **Placenta.**

Histologie der Placenta: wir teilen die Placenta in Placenta foetalis und uterina ein.

1. Die **Placenta foetalis** bildet sich auf dem Teil des Chorion, in dem die zwei Nabelarterien sich verästeln und der uterinwärts Zotten vorstülpt (daher Chorion frondosum). Das Epithel der Zotten ist doppelt. Es besteht aus einer sicher foetalen Zellage (Langhans), auf der noch eine kernreiche Protoplasmaschicht, Syncytium, liegt. Am Ende der Schwangerschaft findet man stellenweise statt beider Epithelien das sogen. kanalisierte Fibrin oder Hyalin. Zwischen den Zotten finden sich große Bluträume, die intervillösen Räume.
2. **Placenta uterina** bildet sich auf der Decidua basalis, die sich durch ihre Riesenzellen auszeichnet. Die Basalis entsendet bindegewebige Septa placentae, die nur am Rand der Placenta das Chorion erreichen, den subchorialen Schlußring bildend. Die Septa teilen die Zotten in Büschel ab: Cotyledonen. Die Blutgefäße treten von den Septis direkt in die intervillösen Räume, die als Kapillaren fungieren.

Äußere Geschlechtsorgane.

§ 30. Die **Entwicklung** der äußeren Geschlechtsteile geht ebenfalls aus einer indifferenten Anlage hervor. Die Kloake wird durch die Bildung des Dammes in den Sinus uro-genitalis und den After geteilt. An der Vorderseite des Sinus uro-genitalis befindet sich der **Geschlechtshöcker;** an dessen Unterseite wird eine Rinne von den beiden Geschlechtsfalten begrenzt. Die ganze Anlage wird von den Geschlechtswülsten umsäumt.

Es geht hervor aus	Beim Manne	Beim Weibe
dem Geschlechtshöcker	der Penis	Clitoris
den Geschlechtsfalten	Pars cavernosa urethrae	kleine Schamlippen
den Geschlechtswülsten	Scrotum	große Schamlippen

Die „Rinne" bleibt beim Weibe als Sinus uro-genitalis (Vestibulum vaginae) erhalten, beim Manne wird sie von der Pars cavernosa urethrae umwachsen.

Weitere Bildungen:

1. In der Schleimhaut des Sinus uro-genitalis bilden sich Drüsen,
2. der venöse Blutgefäßapparat formt die Corpora cavernosa,
3. die Muskeln des Afters bilden sich.

§ 31. Einteilung:

I. Männlicher Uro-genital-Kanal mit seinen Adnexa.
II. Weiblicher Uro-genital-Kanal mit seinen Adnexa.
III. Muskulatur des Uro-genital-Apparates und des Afters:

A. Muskeln des Afters,
B. Muskeln des Uro-genital-Kanals,
C. Quere Muskeln des Dammes.

IV. Fascien des Beckenausganges.

I. Der männliche Uro-genital-Kanal und seine Adnexa.

§ 32. Der männliche **Uro-genital-Kanal,** auch Urethra genannt, ist ein von der weiblichen Urethra völlig verschiedenes Gebilde, weil er der Ausleitungsweg für Urin und Geschlechtsprodukte gleichzeitig ist. Nach der Natur seiner Wandung zerfällt er in drei Abschnitte.

A. **Pars prostatica.** Die Wand dieses Abschnittes liegt in der Prostata, Vorsteherdrüse. Die Prostata hat hinten eine Einkerbung, in die sich die Ductus deferentes hineinsenken, um in die Ductus ejaculatorii überzugehen.

Die vordere Spitze des Trigonum vesicae setzt sich als feiner Wall in die Harnröhre hinein fort und bildet dann eine kleine Erhebung, den Samenhügel (Colliculus seminalis, Caput gallinaginis, Schnepfenkopf). Dieser trägt:

a. die beiden punktförmigen Mündungen der Ductus ejaculatorii,

b. eine mediane Tasche, Vesicula prostatica, Uterus masculinus; sie geht aus dem unteren Ende des Müllerschen Ganges hervor.

Zu beiden Seiten sind die Mündungen der Prostata.

Der Samenhügel entspricht der Hymenregion.

Die **Prostata** zerfällt in einen inneren drüsigen und einen äußeren muskulösen Abschnitt. Das an Bindegewebe reiche Organ umfaßt die Pars prostatica der Harnröhre ringförmig, doch ist der hintere Teil bedeutend stärker entwickelt als der vordere.

Histologisch besteht der drüsige Teil der Prostata aus 30—50 verästelten, tubulösen Drüsen.

Maße: Länge: 2—3½ cm, Breite: etwas mehr, Dicke: etwas weniger.

B. **Pars membranacea** ist 2—2,5 cm lang. Sie verläuft unter dem Schambogen durch das Diaphragma uro-genitale. Die äußere glatte Muskulatur ist zirkulär angeordnet.

C. **Pars cavernosa** ist 15—20 cm lang. In der Wandung ist es zur Ausbildung eines Schwellorgans gekommen: **Corpus cavernosum urethrae.**

Der Schwellkörper ist ursprünglich paarig angelegt und verschmilzt erst später zu einem unpaaren Organ. Er ragt mit seinem Anfangsteile, dem Bulbus, nach hinten noch über die Pars membranacea hinaus.

Die **Schleimhaut** besitzt in der Pars prostatica geschichtetes Plattenepithel, sonst geschichtetes Cylinderepithel. Sie hat feine Längsfalten. Elastische Fasern sind reichlich eingelagert. In der Eichel findet sich eine Ausbuchtung, die Fossa navicularis, mit geschichtetem Plattenepithel. Außer der Prostata sind an Drüsen wichtig:

a. Die Glandulae bulbo-urethrales, Cowperschen Drüsen, die hinter dem Bulbus liegen und in die Pars cavernosa münden; jederseits eine.

b. Zahlreiche kleine Drüsen, die teils in weiten Ausführgängen, Lacunae urethrales (Morgagni), münden.

§ 33. Am **Penis,** der Rute, unterscheidet man Wurzel, Schaft und Eichel (Glans penis); die letztere setzt sich durch den Sulcus coronarius ab; das Integument ist am Penis mit fettlosem Bindegewebe befestigt, bildet über der Glans eine Duplikatur, Praeputium; es bildet unter der Mündung der Urethra das Frenulum praeputii.

Der Penis besitzt zwei Schwellkörper, Corpora cavernosa penis (setzen an dem Os pubis an), die lateral und oberhalb der Harnröhre liegen.

Bau der Corpora cavernosa. Sie bestehen aus einer festen, bindegewebigen Tunica albuginea und einem Schwammgewebe aus Bindegewebsbalken, die von einfachem Plattendothel ausgekleidet und von venösem Blut ausgefüllt sind.

Das **Scrotum** (Hodensack) besitzt eine mittlere, bindegewebige Scheidewand, Septum scroti. Unter dem stark pigmentierten Integument liegt eine Schichte glatter Muskelfasern, Tunica dartos (vergl. S. 213).

Lage der Hoden im Scrotum: die Längsachsen konvergieren nach oben, die Querachsen nach hinten, die Dickenachsen nach vorn.

II. Weiblicher Uro-genital-Kanal.

§ 34. Der **Sinus uro-genitalis** (Scheidenvorhof, Vestibulum vaginae) wird von den Labia minora s. Nymphae seitlich umschlossen; am Grunde findet sich dorsal der Introitus vaginae, ventral davon die Harnröhrenöffnung.

Die **kleinen Schamlippen** gehen auf die Clitoris, den Kitzler, über, deren Frenulum und Praeputium sie bilden. Hinten sind die Labia minora oft durch eine Querfalte, das Frenulum labiorum, verbunden, die die ebenfalls variable Fossa navicularis umzieht.

Labia majora, die großen Schamlippen, sind große Hautwülste, die den Geschlechtsapparat decken; sie stehen durch die Commissura anterior et posterior miteinander in Verbindung.

Die **Schwellkörper** des Weibes entsprechen denen des Mannes:

a. Die Bulbi vestibuli, Vorhofzwiebeln, jederseits eine an den kleinen Schamlippen; sie entsprechen dem Corpus cavernosum urethra des Mannes, welches ja ursprünglich auch paarig ist.

b. Corpora cavernosa clitoridis, sind am Schambein befestigt; sie entsprechen den Corpora cavernosa penis.

Die **Schleimhaut** des Sinus uro-genitalis geht an den Labia minora in die äußere Haut über. Die Schleimdrüsen sind spärlich.

Unmittelbar vor dem Hymen münden die Bartholinischen Drüsen, Glandulae vestibulares, die den Glandulae bulbo-urethrales des Mannes entsprechen.

A. Muskeln.

Muskel	Ursprung	Insertion
1. M. sphincter ani externus	1. Steißbeinspitze 2. Cutis	die Züge des M. verflechten sich kreisförmig um den After
2. M. levator ani s. Diaphr. pelvis	von der Schamfuge, vom Arcus tendineus der Fascia obturatoria bis Spina ischiadica	vordere Portion in den vorigen M. und zur Prostata; hintere Portion zum Rektum

B. Muskeln des Uro-

1. M. urethralis a. beim Manne	1. eine hintere Raphe 2. Schambein	vorne: in den M. bulbo-cavernosus und M. transv. perinei prof. hinten: an die Prostata
b. beim Weibe		

III. Muskulatur des Uro-genital-Apparates und des Afters.

§ 35. Sie ist entstanden an dem Sphincter cloacae. Durch das Auseinandertreten von After und Sinus uro-genitalis tritt eine Differenzierung der Muskulatur ein; das zwischen beiden Öffnungen sich bildende Stück ist der **Damm, Perineum.** Man unterscheidet Muskeln des Afters, des Dammes und des Urogenitalkanals.

des Afters.

Innervation	Funktion	Bemerkungen
N. pudendus	schließt den Anus	der M. verbindet sich oft mit dem M. bulbo-cavernosus und dem M. levator ani. Er erreicht oft eine Breite von 3—5 cm
	hebt den After mit dem unteren Abschnitt des Rektums nach oben und vorne	hängt vielleicht genetisch mit dem M. coccygeus zusammen. Der Raum zwischen M. lev. ani und dem Os ischii heißt Fossa ischio-rectalis.

genital-Kanals.

N. pudendus	er ist ein Sphincter der Harnröhre und unterstützt den Sphincter vesicae.	er umgibt die Pars membranacea ringförmig

Muskel	Ursprung	Insertion
2. M. bulbo-cavernosus	Eine Raphe	beim Weibe: a. zum Bulbus vestibuli b. zur Clitoris beim Manne: a. zum Bulbus corporis cavernosi urethrae b. zum Penis
3. M. ischio-cavernosus	Sitzbein	Schwellkörper und Fascie des Penis resp. der Clitoris

C. Quere Muskeln des Dammes

M. transversus perinaei superficialis M. transv. perinaei prof. s. Diaphragma uro-gen.	mediale Sitzbeinfläche zwischen den beiden unteren Schambeinästen ausgespannt	in den Sphincter ani und bulbocavernosus

IV. Fascien des

a. **Fascien des Beckens:**

An der Linea terminalis geht die Fascia iliaca als Fascia obturatoria auf den M. obturat. int. über und bedeckt als Fasc. sup. bzw. inf. diaphragmatica pelvis die innere (obere) und äußere (untere) Fläche des M. levator ani.

b. **Fascien des Dammes:**

1. Die oberflächliche Dammfascie bedeckt die Wurzel des Penis (MM. bulbo-cavernosus, transversus perinaei, ischio-cavernosus) und setzt sich in die Tunica dartos des Scrotum fort.

Innervation	Funktion	Bemerkungen
N. pudendus	beim Weibe: Constrictor vestibuli (cunni)	
	beim Manne: bei der Erektion wirksam	er komprimiert beim Manne den Bulbus
	Schwellung der C. cavernosa	

(MM. transversi perinaei).

N. pudendus	unterstützt die Wirkung des Sphincter ani und des Bulbo-cavernosus	Zwischen dem vorderen Rande des Muskels u. d. Lig. arcuat. pelv. bleibt eine Lücke frei

Beckenausganges.

2. Die tiefe Dammfascie bedeckt als Fascia diaphragmatica uro-gen. sup. et inf. die beiden Flächen des M. transv. perin. prof. Die beiden Fascienblätter stehen am vorderen und hinteren Rande des Muskels miteinander in Verbindung und verschließen vorn als Lig. transversum pelv. die Lücke zwischen Muskel und Lig. arcuatum. Durch das Lig. transv. treten die Gefäße und Nerven des Penis bzw. der Clitoris hindurch.

VIII. Gefäßsystem, Angiologie.

Allgemeines.

§ 1. Das ganze Gefäßsystem ist mesenchymatöser Abkunft.

Es besteht aus Herz und Gefäßen, Blut und Lymphe.

Das **Herz** stellt eine Saug- und Druck-Pumpe dar und sorgt für die Bewegung des Blutes in den Gefäßen.

Die **Gefäße** werden in Arterien, d. h. das Blut vom Herzen wegführende, und in Venen, d. h. das Blut zum Herzen hin führende Gefäße eingeteilt.

Die Arterien führen meist sauerstoffreiches, oxydiertes helles (arterielles) Blut, die Venen dunkleres, kohlensäurereiches (venöses) Blut. Doch ist die Beschaffenheit des Blutes nicht maßgebend für die Bezeichnung der Gefäße; denn die Lungenvenen führen arterielles Blut, die Lungenarterien dagegen venöses Blut.

Die Wand der Arterien ist dick, elastisch und muskulös.

Die Wand der Venen ist dünner, besteht aus reichen elastischen Elementen und besitzt oft in das Lumen einragende Klappen.

Die Arterien lösen sich in Kapillaren auf, die sich wieder zu Venen sammeln.

So besitzt das Blut ein geschlossenes Gefäßsystem, nicht so die **Lymphe.** Diese hat zwei Quellen:

1. in den Lymphspalten der Gewebe (parenchymatöse Lymphe),
2. im Darm (Chylus).

Zusammensetzung des **Blutes**

Formbestandteile			Blutplasma		
rote, weiße Blutkörperchen		Blutplättchen	Serum		Fibrin
	Wasser, Eiweiß, Salze.				

Die roten Blutkörperchen, Erythrocyten, sind

1. oval, bikonvex, kernhaltig bei Fischen, Amphibien, Sauropsiden.
   Ausnahme: bei Cyclostomen rund.
2. rund, bikonkav, kernlos bei allen Mammalia.
   Ausnahme: bei Tylopoden (Kamele) oval.

Die weißen Blutkörperchen, Leukocyten, sind kernhaltig; man unterscheidet mononukleäre und polynukleäre Leukocyten. Näheres vgl. S. 264.

Blutbildungsstätten: rotes **Knochenmark,** Lymphdrüsen, Milz.

Lymphe = Blut — rote Blutkörperchen.
Chylus = Lymphe + Fettröpfchen.

§ 2. Entwicklung des Herzens.

1. Bei Selachiern und Amphibien schnürt sich ein Schlauch vom Kopfcoelom (also Mesoderm) ab; dieser bildet die Anlage des Endocards. Das Myocard und Pericard wird ebenfalls vom Mesoderm geliefert.
2. Bei Teleostiern, Sauropsiden und Mammalia wandern aus dem Kopfcoelom-epithel jederseits Zellen aus und bilden einen Herzschlauch; die beiderseitigen Schläuche vereinigen sich miteinander mit der Schließung des Kopfdarms. Die Anlage ist also ursprünglich doppelt, weil der Kopfdarm zur Zeit der ersten Herzanlage noch flach ausgebreitet und nicht geschlossen ist.

Der primäre Herzschlauch krümmt sich S-förmig, und zwar so, daß der venöse Teil (= Atrium) dorsal, der arterielle (= Ventriculus) ventral zu liegen kommt. Beide Teile kommunizieren durch den Ohrkanal, an dem sich Klappen ausbilden. Am venösen Teil stülpen sich die Herzohren aus, die den arteriellen umgreifen.

Am venösen Teil entsteht ferner durch Vereinigung der Körpervenen der Sinus venosus.

Am arteriellen Teil bildet sich der Conus arteriosus; hieran schließt sich der Anfang der arteriellen Gefäße, der Truncus arteriosus.

Dieses Stadium entspricht etwa dem definitiven Zustand bei den Kiemenatmern. Mit Ausbildung der Lungen entsteht ein doppelter Kreislauf, das Herz wird ein rechtes und linkes, der Truncus arteriosus in die Art. pulmonalis und die Aorta geteilt.

Im Vorhof sowohl, wie im Ventrikel bildet sich von der Rückwand aus in der Medianlinie des Schlauches eine Scheidewand, im Ventrikel etwas später als im Atrium (beim menschlichen Embryo im 2. Monat). Außen entsteht am Herzen der Sulcus interventricularis.

Durch die Scheidewände, die sich im primären Ohr-Kanal vereinigen, wird ein linkes und rechtes Atrium und ein linker und rechter Ventrikel gebildet. Im Septum atriorum befindet sich eine Oeffnung, das Foramen ovale, Valvula foraminis ovalis, welche ins linke Atrium ragt.

Sämtliche Klappen entstehen aus Endocardfalten.

Der Venensinus wird in das Lumen des Atrium aufgenommen, so daß nun die großen Venen (Vena cava sup., inf. und Vena coronaria) getrennt in den rechten Vorhof münden (Valvula venae cavae inf. s. Eustachii, Valvula sinus coronarii s. Thebesii).

In das linke Atrium münden nach Einbeziehung des gemeinsamen Lungenvenenstammes in die Vorhofswand gesondert die vier Venae pulmonales.

§ 3. Entwicklung des Arteriensystems. Die primitive Aorta verläuft vom Conus arteriosus cranialwärts und entsendet jederseits sechs Kiemenarterien, Vasa branchialia; diese vereinigen sich dorsalwärts vor dem Achsenskelett jederseits wieder zu einem Hauptstamm der dorsalen Aorta; beide Hauptstämme fließen dann wieder zur unpaaren Aorta zusammen, um sich zum caudalen Körperende zu begeben.

Von den sechs primären Kiemenbogenarterien, die bei Kiemenatmern ein Kapillarnetz bilden, obliterieren nacheinander die 1., 2. und 5., so daß drei restieren, die 3., 4. und 6.

I. Der dritte Arterienbogen wird jederseits zum Anfangsteil der Carotis interna.

II. Der **vierte** Arterienbogen wird rechts zum Anfangsstück der Subclavia; links zu einem Teil des Aortenbogens, von dem die linke Subclavia entspringt.

III. Der **sechste** Arterienbogen wird links zum Lig. Botalli (Ductus Botalli), während er rechts obliteriert.

Unter den zahlreichen Seitenästen der primitiven Aorten sind die zwischen dem Darmdrüsenblatt und dem visceralen Mesodermblatt gelegenen Arteriae omphalo-mesentericae die wichtigsten. Diese führen den größten Teil des Aortenbluts zum Gefäßhof (Vena terminalis = Abgrenzendes Gefäß gegen den Dotterhof), wo es den Dotterkreislauf durchmacht (die Arterien liegen oberflächlicher als die Venen). Dann sammelt es sich in die Venae vitellinae ant., post. und lat. (die rechte V. vit. post. ist größer als die linke, die sich zurückbildet); die Venae vitellinae vereinigen sich jederseits zur Vena omphalo-mesenterica.

Der **Dotterkreislauf** dient:

1. durch das Gefäßnetz an der Dotteroberfläche zur Atmung,
2. durch Aufnahme des verflüssigten Dottermaterials zur Ernährung des Embryos.

Zu dem Dotterkreislauf tritt bei höheren Wirbeltieren der Kreislauf der Eihäute:

Allantoiskreislauf bei den Sauropsiden (Atmung),

Placentarkreislauf bei den Säugern (Atmung und Ernährung).

§ 4. Venensystems-Entwicklung.

I. Urform. Alle Hauptvenenstämme entstehen paarig symmetrisch bis auf die untere Hohlvene.

Dorsal von den Schlundspalten ziehen die vorderen Cardial- (Jugular)venen (Venenblut des Kopfes) nach abwärts und vereinen sich mit den beiden hinteren Kardinalvenen in der Gegend des Herzens zu den sogen. **Cuvierschen Gängen** (den späteren oberen Hohlvenen).

Die hinteren Kardinalvenen bringen das Blut aus der unteren Körperhälfte und speziell aus den Urnieren. (Dieser Zustand persistiert bei den Fischen.)

Die Cuvierschen Gänge ziehen der Brustwand entlang ventralwärts; hier fließen sie im Septum transversum (Sammelort für alle Hauptvenenstämme des Herzens) mit den paarigen Dotter- und Nabelvenen zum Sinus venosus (vergl. S. 232) zusammen. Etwas später entsteht als kleines, unpaares Gefäß die **untere Hohlvene,** die ebenfalls in den Sinus venosus mündet.

II. Bleibendes Verhalten beim Menschen.

1. Der Venensinus wird in den rechten Vorhof aufgenommen; die großen Venen münden dann isoliert und direkt in diesen.

2. Die Cuvierschen Gänge heben die sogen. Pleuroperikardialfalte vom Septum transversum aus empor. Von ihren Zuflüssen gewinnen die Jugularvenen die Oberhand [stärkere Entwicklung des Oberkörpers und der Extremitäten (Vv. subclaviae); Benachteiligung der hinteren Kardinalvv. zugunsten der Cava inf.] und bilden schließlich die paarige Cava superior. Die linke obere Hohlvene nimmt die Kranzvenen auf, wird beim Menschen teilweise zurückgebildet unter Bildung einer Anastomose mit der rechten, die entsprechend stärker wird. Ein Stück der linken erhält sich als Sinus coronarius cordis).

Schema.

I. Stadium: Vv. cardinales

Vv. iliacae ext. — Vv. iliacae int.

Vv. femorales.

Später: Verbindung der Cava inf. mit den Vv. cardinales post. und Überwiegen dieser Anastomosen gegenüber den oberen Enden der Vv. cardinales. (Dieser Zustand kann als Hemmungsmißbildung erhalten bleiben).

Schema.

II. Stadium: V. cava inf.

V. cardinalis dextra (wird caudaler Teil der Cava inf.)

V. iliaca comm. dextra — V. iliaca comm. sinistra (enthält eine Anastomose des unteren Teiles der Vena cardinalis sin. mit der V. cardinalis dextra).

Es obliteriert also: der Teil der Cardinalis sin. zwischen Nierenvenen und der späteren Iliaca communis. Die Brustteile der Cardinales werden links zur V. hemiazygos, rechts zur V. azygos.

§ 5. Leberkreislauf. — Entwicklung.

Zuerst Versorgung der Leber durch die Dottervenen (Venae omphalo-mesentericae), später durch die Nabelvenen (besonders die linke), schließlich durch die Darmvenen (V. portarum).

Dann Bildung einer direkten Verbindung zwischen linker Nabelvene und unterer Hohlvene: Ductus venosus Arantii. Die rechte Nabelvene verkümmert zu einer Bauchdeckenvene.

Die **Vena portarum** entsteht als unpaares Gefäß aus den primitiven Dottervenen; ihr Blut kommt anfangs aus den Dottergefäßen und (durch die V. mesenterica) aus dem Darm, später nur aus dem Darm und den Abdominalorganen.

§ 6. Foetaler Kreislauf kurz vor der Geburt.

Verfolgen wir den Blutstrom von da, wo er (sauerstoffreich) in den foetalen Körper durch die Nabelvene eintritt! Die Nabelvene gabelt sich in zwei Äste, deren einer, der Ductus venosus, direkt in die untere Hohlvene einmündet, deren anderer sich mit der Vena portarum vereinigt. Sein Blut durchströmt die Leber und fließt dann durch die Venae hepaticae ebenfalls in die Vena cava inf., die also das ganze Nabelvenenblut dem rechten Atrium zuführt. Von hier gelangt es z. T. durch das Foramen ovale in das linke Atrium und in den linken Ventrikel, durch die Aorta und die Arterien zu allen Teilen des Körpers. Die Vena cava inf. enthält also arterielles (allerdings nirgends rein arterielles!) Blut; die Vena cava sup. hingegen rein venöses, das sie vom Kopf und den oberen Extremitäten gesammelt hat. Sie führt ihr Blut in das rechte Atrium, von hier gelangt es gemischt mit einer geringen Menge besseren Blutes aus der Cava inf. in den rechten Ventrikel, der es in die Art. pulmonalis stößt. Jedoch nur ein geringer Teil dieses Blutes gelangt in die Lungen, der bei weitem größte fließt durch den Ductus arteriosus Botalli aus der Art. pulmonalis in die Aorta.

Der Weg zur Placenta führt jederseits durch die Art. iliaca interna, die die **Art. umbilicalis** abgibt. Diese verläuft zur Seite der Blase unter der vorderen Bauchwand zum Nabel. Es gibt eine Vena umbilicalis und zwei Artt. umbilicales. Das mit dem besten Blut versorgte Organ ist im Foetus die Leber, das schlechtest versorgte die Lunge.

Nach der Geburt.

1. Die Lungen treten in Funktion.
2. Der Blutdruck steigt im linken Herzen, die Klappe des Foramens ovale schließt sich daher.
3. Der Ductus arteriosus Botalli obliteriert zum Lig. Botalli.
4. Die Nabelvene wird zum Lig. teres hepatis, die Nabelarterien zu den Ligg. vesico-umbilicalia lateralia.

§ 7. Histologische Struktur der Gefäße. Allen Gefäßen ist ein Endothel gemeinsam, das aus einer einfachen Lage platter Endothelzellen besteht: **Intima.**

I. Blutgefäße.

A. **Arterien:**

a. **Intima:** spindelförmige Endothelzellen, Bindegewebe mit elastischen Fasernetzen.

b. **Media:** glatte zirkuläre Muskelfasern; nimmt von den kleinsten Arterien bis zu den mittleren zu (sehr kontraktile Wandung) und wird mehrschichtig; zwischen den einzelnen Schichten Bindegewebe und elastische Fasern. In der Media der großen Gefäße überwiegt das elastische Gewebe (sehr elastische Wandung), im Anfang der Aorta und der Arteria pulmonalis finden sich keine Muskelzellen mehr; das elastische Gewebe bildet die sog. Membrana fenestrata. Zwischen Intima und Media liegt die Membrana elastica interna.

c. **Adventitia:** kleine Arterien: rein bindegewebig; größere Arterien: mehr elastische Elemente; große Arterien: auch Längszüge glatter Muskelzellen.

B. **Kapillaren:** Einfache Endothel-Röhrchen aus platten Zellen mit großen, ovalen Kernen. Die Wand ist elastisch. Beim Übergang in die größeren Gefäße (Übergangskapillaren) erhalten sie eine Adventitia.

C. **Venen:**

a. **Intima:** sehr schwach.

b. **Media:** ist vorwiegend bindegewebig mit elastischen Fasern und geringer Muskulatur, die in verschiedenen Teilen des Venensystems stark variiert.

Die Muskulatur fehlt: an den Venen der Meningen und der Netzhaut, an den Lebervenen, an den Knochenvenen und in der Placenta materna.

Die Muskulatur ist am kräftigsten in den Venen der unteren Extremiätt.

c. **Adventitia** ist der Hauptteil der Venenwandung und besteht aus Bindegewebe und glatter Muskulatur, die besonders stark an den Venen der unteren Extremität und des Abdomens ausgebildet ist.

Unmittelbar vor der Veneneinmündung ins Herz finden sich in der Adventitia Ringmuskelschichten. Die vielfach in den Venen angebrachten Klappen bestehen aus Intima.

Modifikationen der Venen-Bahn: Sinus durae matris, Corpora cavernosa der äußeren Geschlechtsteile.

II. Lymphgefäße.

a. **Lymphspalten:** sind oft ohne eigene Wandung, oft von plattenförmigen Zellen umgrenzt.

b. **Lymphkapillaren:** sind Röhren aus platten Zellen, oft mit sinusartigen Erweiterungen.

c. **Lymphgefäß-Stämmchen:**

α. Innere Schicht: platte unregelmäßig gestaltete Endothel-Zellen häufig mit gezackten Zellrändern.

β. Äußere Schicht: Bindegewebe und bei den größeren glatte Muskelzellen.

d. **Größere Lymphstämme:** Ihr Bau entspricht dem der kleinen Venen (ebenfalls viele Klappen).

Die rosenkranzartigen Einschnürungen (Klappen) der gefüllten Gefäße sind sehr charakteristisch.

§ 8. Das Herz.

1. Die **äußere Form** ist annähernd kegelförmig. Die Basis cordis schaut nach rechts oben und hinten; die Herzspitze, Apex cordis, liegt der vorderen Brustwand zugekehrt (5. Intercostalraum), jedoch meist von Lunge überlagert. Die untere und hintere Fläche ist abgeflacht und ist dem Zwerchfell zugekehrt, dem sie teilweise aufliegt (Facies diaphragmatica). Die vordere und obere Fläche ist gewölbt. Zwischen den nach hinten liegenden Vorhöfen und den Kammern zieht sich der Sulcus coronarius hin, während die Scheidung der rechten und linken Herzhälfte durch den Sulcus longitudinalis ant. und post. sich (jedoch nur an den Ventrikeln) ausprägt. Von den Vorhöfen aus umgreift nach oben und vorn jederseits ein Herzohr (Auricula cordis) die Ursprünge der großen Gefäße.

2. Die **Herzwand:** Die Wand des Herzens besteht aus Endocardium, Myocardium und Pericardium. Das Myocardium ist in den Vorhöfen schwach, in den Kammern kräftig, und zwar in der linken bedeutend stärker als in der rechten, da sie das Blut in einen größeren Blutbezirk (Aorta) weiter zu treiben hat.

3. Die **Aktion** des Herzens: Bei der Systole (Zusammenziehung) der Kammern wird das Blut aus ihnen jederseits in den Conus arteriosus durch den Muskeldruck getrieben, während die Kommunikation mit den Vorhöfen durch Schluß der Atrio-Ventricular-Klappen (Zipfelklappen) unterbrochen wird.

   Bei der Diastole (Erweiterung) der Herzkammern fließt das Blut unter geringerem Druck durch das jetzt geöffnete Ostium venosum s. atrioventriculare aus den Vorhöfen in die Kammern, während die Kommunikation mit den großen Gefäßen durch Schluß der Semilunarklappen aufgehoben ist.

§ 9. Der **Bau** der **Cuspidal**klappen (**Zipfel**klappen).

Die Cuspidalklappen bestehen aus einer in Zipfel (rechts drei, links zwei) geteilten Membran; an ihr inserieren sehnige Fäden, die von warzenförmig aus der Herzwand vorspringenden Muskeln, Mm. papillares, entspringen. Die Sehnenfäden, Chordae tendineae, setzen am freien Rande der Zipfel an und verflechten sich an ihrer Unterseite.

Der **Bau** der **Semilunar**klappen.

Die Semilunarklappen liegen in der Art. pulmonalis und der Aorta und bestehen aus je drei Taschenklappen, deren unterer konvexer Rand an der Arterienwand festsitzt; ihre freien Ränder besitzen in der Mitte eine dem besseren Verschluß dienende Verdickung (Nodulus Arantii). Sie bilden in der Schlußstellung eine Y-förmige Figur; das vordere Ostium (pulm.) hat eine vordere und zwei hintere Klappen; das hintere Ostium (Aorta) zwei vordere und eine hintere, so daß die eine Klappe das Spiegelbild der anderen gibt. Jeder Klappe entspricht an der Arterienwand ein Sinus arteriosus (Valsalvae).

§ 10. Die **Binnenräume** des Herzens.

1. Die **rechte Vorkammer** ist eiförmig, sie läuft ohne scharfe Begrenzung in das rechte Herzrohr aus, dessen Muskulatur netzförmig angeordnet ist.
   a. Die laterale Wand der rechten Vorkammer besitzt Muskelvorsprünge, MM. pectinati, die von einem von hinten nach vorne verlaufenden Muskelzuge sich abzweigen. Dieser grenzt den glatten Teil der Wand (ursprünglicher Sinus venosus) ab,
   b. hinten und unten mündet die **Vena cava inf.**,
   c. in die obere Wand fügt sich die **Vena cava sup.** ein.

Zwischen den beiden Veneneinmündungen liegt das Tuberculum intervenosum.

   d. Die mediale Wand, dargestellt durch das Septum atriorum, besitzt die Fossa ovalis, umsäumt vom Limbus fossae ovalis Vieusseni. Von diesem Limbus verläuft nach hinten unten und seitlich zur unteren Hohlvenenmündung eine Falte, die Valvula venae cavae inf. oder Eustachische Klappe, unter ihr liegt die Einmündung der **Vena coronaria** mit der rudimentären Valvula sinus coronarii Thebesii (vergl. S. 235).

2. Die **linke Vorkammer** ist rundlich:
   a. Die mediale Wand wird durch das Septum atriorum gebildet,
   b. hinten münden zwei Paar Lungenvenen,
   c. links vorne geht die Vorkammer mit scharfer Abgrenzung in das linke Herzrohr über, das schwache Muskelbalken besitzt. Die Innenwand der Vorkammer ist sonst glatt.

3. Die **rechte Kammer** besitzt ein auf dem Horizontalschnitt halbmondförmiges Lumen, das die

linke Kammer etwas umgreift; das Septum ventriculorum ist nach rechts etwas ausgebuchtet.

a. Das Ostium venosum besitzt eine Klappe, und zwar die Valvula tricuspidalis (vergl. S. 240). Man unterscheidet einen vorderen, einen hinteren und einen medialen Zipfel;

b. der vordere Zipfel grenzt vorne an den Conus arteriosus. An diesem beginnt die Lungenarterie mit ihren drei Sinus Valsalvae, in denen die drei Taschenklappen inserieren.

4. Die **linke Kammer:**

a. Das Ostium venosum besitzt eine Valvula bicuspidalis s. mitralis. Während man die Klappen als medial und lateral zu unterscheiden hat, existiert ein vorderer und hinterer Papillarmuskel.

b. Der Conus arteriosus wird durch den medialen Klappenzipfel begrenzt und führt in die Aorta. Im Bulbus der Aorta liegen die drei Taschen der Semilunarklappen.

§ 11. Die **Struktur der Herzwand.**

1. Myocardium.

Die Muskulatur der Ventrikel und der Atrien sind fast völlig getrennt, und zwar durch bindegewebige Ringe, Annuli fibrosi, die an der Grenze zwischen Vorhöfen und Kammern die Atrio-ventricular-Ostien umziehen. An ihnen befestigen sich auch die Muskelzüge:

a. an den Vorkammern verflechten sich die Muskelzüge und setzen sich auch auf die Anfangsteile der Venen fort; oberflächlich lagern auf den Vorhöfen beiden gemeinsame Muskelzüge;

b. an den Kammern ist eine oberflächliche Muskelschichte rechts quer, links schräg verlaufender Züge, die an der Herzspitze wirbelförmig zusammentreten und den sogen. Vortex cordis bilden.

1. Hier biegen die Züge um, senken sich in die Tiefe;
2. eine mittlere Schichte von mehr transversalem Verlauf;
3. eine innerste Schichte von longitudinalem Verlauf der Züge.

Die beiden letzten Schichten sind aus Netzwerken von Muskelbalken hervorgegangen; die Interstitien sind geschwunden und nur noch wenige Trabeculae carneae erinnern an die Bildung der Muskulatur.

4. Von den venösen Ostien aus umziehen S-förmige Muskelzüge die Kammerwände, teils wieder an den Faserringen, teils in den Papillarmuskeln endigend.

Im Septum der Kammern findet sich unter der Valv. semilun. post. aortae eine muskelfreie Stelle, die Pars membranacea septi.

2. Das **Endocardium** ist eine die Binnenräume des Herzens auskleidende Haut. Ihr Endothel besteht aus einer Schicht von großen, platten, polygonalen Zellen, unter dieser Schicht Bindegewebe mit elastischen Fasern und einzelnen glatten Muskelfasern.

3. Das **Pericardium** stellt einen serösen Sack dar, in den das Herz eingestülpt erscheint; man unterscheidet also zwei Blätter, ein viscerales und ein parietales Blatt.

a. Das viscerale Blatt überkleidet das ganze Herz und röhrenförmig den Anfangsteil (etwa 3 cm) der Arterien (bis zur Teilung), die von den Vorhöfen durch die den Sinus transversus pericardii bildende Pericardialauskleidung getrennt erscheinen. Die Venen werden fast nur an der Vorderfläche vom Pericard überkleidet:

die Venae pulmonales ganz,

die Vena cava inf. fast gar nicht, da sie kurz vor dem Eintritt ins Herz durch das Zwerchfell tritt,

die Vena cava sup. etwa $^1/_2$—3 cm weit.

b. Das parietale Blatt hat etwa die Form des vorigen.

Die Basis ist mit dem Centrum tendineum des Zwerchfelles verwachsen.

Die seitlichen Teile werden von der Pleura mediastinalis überzogen; man heißt den angrenzenden Pleurateil Pleura pericardiaca.

§ 12. Lage des Herzens.

$^1/_3$ des Herzens liegen auf der rechten, $^2/_3$ auf der linken Körperseite.

Die Längsachse verläuft von rechts hinten oben nach links vorn und unten und reicht von der 3. zur 6. Rippe. Sie bildet mit der Körperachse einen Winkel von 50^0—52^0.

Die Basis schaut nach rechts hinten oben und verläuft in einer Linie vom sternalen Ende des 1. linken zum sternalen Ende des 2. rechten Intercostalraums. Die Spitze liegt im 5. Intercostalraum etwas außerhalb der Parasternallinie oder an der Grenze von Knochen und Knorpel der 5. Rippe.

Die vordere gewölbte Fläche (beinahe nur rechter Ventrikel) ist fast völlig von Lunge überlagert (Thymus beim Kind), nur ein Teil grenzt an das Sternum und die Knorpel der 5.—6. Rippe.

Die hintere Fläche des Herzens ruht auf dem Zwerchfell (auf dem vorderen Abschnitt des Centrum tendineum).

Gewicht: 300 g.

Das Arteriensystem.

§ 13. I. Die Arterien des Lungenkreislaufes.

Die Arteria pulmonalis teilt sich unterhalb des Aortenbogens, mit dessen Konkavität sie durch das Ligamentum Botalli (vergl. § 3) verbunden ist, in zwei Äste:

der rechte tritt hinter der aufsteigenden Aorta, hinter der Vena cava sup., vor dem rechten Bronchus zum Hilus der Lunge;
der linke kürzere Ast tritt unterhalb des Aortenbogens, vor der absteigenden Aorta, über dem linken Bronchus zum Hilus.

§ 14. II. Die **Arterien des Körperkreislaufes.**

Die Haupt-Körperarterie, **Aorta,** zerfällt in vier Abschnitte:

A. Aorta ascendens,
B. Aortenbogen,
C. Aorta descendens,
D. Endäste.

A. **Aorta ascendens** entsendet außer Segmentalarterien

1. die Art. coronaria cordis dextra, verläuft in der rechten Kranzfurche und im Sulcus longitudinalis post.;
2. Die Art. coronaria cordis sin. verläuft in der linken Kranzfurche und im Sulcus longitudinalis ant.

B. **Aortenbogen** entsendet

Art. anonyma { Art. carotis communis dextra / Art. subclavia dextra
Art. carotis communis sin.
Art. subclavia sin.

Abweichungen von diesem Verhalten lassen sich aus der Ontogenie verstehen (vergl. § 3).

I. **Art. carotis communis.**

Art. carotis externa Art. carotis interna

a. **Art. carotis externa.**

Vordere Äste.

1. Art. thyreoidea sup. (die inf. entspringt aus der Subclavia). Zum oberen Rand der Schilddrüse; sie gibt ab:

a. Ramus hyoideus (inkonstant),
b. Ramus sterno-cleido-mastoideus,
c. Art. laryngea sup. (durchbohrt die Membrana thyreohyoidea),
d. Ramus crico-thyreoideus (beide Rami anastomosieren miteinander);

2. Art. lingualis, läuft in der Zunge beiderseits in die Art. profunda linguae aus, sie entsendet:
   a. Art. sublingualis, verläuft über dem M. mylohyoideus, unter der Glandula sublingualis,
   b. Art. dorsalis linguae zum Zungenrücken, Kehldeckel und den Tonsillen;

3. Art. maxillaris externa verläuft vor dem M. masseter zum Gesichte und endet im Augenwinkel als Art. angularis; sie entsendet:
   a. Art. palatina ascendens:
      α. vorderer Ramus tonsillaris zur Tonsille und zum weichen Gaumen,
      β. hinterer Ramus zum Pharynx,
   b. Art. submentalis verläuft zwischen M. mylohyoideus und vorderem Biventer-Bauche
   c. Art. coronaria labii inf.,
   d. Art. coronaria labii sup.,
   e. Art. angularis (oft Anastomosen mit der Art. ophthalmica und Art. infraorbitalis).

Mediale Äste:

4. Art. pharyngea ascendens. Zieht zur seitlichen Pharynxwand (pharyngea descendens aus der Spheno-palatina).

Hintere Äste:

5. Art. occipitalis verläuft über den Querfortsatz des Atlas und unter dem Splenius zum hinteren Ansatz des M. trapezius, den sie durchbohrt, und tritt dann zum Hinterhaupt empor.

(Anastomosen mit den Aa. auricularis und temporalis.) Von ihr entspringen:

a. Art. mastoidea zur Dura mater,
b. Art. cervicalis descendens.

6. Art. auricularis post. tritt hinter der Ohrmuschel zum Schädeldache empor (Art. auricularis ant. aus 7); vor ihr entspringen:
   a. Art. stylo-mastoidea durch den Fallopischen Kanal zur Paukenhöhle,
   b. Rami auriculares zum äußeren Ohr;
7. Art. temporalis teilt sich auf der Fascia temporalis in ihre beiden Endäste:
   a. den Ramus frontalis, der geschlängelt in der oberen Stirngegend bis zum Scheitel verläuft,
   b. den Ramus parietalis, der seitlich zur Scheitelgegend verläuft.

   Die Zweige der Art. temporalis sind:
   a. Art. transversa faciei, verläuft parallel mit dem Jochbogen zur Wange,
   b. Art. auriculares ant. zur Ohrmuschel,
   c. Art. zygomatico-orbitalis,
   d. Art. temporalis media, durch die Fascia temporalis zum Schläfenmuskel;
8. Art. maxillaris interna:

Erste Strecke für Unterkiefer, Ohr und Schädelhöhle entsendet:

a. Art. auricularis prof. zum Kiefergelenk, äußeren Gehörgang und Trommelfell,
b. Art. tympanica durch die Fissura petrotympanica zur Paukenhöhle,
c. Art. meningea media durch das Foramen spinosum in die Schädelhöhle,
d. Art. alveolaris inf. tritt als Art. mentalis am Foramen mentale heraus.

Zweite Strecke für die Kaumuskeln entsendet:

e. Artt. temporales prof.
f. Art. masseterica,
g. Rami pterygoidei.

Dritte Strecke für den Oberkiefer:

h. Art. buccinatoria,
i. Art. alveolaris sup. post.
k. Art. infraorbitalis verläuft durch den Sulcus und Canalis infraorbitalis, gibt Zweige zur Orbita ab und die Artt. alveolares sup. ant.

Vierte Strecke, für den Pharynx und den Gaumen:

l. Art. palatina descendens gibt nach dem Verlauf durch den Canalis pterygo-palatinus ab:
   α. Art. palatinae minores zum weichen Gaumen und den Tonsillen.
   β. Art. palatina major für den harten Gaumen,
m. Art. spheno-palatina tritt durch das Foramen spheno-palatinum und gibt ab:
   α. Art. lateralis nasi post.,
   β. Art. septi nasi post.;
n. Art. vidiana durch den Canalis vidianus zum Pharynx-Grunde und zur Tuba Eustachii.

b. **Art. carotis interna** tritt durch den Canalis caroticus des Felsenbeins nach doppelter Krümmung in die Schädelhöhle, hier gibt sie ab:

1. Art. ophthalmica, diese tritt durch das Foramen opticum in die Orbita; sie entsendet:
   a. Art. centralis retinae, verläuft im Sehnerven (vergl. Entwicklung des Auges),
   b. Art. ciliares posteriores, treten aus den

Truncus ciliaris medialis und lateralis zum hinteren Teil des Bulbus. Die Art. ciliares anteriores für den vorderen Teil des Bulbus entspringen nicht gemeinsam, sondern aus verschiedenen Ästen (vergl. Auge).

c. Art. lacrimalis, zur Tränendrüse, gibt ab:
   α. Rami palpebrales laterales zum äußeren Augenwinkel,
   β. einen Zweig, der mit der Art. meningea media anastomosiert,
d. Rami musculares, zu den Augenmuskeln,
e. Art. supraorbitalis, längs dem M. levator palpebrae sup. durch die Incisura supraorbitalis zur Stirn,
f. Artt. ethmoidales:
   α. Art. ethmoidalis post. verläuft durch das Foramen ethmoidale post. zur Nasenhöhle,
   β. Art. ethmoidalis ant. verläuft durch das Foramen ethmoidale ant. in die Schädelhöhle, gibt die Art. meningea ant. ab und verläßt die Schädelhöhle als Art. nasalis ant.

Aus dem Ende der Ophthalmica kommen hervor:

g. Artt. palpebrales mediales, sie anastomosieren mit den Artt. palp. lat. im Arcus tarseus sup. und inf.,
h. Art. frontalis, zur Stirne,
i. Art. dorsalis nasi, zur Glabella und zum Nasenrücken. **Anastomose** mit der Maxillaris externa durch die Art. angularis!

2. Gehirnäste vergl. S. 298.

II. Die **Arteria subclavia** ist rechterseits anfangs mit der Art. carotis communis dextra zur **Arteria anonyma** vereinigt, linkerseits besitzt sie selbständigen Ur-

sprung aus dem Arcus aorta. Sie tritt in einem nach oben konvexen Bogen zwischen M. scalenus anterior und medius (Sulcus Art. subcl. an der ersten Rippe) hindurch unter das Schlüsselbein.

In der Achselhöhle heißt sie **Art. axillaris;** am Oberarm, an dessen medialer Seite sie verläuft, **Art. brachialis;** diese teilt sich in der Ellenbogenbeuge in die **Art. radialis** und **ulnaris.**

Die Äste der **Arteria subclavia** sind:

Aufsteigend:

1. Truncus thyreo-cervicalis:
   a. Art. thyreoidea inf. verläuft im Bogen hinter die Schilddrüse und löst sich in Rami glandulares auf; sie gibt ab: die Art. laryng. inf.
   b. Art. cervicalis ascendens zu den MM. scaleni;
   c. Art. cervicalis superficialis zur Nackenmuskulatur;
2. Art. vertebralis verläuft durch die Foramina transversaria des 6. bis 1. Halswirbels; nach dem Eintritt in die Schädelhöhle durch das Foramen occipitale magnum vereinigen sich die beiderseitigen Gefäße zur Art. basilaris (s. S. 298);
3. Truncus costo-cervicalis:
   a. Art. cervicalis profunda zur tiefen Nackenmuskulatur.

   Absteigend:

   b. Art. intercostalis suprema entspringt meist mit der vorigen gemeinsam im Truncus costocervicalis; sie versorgt den 1. und 2. Intercostalraum;
4. Art. mammaria interna verläuft hinter den Rippen längs dem Sternalrande herab; (die Mammariae ext. kommen aus Intercostalarterien); sie gibt ab:

a. Artt. mediastinales anteriores, zu den Eingeweiden der Brust,
b. Art. pericardiaco-phrenica verläuft mit dem N. phrenicus,
c. Rami sternales,
d. Artt. intercostales ant. bis zum 6. oder 7. Intercostalraum mit je 2 Ästen.

Endäste:

e. Art. musculo-phrenica zum 7.—9. Intercostalraum und zum Zwerchfellansatz,
f. Art. epigastrica superior zur Rectusscheide. **Anastomose** mit der Epigastrica inferior aus der Art. femoralis.

Lateral:

5. Art. transversa colli:
   a. Ramus ascendens zu MM. splenius, levator scapulae und trapezius,
   b. Art. dorsalis scapulae zum M. rhomboideus und seinen Nachbarn;
6. Art. transversa scapulae.

Äste der **Arteria axillaris:**

1. Art. thoraco-acromialis:
   a. Rami pectorales zu den Mm. pectoral. maj., pect. minor, serratus ant.
   b. Ramus acromialis zum Rete acromiale und zum M. deltoideus.
2. Art. thoracalis lateralis verläuft hinter dem M. pector. min. abwärts, versorgt den M. serratus anterior; sie tritt oft auf als Ast der
3. Art. subscapularis, an den gleichnamigen Muskel; Äste sind
   a. Art. thoraco-dorsalis zum M. serratus ant., M. latissiums dorsi und teres maior
   b. Art. circumflexa scapulae durch die mediale Achsellücke (Anastomose mit Transversa scapulae).

4. Artt. circumflexae humeri verlaufen um das Collum chirurgicum:
   a. Art. circumflexa humeri ant. zum Gelenk,
   b. Art. circumflexa humeri post. durch die laterale Achsellücke zum M. teres minor, maior, Caput longum des M. triceps und deltoïdeus.

Äste der **Art. brachialis:**

1. Art. profunda brachii versorgt den Triceps; gibt ab:
   a. Art. nutritiva humeri,
   b. R. deltoideus,
   c. Art. collateralis media zum Rete articulare cubiti,
   d. Art. collateralis radialis zum Epicondylus radialis humeri;
2. Art. bicipitalis verläuft quer vor dem N. medianus;
3. Art. collateralis ulnaris superior zum Rete articulare cubiti;
4. Art. collateralis ulnaris inf.

Äste der **Art. radialis;** die Art. verläuft radial zum Handrücken und zur Hohlhand; sie gibt ab:

1. Art. recurrens radialis zum Rete olecrani;
2. Art. carpea volaris zum Rete carpi volare;
3. Ramus volaris superficialis zum Daumenballen;
4. Art. carpea dorsalis zum Rete carpi dorsale;
5. Art. metacarpea dorsalis zum Daumen und zum Radialrand des Zeigefingers (dorsal);
6. Art. volaris prof. zum Arcus volaris profundus;
7. Art. princeps pollicis zum Daumen und Radialrand des Zeigefingers (volar).

Äste der **Art. ulnaris:**

1. Art. recurrens ulnaris teilt sich in zwei Äste:

a. ant. anastomosierend mit der Art. collat. uln. inf.,
b. post. zum Rete olecrani;

2. Art. interossea communis teilt sich in zwei Äste:
   a. dorsalis durch die proximale Öffnung des Lig. interosseum zur Streckseite (ein Ramus recurrens zum Rete olecrani),
   b. volaris zum Rete carpi volare, sie entsendet:
      α. Art. mediana zum Arcus volaris profundus,
      β. Art. interossea profunda inf. durch die distale Öffnung des Lig. interosseum zum Rete carpi dorsale.
3. Artt. carpeae volares;
4. Artt. carpeae dorsales;
5. Art. metacarpea dorsalis an den Ulnarrand des 5. Fingers;
6. R. volaris superficialis zum Arcus volaris sublimis;
7. R. volaris profundus zum Arcus volaris profundus.

Arcus volaris sublimis: entsteht aus dem Ramus volaris superficialis der Art. radialis und dem Ramus volaris superficialis der Art. ulnaris. Er entsendet vier Artt. digitales volares communes; von diesen spaltet sich jede in zwei Artt. dig. volares propriae, diese versorgen die einander zugekehrten Fingerseiten.

Arcus volaris profundus: entsteht aus dem Ramus volaris profundus der Art. radialis und dem Ramus volaris profundus der Art. ulnaris. Er entsendet drei Artt. interosseae volares für die Mittelhand und die volaren Fingerflächen.

Die Arcus volares sind in ihrer Ausbildung sehr variabel.

C. **Aorta descendens:**

I. **Aorta thoracalis:**

a. Parietale Zweige:

1. Artt. intercostales: (10 Paare, cf. S. 250 intercostalis suprema.)
   - *α.* Rami anteriores: im Sulcus costalis,
   - *β.* Rami posteriores: zur Rückenmuskulatur;
2. Artt. phrenicae superiores.

b. Viscerale Zweige:

1. Artt. bronchiales;
2. Artt. oesophageae;
3. Artt. mediastinales.

II. **Aorta abdominalis:**

a. Rami parietales:

1. Artt. phrenicae inferiores zum Zwerchfell;
2. Artt. lumbales (vier Paare, dem 1.—4. Lendenwirbel entsprechend).

b. Rami viscerales:

α. Paarige:

1. Artt. suprarenales für die Nebennieren,
2. Artt. renales zum Hilus der Nieren,
3. Art. spermatica interna:
   - a. beim Manne: im Samenstrang zum Hoden,
   - b. beim Weibe:
     - *α.* im Lig. ovarii zum Ovarium,
     - *β.* zur Tube,

β. Unpaare (für den Darmtractus):

1. **Art. coeliaca:** teilt sich in drei Hauptäste (Tripus Halleri).

   A. Art. gastrica sinistra: längs der

kleinen Magenkurvatur; anastomosiert mit der rechten Art. gastrica aus der Art. hepatica.

B. Art. hepatica; sie gibt ab:

a. Art. gastrica dextra für die rechte Hälfte der kleinen Magenkurvatur,

b. Art. gastro-duodenalis teilt sich in:

α. A. pancreatico-duodenalis sup. für Pankreaskopf und Duodenum,

β. A. gastro-epiploica dextra für die rechte Hälfte der großen Magenkurvatur.

C. Art. lienalis für die Milz; sie gibt ab:

a. Art. gastro-epiploica sin. für die linke Hälfte der großen Magenkurvatur

b. Artt. gastricae breves für den Magenfundus;

2. **Art. mesenterica sup.:**

A. Art. pancreatico-duodenalis inf. für Pankreas und Duodenum; (**Anastomose** mit Art. pancreatico-duodenalis sup.);

B. Artt. jejunales et ileae (10—18 an Zahl);

C. Artt. colicae für das Coecum, Colon ascendens und transversum:

a. Art. ileo-colica,

b. Art. colica dextra (nicht selten doppelt) für das Colon ascendens,

c. Art. colica media für das Colon transversum (anastomosiert mit der Art. colica sin.);

3. **Art. mesenterica inf.:**

A. Art. colica sin. für das Colon descendens;

B. Art. haemorrhoidalis sup. für den Enddarm.

D. **Endäste der Aorta:**

I. **Arteria sacralis media** ist die Schwanzarterie der Säuger, sie geht zwischen 4. und 5. Lendenwirbel ab; beim Menschen sehr zurückgebildet; sie gibt ab:
a. Arteria lumbalis ima,
b. Rami sacrales.

II. **Art. iliaca communis,** spaltet sich jederseits zwischen 4. und 5. Lendenwirbel von der Aorta ab, geht zur Symphysis sacro-iliaca und teilt sich hier in:

A. **Art. iliaca interna.**

a. Rami parietales:

1. Art.ilio-lumbalis zu den Lendenmuskeln;
2. Art. sacralis lateralis zu den Foramina sacralia ant., zum M. piriformis und levator ani;
3. Art. glutaea sup., **über** dem M. piriformis durch das Foramen ischiadicum majus zu den MM. glutaei;
4. Art. glutaea inf. geht mit dem N. ischiadicus **unter** dem M. piriformis durch das Foramen ischiadicum majus zu den Auswärtsrollern und Beugern;
5. Art. obturatoria geht durch den Canalis obturatorius zu den Adduktoren, den

Auswärtsrollern und im Lig. teres zum Oberschenkelkopf.

b. Rami viscerales zu den Organen des kleinen Beckens:

6. Art. umbilicalis fungiert beim Foetus (vergl. S. 19), obliteriert bis auf einen kurzen Stamm zum Lig. vesico-umbilicale laterale. Der persistierende Stamm entsendet:
   a. Artt. vesicales sup. zum oberen Teil der Blase. Beim Manne noch Äste für die Prostata, Samenbläschen, Ductus deferens,
   b. Art. deferentialis für den Ductus deferens mit seinen Adnexen;
7. Art. uterina für Ovarium, Tuben, Uterus und Vagina;
8. Art. haemorrhoidalis media zum Rectum;
9. Art. pudenda communis für After, Darm und äußere Geschlechtsteile. Sie zieht durch das Foramen ischiadicum majus **unter** dem M. piriformis zum Becken hinaus, und durch das Foramen ischiadicum minus in die Fossa ischiorectalis. Sie endet als:
   a. Art. profunda penis (resp. clitoridis) für das Corpus cavernosum,
   b. Art. dorsalis penis (resp. clitoridis) mit **unpaarer Vene.**

Zweige sind:

   c. Art. haemorrhoidalis inf. zum After,
   d. Rami perinaeales,
   e. Art. bulbi urethrae zum Bulbus urethrae und den Cowperschen Drüsen.

B. **Art. iliaca externa;** sie entsendet:

1. Art. epigastrica inf. (**anastomosiert** mit der A. epigastrica sup. aus der Mammaria interna); sie gibt ab:
   a. Ramus pubicus zum Schambein, anastomosiert mit dem Ramus pubicus der Obturatoria; diese entspringt häufig aus der Epigastrica inf. **(Arcus mortis),**
   b. Art. spermatica externa beim Manne: zum Samenstrang, beim Weibe: zum Lig. rotundum uteri.
2. Art. circumflexa ilium interna zu den seitlichen Bauchmuskeln.

III. **Art. femoralis** verläuft in der Lacuna vasorum unter dem Ligamentum inguinale zur Vorderseite des Oberschenkels zwischen M. vastus medialis und adductor magnus (Adduktorenkanal) unter den Sehnenbogen des M. adductor magnus (Adduktorenschlitz). Ihre Äste sind:

1. Art. epigastrica superficialis zur vorderen Bauchwand,
2. Artt. inguinales (3—4) zur Leistengegend;
3. Art. circumflexa ilium externa;
4. Artt. pudendae externae (2—3) zur Haut des Hodensackes, resp. der großen Schamlippen;
5. Art. profunda femoris zu den Muskeln des Oberschenkels; sie gibt ab:
   a. Artt. circumflexae femoris:
      α. Art. circumflexa fem. lateralis zu den Streckern und äußeren Hüftmuskeln,
      β. Art. circumflexa fem. medialis zu den Adduktoren, Auswärtsrollern und dem Gelenk;

b. Artt. perforantes (3) nach Durchbohrung der Adduktorensehnen zu den Beugern. Die dritte gibt ab
die Art. nutritiva femoris.

IV. **Art. poplitea** tritt in die Tiefe der Kniekehle und bildet durch ihre Äste (Artt. articulares) das Rete articulare genu.

V. **Art. tibialis anterior** tritt durch das obere Foramen im Lig. interosseum zur Streckseite. Sie gibt ab:

1. Artt. recurrentes tibiales (2) zum Rete articulare;
2. Rami musculares zu den Streckern;
3. Artt. malleolares anteriores (2);
   a. interna
   b. externa
   } zum Rete malleolare.

Endast:

4. Art. dorsalis pedis gibt ab:
   a. Art. tarsea lateralis zum lateralen Fußrand,
   b. Art. tarsea medialis zum medialen Fußrand,
   c. Art. metatarsea bildet mit der vorigen das Rete pedis dorsale; dieses gibt 3 Artt. interosseae dorsales ab.
   d. Ramus plantaris profundus.

VI. **Art. tibialis posterior** verläuft auf der Beugeseite. Sie gibt ab:

1. Art. peronea zu den tiefen Wadenmuskeln;
2. Art. nutritiva tibiae;
3. Rami musculares zu den Beugern;
4. Ramus communicans zu 1;
5. Artt. malleolares mediales (2), externa und interna;
6. Rami calcanei mediales.

Endäste:

7. Art. plantaris lateralis bildet mit dem Ramus plantaris profundus der Art. dorsalis pedis den **Arcus plantaris,** dieser entsendet vier Art. interosseae plantares; der Arcus plantaris entspricht dem Arcus volaris profundus, da er unter den Sehnen der Zehenbeuger liegt;
8. Art. plantaris medialis zum medialen Fußrand.

Das Venensystem.

§ 15. Im allgemeinen ist jede Arterie von zwei Venen begleitet.

Ausnahme machen:

1. die eine Vena umbilicalis zu den zwei Arteriae umbilicales (vergl. S. 19),
2. die eine Vena dorsalis penis (resp. clitoridis) zu zwei Arteriae dorsales penis (resp. clitoridis),
3. eine Vene zu je einer großen Arterie (z. B. A. femoralis, A. subclavia, A. carotis u. a.);
4. die Sinus venosi des Gehirns,
5. das Pfortadersystem.

Das Blut des Körpers fließt in zwei Hauptstämmen zum Herzen zurück und zwar:

I. **Vena cava superior,** bildet sich durch den Zusammenfluß der beiden Venae anonymae und nimmt dann die Vena azygos auf:
   1. Vena anonyma nimmt auf:
      a. Vena jugularis communis; diese nimmt auf:
         α. Vena jugularis interna (Blut von Hals, Zunge und Gehirn;
         β. Vena facialis communis (Blut aus dem Gesicht);
         γ. Vena jugularis externa;
      b. Vena subclavia nimmt die Venen der oberen Extremität auf und zwar:

α. Venae profundae brachii,
β. Venae subcutaneae brachii:
α. Vena cephalica (Radialseite)
β. Vena basilica (Ulnarseite)
γ. Vena mediana (zwischen den vorigen in der Ellenbogenbeuge) (Aderlaß!)

2. Vena azygos (vergl. S. 235) nimmt die Vena hemiazygos in der Höhe des 7. Brustwirbels auf.

II. **Vena cava inferior** entsteht aus den Venae iliacae communes und tritt nach oben durch das Foramen venae cavae des Zwerchfells (vergl. S. 120). Sie nimmt auf:

1. Vv. renales;
2. V. spermatica int. dextra (V. sperm. int. sin. mündet unter einem Winkel von 90° in die Vena renalis ein);
3. Venae iliacae communes: In deren Gebiet sind zwei oberflächliche Venen bemerkenswert:
   a. Vena saphena magna, verläuft längs der medialen Seite des Unter- und Oberschenkels und gelangt durch das Foramen ovale der Fascia lata (vergl. S. 147) zur Vena femoralis,
   b. Vena saphena parva, verläuft längs der lateralen Seite des Unterschenkels und mündet zwischen beiden Köpfen des M. gastrocnemius in die Vena poplitea ein.

III. Die **Vena portae,** geht in die Leber. Sie wird gebildet durch das Zusammenfließen der Vena lienalis, Vena mesenterica superior und Vena mesenterica inferior.

Das Lymphsystem.

§ 16. Die Bahnen der Lymphe sind:

1. Lymphspalten der Gewebe,
2. Lymphgefäße,
3. Seröse Höhlen.

§ 17. Die **Lymphgefäß-Stämme** münden in die Vena anonyma:

1. Truncus jugularis: Lymphe von Kopf und Hals;
2. Truncus subclavius: Lymphe der oberen Extremität;
3. Ductus thoracicus: vor der Wirbelsäule, medial von der Aorta, mündet in die linke Vena anonyma. Er sammelt sich aus dem paarigen Truncus lumbalis und dem unpaaren Truncus intestinalis, welche sich vor dem 3. Lendenwirbel zur Cisterna chyli vereinigen;
4. Truncus broncho-mediastinalis: rechterseits.

§ 18. In das Gefäßsystem der Lymphe finden sich zahlreiche **Lymphdrüsen** eingeschaltet, oft in „Paketen" zusammen, z. B. unter der Haut des Halses, an den Gelenken der oberen und unteren Extremität, am Lungenhilus, als Peyersche Plaques (aggregierte Follikel) in der Wand des Ileum.

Solitäre Follikel (Lymphknötchen) finden sich in vielen Schleimhäuten.

Bau der Lymphdrüsen:

1. Das Gerüst besteht aus einer bindegewebigen Kapsel und deren ins Innere reichenden Ausläufern, den Trabekeln; von diesen letzteren gehen feine Fortsätze retikulären Bindegewebes aus.
2. Das Parenchym besteht aus adenoidem Gewebe, d. h. aus retikulärem Bindegewebe, in dessen Maschen zahlreiche Leukocyten liegen. Das Parenchym zeigt:

a. eine Rindenschicht von rundlichen Knötchen, Sekundärfollikel, mit ihren helleren Keimzentren (Bildungsstätte der Leukocyten);
b. eine Markschicht, welche aus den Marksträngen besteht; die Sekundärfollikel gehen zentralwärts direkt in die Markstränge über.

3. Die Lymphsinus, erweiterte Lymphgefäße, umgeben die Sekundärfollikel und die Markstränge; die Lymphsinus sind von retikulärem Bindegewebe durchzogen; ihre Wand wird von einer einfachen Lage platter Zellen überzogen.
4. Die Lymphgefäße: Die Vasa afferentia treten zur Rindenschicht, die Vasa efferentia kommen aus dem Hilus.

Funktion:

1. Filterwirkung bei Giften und kleinen Fremdkörpern,
2. Bildung weißer Blutkörperchen.

§ 19. Die **Milz (lien, splen)** ist ein außerordentlich blutreiches, schwammiges Organ.

Bau der Milz:

a. Ihr Gerüst besteht aus einer bindegewebigen Kapsel (Albuginea) und Trabekeln,
b. ihre Pulpa aus adenoidem Gewebe (Vorkommen der großen Pulpazellen der Milz),
c. Große Sinus venosi,
d. in der Adventitia der Arterien finden sich oft, besonders an Teilungsstellen, Lymphfollikel eingelagert (Malpighische Körperchen).

Die **Gestalt** der Milz:

Die vordere Fläche trägt den Hilus,
der vordere Rand ist gekerbt (Margo crenatus),
der hintere Rand ist stumpf (Margo obtusus).

Die **Lage** der Milz ist bestimmend für die Gestalt ihrer Flächen:

Oben stößt sie ans Zwerchfell (superficies phrenica),
hinten unten an die Niere (superficies renalis),
vorne oben an den Magenfundus (superficies gastrica).

Ihre Querachse liegt in der Höhe der 9.—11. Rippe; die Längsachse folgt der 10. Rippe.

§ 20. Die Entwicklung der roten Blutkörperchen geht von den Zellen jener S. 15 erwähnten, Blutinseln genannten Stränge aus; ein Teil dieser Zellen wird zu Endothelzellen der Gefäßwand, der andere Teil zu **Erythroblasten,** den Mutterzellen der Erythrocyten. Die Erythroblasten sind kernhaltig, rund und größer als die Erythrocyten. Man unterscheidet:

a. Primäre Erythroblasten, auch Megaloblasten genannt, welche nur in der frühesten, foetalen Zeit existieren und in den Bluträumen des Dottersacks entstehen;
b. Sekundäre Erythroblasten, auch Normoblasten genannt, welche später auftreten und kleiner sind als die Megaloblasten. Aus ihnen gehen durch die Mitose die Erythrocyten hervor, welche in frühen Stadien ebenfalls noch kernhaltig sind, den Kern aber bald verlieren. Die Normoblasten entstehen in der ersten Hälfte des Fötallebens hauptsächlich in der Leber und in der Milz, von der zweiten Hälfte des Fötallebens an entstehen sie in den venösen Kapillaren des Knochenmarks.

§ 21. Die **Leukocyten** weisen zwei Hauptarten auf:

a. Die **Haemoleukocyten** sind dadurch charakterisiert, daß ihr Protoplasma färbbare Granula besitzt, welche bei den Lympholeukocyten oder kürzer Lymphocyten fehlen. Unter den Haemoleukocyten des Menschen unterscheidet man:

1. Neutrophile oder feinkörnige Leukocyten; ihre Granula färben sich mit Triacidlösung rot; ihr Kern ist meist gelappt, vielgestaltig (polymorph); sie finden sich im Blut, wo sie 65—70% aller Leukocyten ausmachen, außerdem in der Milz und in den Lymphdrüsen. Durchmesser: 9—12 μ.
2. Eosinophile oder grobkörnige Leukocyten; ihre Granula färben sich mit Eosin und anderen sauren Farbstoffen; ihr Kern ist meist nierenförmig, die Kernform variiert sehr wenig; sie finden sich im Blut (2—3% aller Leukocyten), im Knochenmark, Lymphdrüsen, im Bindegewebe. Durchmesser: 8—14 μ.

b. Die **Lympholeukocyten** oder **Lymphocyten:** Ihr Protoplasma besitzt keine Granula und ist nur ein dünner Saum um den Kern; der Kern ist rund oder ein wenig eingekerbt; sie machen im Blut 22—25% aller Leukocyten aus. Durchmesser 4—7 μ.

§ 22. Mengenverhältnisse der Formelemente des Blutes:

In 1 cbmm Blut befinden sich etwa 5 Millionen rote und 5000—6000 weiße Blutkörperchen. Von den weißen Blutkörperchen sind 65—70% neutrophile Leukocyten, 2—4% eosinophile (oder acidophile) Leukocyten, 22—25% Lymphocyten. Den Rest bilden „Übergangsformen“.

IX. Nervenlehre, Neurologia.

§ 1. Physiologische Bedeutung des Nervensystems:

1. Verbindung mit der Außenwelt:
   a. Reizaufnahme,
   b. Fortleitung des Reizes,
   c. Reizempfindung;
2. Verbindung der Centra mit dem Muskelsystem.

§ 2. Vergleichende Anatomie:

a. die Protozoen haben keine Nerven;
b. die Coelenteraten haben ein Nervensystem in radiärer Anordnung (Randkörper);
c. die Echinodermen besitzen einen Nervenring, von dem 5 Hauptnerven in radiärer Anordnung ausgehen;
d. die Arthrozoen (Würmer, Arthropoden und Wirbeltiere) besitzen ein bilateralsymmetrisches Nervensystem mit segmentalen Zentralorganen.

§ 3. Einteilung des Nervensystems:

1. Zentralnervensystem = Gehirn und Rückenmark;
2. Peripheres Nervensystem:
   a. Cerebro-spinale Nerven (Gehirn- und Rückenmarks-Nerven);
   b. Sympathische Nerven.

§ 4. Die Elemente des Nervensystems:

A. Die Nervenzellen werden auch als Ganglienzellen bezeichnet.

Sie werden physiologisch eingeteilt in reflektorische, automatische und psychische; anatomisch in cerebrospinale und sympathische. (Im übrigen vgl. „Histologie".)

B. Die Nervenfasern sind Protoplasmafortsätze der Nervenzelle.

Sie werden physiologisch eingeteilt in motorische (centrifugal leitende), sensible (centripetal leitende) und gemischte; anatomisch werden sie eingeteilt in:

1. blasse Fasern:
   a. ohne Neurilemm (graue Substanz des Rückenmarks),
   b. mit Neurilemm (Sympathicus, Fila olfactoria);
2. markhaltige Fasern:
   a. ohne Neurilemm (weiße Substanz des Gehirns und Rückenmarks. N. opticus),
   b. mit Neurilemm (Cerebro-spinal-Nerven außer N. I. und II).

C. Die Gerüst- oder Stützsubstanz ist wie die eigentliche nervöse Substanz ektodermalen Ursprungs. Man unterscheidet:

1. Epithel- oder Ependymzellen; sie lagern mit ihrem Körper um den Zentralkanal (vgl. § 6);
2. Glia-Zellen bilden die sogenannte Neuroglia; sie sind spinnenartig, mit Ausläufern nach allen Seiten, bilden wohl Korbgeflechte um die Nervenzellen.

D. Das Bindegewebe (mesodermalen Ursprungs) bildet um die Nervenstämme das Epineurium, um einzelne Bündel innerhalb des Stammes das Perineurium, in den Bündeln das Endoneurium. In den Nervenstämmen finden sich zwischen den Bündeln Vasa und Nervi nervorum.

§ 5. Verbindungen der Nerven:

a. Anastomosen: Anastomosis simplex: der eine Nerv gibt dem andern Fasern; Anastomosis mutua: die Nerven geben sich gegenseitig Fasern.
b. Plexusbildungen: werden nach ihrer Lage unterschieden als Wurzelplexus, Stammplexus, Endplexus.

Das Rückenmark, Medulla spinalis.

§ 6. Entwicklung des Rückenmarks:

Das Rückenmark entwickelt sich gemeinsam mit dem Gehirn aus dem Ektoderm. Hier entsteht zuerst eine verdickte Stelle längs des Rückens des Embryo, die Medullarplatte. Zu ihren beiden Seiten erhebt sich dann je eine Längsfalte, Medullarfalte; beide Medullarfalten haben zwischen sich die Medullarrinne. Indem die Medullarfalten einander entgegenwachsen, schließt sich die Medullarrinne zum Medullarrohr. Der Kanal im Innern des Rohres heißt Zentralkanal.

Vom 4. Monat des Embryonallebens an bleibt das Längenwachstum des Rückenmarks hinter demjenigen der Wirbelsäule zurück; das kaudale Ende steht im 6. Monat im Anfange des Sakralkanals, bei der Geburt in der Gegend des 3. Lendenwirbels.

§ 7. Das **Rückenmark, Medulla spinalis,** füllt den Rückgratkanal bei weitem nicht aus, weder der Quere nach, da es durch die Hüllen von den Wandungen des Kanals abgedrängt ist, noch der Länge nach. Es beginnt nämlich im Bereich des vorderen Bogens des Atlas und erstreckt sich beim erwachsenen Manne bis zum caudalen Rande des 1. Lendenwirbels, bei der Frau bis zur Hälfte des 2. Lendenwirbels, beim Neugeborenen bis zum 3. Lendenwirbel. Vom unteren zugespitzten Ende des Rückenmarks geht das Filum terminale, ein fadenförmiger Fortsatz, in den Canalis sacralis und verschmilzt zuletzt mit dem Periost der Steißwirbel; es ist meist bindegewebig obliteriert. Da

die Versorgung der Extremitäten den Abgang zahlreicher Nervenfasern aus dem Rückenmark an den entsprechenden Stellen bedingt, besitzt das Rückenmark eine Intumescentia cervicalis (Durchmesser: 13 bis 14 mm) und eine Intumescentia lumbalis (Durchmesser: 11—13 mm). Zwischen beiden Anschwellungen befindet sich die Pars thoracalis (Durchmesser: 10 mm). Von der Lendenanschwellung verjüngt sich das Rückenmark nach unten als Conus terminalis.

Länge des Rückenmarks beim Manne 44,8 cm, beim Weibe 41,3 cm; Gewicht 34—38 g; Verhältnis der Gewichte von Rückenmark und Gehirn = 1 : 48.

§ 8. Furchen und Stränge des Rückenmarks:

Am weißen Substanzmantel ist vorne ein Längsspalt, die Fissura mediana anterior; hinten dagegen besteht kein entsprechender Spalt, sondern das Septum posterius. Zu beiden Seiten bestehen der Sulcus lateralis anterior und posterior; sie entsprechen dem Austritt der vorderen und hinteren Wurzeln der Spinalnerven. Die vordere Seitenfurche ist bei unversehrtem Rückenmarke nicht bemerkbar, sondern entsteht erst durch das Ausreißen der vorderen Nervenwurzeln.

Durch die Furchen wird die weiße Substanz jederseits in drei Stränge geschieden. Zwischen der Fissura mediana anterior und dem Sulcus lat. ant. liegt der Vorderstrang, Funiculus anterior; zwischen beiden Seitenfurchen der Seitenstrang, Funiculus lateralis; hinter dem Sulcus lat. post. der Hinterstang, Funiculus posterior. Vorder- und Seitenstrang sind genetisch ein Ganzes und werden daher auch als Vorderseitenstrang zusammengefaßt. Am Halsmark teilt der Sulcus intermedius den Hinterstrang in den medialen Funiculus gracilis (Gollschen Strang) und den lateralen Funiculus cuneatus (Burdachschen Strang).

§ 9. Innere Struktur des Rückenmarks: Am Rückenmark unterscheidet man die innere, graue und die äußere, weiße Substanz. Das Verhältnis von grauer und weißer Substanz wechselt; am Conus terminalis besteht fast nur graue Substanz. Die graue Substanz hat Nervenzellen und marklose Fasern, die weiße hat markhaltige Fasern.

A. Die **graue Substanz, Substantia grisea,** wird hauptsächlich von multipolaren Ganglienzellen und marklosen Nervenfasern gebildet. Sie umgibt den Zentralkanal und zeigt im Querschnitt die Form eines H. Diese Form ist durch die Hörner oder besser Säulen bedingt. Man unterscheidet jederseits eine Vordersäule, Columna anterior, welche im Brustmark seitlich die Columna lateralis trägt, und eine Hintersäule, Columna posterior, welche schmäler ist als die Vordersäule. Die Vordersäulen sind durch die Commissura grisea anterior, die Hintersäulen durch die Commissura grisea posterior miteinander verbunden. Medial von der Basis der Hintersäulen liegt die Clarkesche Säule oder der Nucleus dorsalis, welcher die Ursprungszellen für die Kleinhirnseitenstrangbahn enthält. Er reicht vom Ursprung des 7. Cervical- bis zu dem des 3. Lumbalnerven. An der lateralen Seite der Hinterhörner befindet sich der Processus reticularis; dahinter die Substantia gelatinosa Rolandi.

Die Ganglienzellen bilden metamer angeordnete Gruppen. Auf einem Querschnitt sind sechs Gruppen anzutreffen: zwei lateral in der Columna anterior, zwei medial in der Columna anterior, eine in der Columna lateralis, eine in der Columna posterior. In der Columna posterior sind die kleinsten Ganglienzellen des Rückenmarks: 9—18 μ.

Der Zentralkanal ist von der Substantia gelatinosa centralis umgeben, in der Jugend mit flimmernden Epithel-(Ependym-)zellen ausgekleidet. Er

besitzt im Conus terminalis eine Erweiterung, den Ventriculus terminalis.

Formelemente der grauen Substanz:

a. Die motorischen Nervenzellen besitzen einen großen Zellkörper (67—135 μ) und liegen in der Vordersäule. Ihr Nervenfortsatz tritt an der Spitze der Vordersäule in die weiße Substanz ein und verläßt dann das Rückenmark als Bestandteil der vorderen Wurzel.

b. Die Strangzellen sind kleiner, aber zahlreicher. Ihr Nervenfortsatz tritt in die weiße Substanz entweder derselben oder der entgegengesetzten Seite (in letzterem Falle Kommissurenzellen genannt) und teilt sich in eine auf- und eine absteigende Stammfaser, deren Collateralen die motorischen Zellen umspinnen.

c. Die Binnenzellen kommen in den Hintersäulen vor. Ihr Nervenfortsatz verästelt sich rasch und überschreitet die graue Substanz nicht; er kann auf die entgegengesetzte Hintersäule übergehen.

B. Die **weiße Substanz, Substantia alba,** besteht aus markhaltigen Nervenfasern. Die Bahnen zerfallen in lange und kurze. Die langen gelangen ins Gehirn oder kommen von da.

a. Die Vorderstränge enthalten:
   α. die Pyramidenvorderstrangbahn, Fasciculus cerebro-spinalis anterior; sie ist eine lange, zentrifugale Bahn und reicht nicht unterhalb des Brustmarkes herab; sie liegt zur Seite der Fissura mediana anterior;
   β. die Vorderstrang-Grundbündel, Fasciculi anteriores proprii, sind kurze Bahnen und bestehen aus den den Strangzellen entstammenden Fasern.

b. Die Seitenstränge enthalten:
   α. die Kleinhirnseitenstrangbahn, Fasciculus cerebello-spinalis, ist eine lange,

centripetale Bahn; sie nimmt den lateralen Rand der Seitenstränge ein; nur im Brust- und Halsmarke;

β. den anterolateralen Strang (Gowersscheses Bündel), Fasciculus antero-lateralis (superficialis); er liegt am vorderen, lateralen Rande der Seitenstränge;

γ. die Pyramidenseitenstrangbahn ist eine lange, zentrifugale Bahn; sie liegt medial von der Kleinhirnseitenstrangbahn;

δ. die Seitenstrangreste, Fasciculi laterales proprii, sind kurze Bahnen; sie liegen medial von der Pyramidenseitenstrangbahn, lateral von der grauen Substanz.

c. Die Hinterstränge enthalten:
   a. Fasciculus cuneatus; centripetale, lange Bahn;
   b. Fasciculus gracilis; centripetale, lange Bahn.

Näheres über den Verlauf der Bahnen vergl. S. 295.

In der weißen Substanz besteht nur vorn eine Kommissur, die Commissura alba.

Zur Erkennung des physiologischen Verhaltens der Stränge dienen folgende Methoden:

1. die embryologische, bei der auf die Ausbildung der Markscheiden Wert gelegt wird,
2. die pathologische, beruhend auf Degenerationserscheinungen,
3. die experimentelle, beruhend auf dem Funktionsausfall nach Zerschneidung.

§ 10. Gefäße des Rückenmarks:

a. Arteria spinalis anterior, entsteht paarig aus den beiden Artt. vertebrales;
b. Arteriae spinales posteriores, entstehen ebenfalls aus den Artt. vertebrales, bleiben jedoch paarig; sie sind eine sekundäre Erwerbung der Primaten;
c. Arteriae spinales laterales stammen aus den Artt. vertebrales, intercostales, lumbales, ilio-lumbales, sacrales laterales.

Das Venenblut geht in die Vena azygos und hemiazygos.

§ 11. Hüllen des Rückenmarks:

1. Dura mater (Pachymeninx),
2. Arachnoidea } (Leptomeninx).
3. Pia mater }

1. Dura mater besteht aus derbem, fibrösem Bindegewebe:
   a. Dura mater vertebralis ist das Periost des Wirbelkanals;
   b. Dura mater spinalis ist von der D. m. vertebralis durch den Interduralraum, welcher lockeres, fetthaltiges Bindegewebe und Venenplexus enthält, geschieden.
2. Die Arachnoidea (Spinnwebehaut) liegt der Dura eng an, besteht aus Bindegewebe und entbehrt der Gefäße. Sie ist von der Pia mater durch den Subarachnoidalraum (Cavum subarachnoidale), welcher den Liquor cerebro-spinalis enthält, getrennt. Der Spaltraum zwischen Dura und Arachnoidea heißt Subduralraum.
3. Die Pia mater (Gefäßhaut) überkleidet das Rückenmark direkt und besteht aus einer gefäßführenden Bindegewebsschicht, welche durch das den Subarachnoidalraum durchsetzende Subarachnoidalgewebe mit der Arachnoidea zusammenhängt. Die Pia mater steht mit der Dura in Verbindung durch:
   1. das Septum sagittale (median, hinten);
   2. die Septa transversa oder Ligamenta denticulata, jederseits eines; das Lig. dentic. besitzt 22 Zacken, zwischen denen die Spinalnerven hindurchtreten. Das Band ist ein Rest des primitiven Zusammenhangs aller drei Rückenmarkshüllen.

Gehirn, Cerebrum.

§ 12. Entwicklung des Gehirns:

Der vordere Teil des Nervenrohrs, aus welchem das Gehirn hervorgeht, gliedert sich in die drei primären Hirnblasen: Primäres Vorderhirnbläschen, Mittelhirnbläschen, Hinterhirnbläschen. Während das Mittelhirnbläschen nur geringfügige Umwandlungen erfährt, gehen aus den beiden übrigen Bläschen neue Hirnteile hervor.

a. Am primären Vorderhirnbläschen stülpt sich die vordere Wand zur Anlage des Großhirns seitlich aus; die so entstandenen beiden Hemisphärenbläschen wachsen von oben und von der Seite als Hirnmantel über das übrige Gehirn, den Hirnstamm, herüber. Das primäre Vorderhirn hat sich also in einen vorderen Teil, das Hemisphärenhirn oder das sekundäre Vorderhirn, und einen hinteren Teil, das Zwischenhirn (Diencephalon), gegliedert. Die Seitenwandungen des Zwischenhirns lassen durch Ausstülpung die Augenblasen entstehen.

b. Das primäre Hinterhirnbläschen zerfällt durch Einschnürung in einen vorderen Abschnitt, das sekundäre Hinterhirn, und einen hinteren, das Nachhirn (Myelencephalon), welches den Übergang zum Rückenmark vermittelt.

Die Hohlräume der Bläschen stehen gemäß der Gehirnentwicklung miteinander und mit dem Zentralkanal des Rückenmarks in Zusammenhang. Nachhirn und sekundäres Hinterhirn besitzen gemeinschaftlich den vierten Ventrikel, das Mittelhirn den Aquäductus Sylvii, das Zwischenhirn den dritten Ventrikel, die beiden Hemisphären die Seitenventrikel (Ventriculi laterales oder erster und zweiter Ventrikel). Die Seitenventrikel kommunizieren mit dem dritten Ventrikel jederseits durch das Foramen interventriculare sive Monroi.

§ 13. Übersicht über die Hirnteile und ihre Derivate.

Bezeichnung der Hirnbläschen		Boden	Decke	Seitenteile	Hohlraum	
I. Primäres Hinterhirn	1. Nachhirn	Medulla oblongata	Tela chorioidea ventriculi quarti	Crura cerebelli ad med. obl.	Ventriculus quartus	A. Hirnstamm
	2. Sekundäres Hinterhirn	Pons Varolii	Velum medullare posterius, Cerebellum, Velum med. anterius	Crura cerebelli ad pontem		
II. Mittelhirn	3. Mittelhirn	Pedunculi cerebri, Substantia perforata posterior	Corpora bigemina	Brachia conjunctiva, Corpus geniculatum med.	Aquaeductus Sylvii	
III. Primäres Vorderhirn	4. Zwischenhirn	Corpora mammillaria, Tuber cinereum, Chiasma nervorum opticorum. Hypophysis	Commissura post., Epiphysis, Tela chorioidea ventriculi tertii	Thalamus opticus	Ventriculus tertius	
	5. Großhirn (sek. Vorderhirn)	Substantia perforata ant., Lobus olfactorius, Insula	Mantel der Großhirnhemisphären, Commissura anterior, Corpus callosum, Fornix, Septum pellucidum		Ventriculi laterales	B. Hirnmant.

§ 14. Das **Nachhirn.** Vordere Grenze: Hinterrand der Brücke; hintere Grenze: Austrittsstelle des ersten Cervicalnerven. Der Zentralkanal des Rückenmarks öffnet sich in der Rautengrube (Fossa rhomboidea), deren hinteres zugespitztes Ende den Calamus scriptorius bildet. Die Grube ist mit einer gefäßreichen Decke versehen, welche in der Pia mater des verlängerten Markes sich fortsetzt. Nach vorne schließt sich die Decke der Rautengrube an das Kleinhirn an.

Dem allmählichen Übergange des Rückenmarks in die Medulla oblongata entspricht die Fortsetzung sämtlicher Teile.

A. Die **Furchen:**

a. Die Fissura mediana anterior ist durch die Pyramidenkreuzung, Decussatio pyramidum, unterbrochen, welche jederseits durch 4—5 die Furche überbrückende Bündel gebildet wird. Zu beiden Seiten der Medianfurche liegen die Pyramiden.

b. Der Sulcus lateralis anterior ist über der Austrittsstelle der vorderen Wurzeln des 1. Cervicalnerven durch die Fibrae arcuatae unterbrochen und tritt erst wieder an der Austrittsstelle des N. hypoglossus auf.

c. Der Sulcus lateralis posterior weicht mehr und mehr seitlich von der Medianlinie ab, da die Hinterstränge der Medulla oblongata durch die Bildung der Rautengrube divergieren, und verschwindet am hinteren seitlichen Brückenrande.

B. Die **Stränge:**

a. Die Vorderstränge sind nicht in die Medulla oblongata direkt fortgesetzt. An ihrer Stelle finden sich die Pyramiden. Zur Seite der Pyramiden zeigt sich ein länglicher, abgerundeter Vorsprung, die Olive, an deren Oberfläche (besonders am unteren Ende) die Fibrae arcuatae sich nach den Pyramiden zu verteilen.

b. Die Hinterstränge setzen sich in die Medulla oblongata fort. Die Funiculi graciles enden mit einer Anschwellung, der Clava (Keule), dicht hinter dem Calamus scriptorius. Seitlich von den Fun. grac. verlaufen die Funiculi cuneati, welche vor der Clava ebenfalls eine Anschwellung, das Tuberculum cuneatum, besitzen. Ihnen schließt sich lateral als neuer Bestandteil der Medulla oblongata der Rolandosche Strang an, welcher sich zum Tuberculum cinereum (Rolandi) verdickt. Die zuletzt beschriebenen Bestandteile liegen hinter dem Sulcus lateralis posterior und werden, da sie zum Kleinhirn aufwärts treten, unter dem Namen Crura cerebelli ad medullam oblongatam zusammengefaßt. Daneben heißen sie noch Corpora restiformia (strickförmige Körper) und Pedunculi cerebelli (Kleinhirnstiele) und bestehen also aus den Funiculi graciles, cuneati und dem Rolandoschen Strang.

C. Die **graue Substanz:**

1. Die Hinterhörner gehen mehr in lateraler Richtung ab.
2. In den Funiculi graciles tritt jederseits ein grauer Kern, ein Nucleus gracilis, in den Funiculi cuneati ebenso ein Nucleus cuneatus auf.

Die dorsale Hälfte der Medulla oblongata ist also nunmehr durch drei graue Substanzleisten ausgezeichnet: die Hinterhörner, die Nuclei cuneati und graciles.

3. An der ventralen Hälfte des verlängerten Markes wird das Vorderhorn von der übrigen grauen Substanz abgetrennt, da die Pyramidenseitenstrangbahnen das Vorderhorn durchschießen, um die Pyramidenkreuzung einzugehen. Die abgetrennten Vorderhörner verlieren sich allmählich

in der Höhe der Brücke; an ihrer Stelle tritt eine Säule grauer Substanz, welche als Nucleus ambiguus (Nuclei laterales) oder Kern der Seitenstränge bezeichnet wird. Aus diesem entspringen die motorischen Fasern der Hirnnerven, ausgenommen die des N. hypoglossus und der Augenmuskelnerven.

4. Der Olivenkern, Nucleus olivaris, liegt der als Anschwellung gekennzeichneten Olive zugrunde. Er ist eine gewellte Lamelle grauer Substanz, welche einen von weißer Substanz eingenommenen Raum kapselartig umschließt. Nur dorsal und medial ist die Lamelle an dem Hilus offen. Als Nebenkerne werden der Nucleus olivaris accessorius anterior (vor der Olive) und posterior (hinter der Olive) unterschieden. Olivenkern und Nebenkerne bestehen aus multipolaren Ganglienzellen.

D. Die **weiße Substanz:**

1. Die Vorderstränge werden auf die Seite gedrängt. Denn die aus den Pyramidenseitensträngen stammenden Fasermassen ziehen nach ihrer Kreuzung rechts und links von der Fissura mediana anterior empor. Die Pyramidenvorderstränge, welche sich nicht gekreuzt haben, sind also auch lateral verdrängt und bilden mit jenen Fasermassen die Pyramiden des verlängerten Markes. Die Vorderstrang-Grundbündel liegen nunmehr dorsal von den Pyramiden.
2. Aus den grauen Kernen der Hinterstränge treten massenhaft sensible Fasern nach vorne und kreuzen sich mit denen der anderen Seite: Schleifenkreuzung. Es bestehen also in der Medulla oblongata zwei Kreuzungen: eine ventrale, motorische und eine dorsale, sensible. Die Fasern der Hinterstränge haben sich in den Nuclei graciles und cuneati aufgelöst und mit ihren Fibrillen ein feines Geflecht um die Gang-

lienzellen dieser Kerne gebildet. Mit diesen Ganglienzellen beginnt eine neue Nerveneinheit (Neuron), welche sich in den die dorsale Schleifenkreuzung eingehenden Fasern nach dem Gehirn fortsetzt. Diese erlangen durch das Auseinanderweichen der Hinterstränge eine bogenförmige Anordnung: Fibrae arcuatae internae. Die an der Schleifenkreuzung bestehende mediane Durchflechtung bildet die Raphe, welche dorsal von den Pyramiden beginnt und bis zum Boden der Rautengrube sich erstreckt. Lateral von der Raphe, medial von den Oliven, gehen die schon gekreuzten Bogenfasern in eine Längsrichtung über und stellen mit Fasern aus anderen Gebieten die Olivenzwischenschicht her. Lateral von dieser, zwischen Nuclei cuneati und graciles einerseits und den Olivenkernen andererseits besteht die Formatio reticularis.

3. Die Fibrae arcuatae externae kommen von hinteren Teilen der Medulla oblongata, umziehen zum Teile die Oliven und biegen über die Pyramiden in die vordere Medianfissur ein. Sie bilden als Fibrae rectae einen Bestandteil der Raphe. Äußerlich umziehen sie das verlängerte Mark als Stratum zonale.
4. Das Vließ umgibt den Olivenkern als ein Gewirre feiner Fibrillen. Vom Olivenkern verlaufen im Corpus restiforme Fasern zum Kleinhirn: Oliven-Kleinhirn-Bahn.
5. Das Corpus restiforme enthält äußere Bogenfasern, welche von den Nuclei graciles ausgehen, ferner die Olivenkleinhirnbahn und die Kleinhirnseitenstrangbahn.

§ 15. Das **Kleinhirn, Cerebellum,** ist ellipsoid, dorsoventral abgeplattet, oben plan, unten konvex; es wiegt 120—150 g. Es besteht aus dem medianen Vermis (Wurm), welcher die Kommissur für die Seitenteile darstellt: die Hemisphären. Vorne am Wurme befindet

sich die Incisura cerebelli anterior, hinten an ihm die Incisura cerebelli posterior. Die Hemisphären sind unten durch die mediane Vallecula cerebelli voneinander geschieden. Die obere und untere Fläche des Kleinhirns grenzen jederseits in dem Margo lateralis aneinander an und sind durch den Sulcus horizontalis magnus voneinander getrennt.

Die **nervöse Substanz des Kleinhirns** besteht aus:

a. dem Rindengrau: es ist im Wurme stärker entwickelt;
b. der weißen Marksubstanz: sie ist in den Hemisphären stärker entwickelt; da sie sich in die Lappen oder Falten fortsetzt, so entsteht auf sagittalem Durchschnitte am Wurm der Arbor vitae;
c. den grauen Kernen: jederseits ein Nucleus dentatus (der größte), fastigii, globosus und emboliformis.

Der **Faserverlauf** innerhalb der weißen Massen seht größtenteils in Zusammenhang mit den drei in die Hemisphären einstrahlenden Crura cerebelli.

1. Die Corpora restiformia (Crura cerebelli ad med. obl.) führen die Kleinhirnseitenstrangbahn, die sich im Wurme kreuzt, die Olivenkleinhirnbahn, ferner Fasern von Nervenkernen (N. vestibularis, Deitersscher Kern), ins Cerebellum.
2. Die Crura cerebelli ad pontem: enthalten Bogenfasern und die Großhirnrindenbrückenbahnen.
3. Die Crura cerebelli ad cerebrum (Brachia conjunctiva): enthalten Fasern aus dem Nucleus dentatus.

Die **Kleinhirnrinde** setzt sich aus drei Schichten zusammen:

1. Graue molekulare Schicht mit den kleinsten Ganglienzellen des Körpers;
2. Tangentialfaserschicht mit den mehr nach innen liegenden, großen Purkinjeschen Zellen,
3. Körner- oder rostfarbene Schicht.

Man hat hier drei Neurone aufgestellt:

I. Neuron: Zellen der Molekularschicht, deren Nervenfortsatz Collateralen um die Purkinjeschen Zellen abgibt;

II. Neuron: Die Purkinjeschen Zellen, deren Dendriten in die Molekularschicht, deren Nervenfortsätze ins Mark übergehen;

III. Neuron: Zellen der Körnerschicht, deren Nervenfortsatz in die Tangentialfaserschicht und die Molekularschicht geht.

Einteilung des Kleinhirns. Das Kleinhirn ist gefurcht. Da die Furchung des Wurmes die primäre ist, so ist sie auch maßgebend für die Einteilung der Hemisphären. Man unterscheidet primäre Markblätter = Lobi, sekundäre = Lobuli und tertiäre = Gyri.

	Wurm		Hemisphären
Vermis superior	Lingula Lobulus centralis Monticulus (Culmen et Declive)	Oberlapp.	Frenulum lingulae Ala lobuli centralis Lobus quadrangularis (Lobus lunatus ant. et post.)
Sulcus horizontalis			
Vermis inferior	Folium cacuminis Tuber valvulae	Hinterlappen	Lobus semilunaris sup. Lobus semilunaris inf.
	Pyramis Uvula Nodulus	Unterlapp.	Lobus biventer Tonsilla Flocculus

Die Nische, welche die Uvula, jederseits mit der Tonsille bildet, heißt Nidus avis.

§ 16. Die **Brücke,** der **Pons,** ist die Kreuzungsstation zwischen Bahnen des Großhirns und des Kleinhirns. Sie liegt auf dem Clivus. Die basal-konvexe Brücke besitzt eine mediane Furche, den Sulcus basilaris. Dieser ist nicht durch die unter ihm verlaufende Arteria basilaris bedingt, sondern durch die Pyramidenbahnen, welche jederseits einen flachen Wulst nach außen hin bewirken. Die Brücke zerfällt in zwei Teile:

a. einen ventralen Teil, enthaltend:
   1. das Stratum zonale und Bogenfasern,
   2. die Pyramidenbahnen: im hinteren Bezirk noch einheitlich, im vorderen dagegen zersprengt durch anderweitige Faserzüge,
   3. Großhirnrindenbrückenbahnen;

b. einen dorsalen Teil, enthaltend:
   1. die centripetalen Bahnen der Schleifenkreuzung,
   2. Fasern aus dem Nucleus dentatus,
   3. die Brückenkerne.

§ 17. Der vierte Ventrikel. sein Boden und seine Decke.

a. Boden: Der vordere Teil der Rautengrube, welche am Boden des vierten Ventrikels liegt, gehört der Brücke, der hintere der Medulla oblongata an. Eine mediane Längsfurche, der Sulcus longitudinalis, scheidet den Boden in zwei seitliche Hälften. Zu beiden Seiten der Furche verlaufen die Eminentiae mediales. Von der Furche ziehen quer lateral die Striae acusticae, welche den Boden der Rautengrube in einen vorderen und hinteren Abschnitt scheiden. Im hinteren Abschnitt findet sich zur Seite der Eminentia medialis die Ala cinerea; im vorderen Abschnitt der Locus coeruleus und davor die Substantia ferruginea.

b. Decke: wird gebildet vom Velum medullare an-

terius (vorderem Marksegel), vom Kleinhirn, Velum medullare posterius, Tela chorioidea ventriculi quarti.

1. Das Velum medullare anterius verbindet die Brachia conjunctiva untereinander, geht nach hinten und oben in den Wurm über, in seinem hinteren Teile von der Lingula überdeckt;
2. das Kleinhirn;
3. das Velum medullare posterius ist eine aus embryonaler Zeit herstammende Marklamelle mit freiem Rande nach vorne, nach hinten übergehend in eine zarte Markmembran, welche mit der Substantia alba des Kleinhirns zusammenhängt, ausgespannt zwischen Nodulus und Flocculus. Um das Marksegel sichtbar zu machen, muß man die Tonsillen ausschneiden.
4. Die Tela chorioidea ventriculi quarti besteht aus gefäßführendem Bindegewebe und einer Epithelschicht an der Innenfläche; sie ist von dem ovalen Foramen Magendii durchbrochen, durch welches die Ventrikel des Gehirns mit dem Subarachnoidealraum kommunizieren. An der Spitze des Recessus lateralis ventriculi quarti befindet sich die paarige Apertura lateralis ventriculi quarti. Die Epithelschicht ist der Rest der nicht nervös modifizierten Anlage und geht am Rande der Rautengrube in stärkere Rudimente des Daches über. Diese sind: der Obex (Riegel), der Ponticulus (Brückchen) und die Taenia (Riemchen).

§ 18. Das **Mittelhirn, Mesencephalon,** wird vom Großhirn überdeckt und besteht aus den ventralen Hirnstielen (Pedunculi cerebri) und der dorsalen Vierhügelplatte.

a. Basis: die Pedunculi cerebri verlaufen nach vorne divergierend teils zu den Sehhügeln, teils zum Vorderhirn. Eine schwärzliche Schicht, die

Substantia nigra, teilt die Hirnstiele in den Fuß und die Haube (Tegmentum). Der Fuß enthält in der Mitte die Pyramidenbahnen, zu beiden Seiten von ihnen Großhirnrindenbrückenbahnen, und zwar medial die Stirnhirnbrückenbahn, lateral die parieto-temporale Brückenbahn. Die Haube ist eine Fortsetzung der Formatio reticularis des verlängerten Markes und der Brücke und führt hauptsächlich sensible Bahnen. Zwischen beiden Peduculi cerebri befindet sich die Substantia perforata posterior.

b. Decke: ist durch die Vierhügel (Corpora bigemina) ausgezeichnet. Man unterscheidet ein vorderes und ein hinteres Paar. Zwischen beiden hinteren Hügeln tritt das Frenulum auf, welches zum Velum medullare ant. verläuft. Seitlich vom Frenulum tritt der N. trochlearis aus dem Gehirn aus.

c. Seitenteile: Jeder Vierhügel geht lateral in einen Arm, Brachium corporis bigemini über. Der vordere Arm wendet sich zum Corpus geniculatum laterale, der hintere zum Corpus geniculatum mediale.

Unter dem hinteren Arme liegt an der Seite der Haube das Trigonum lemnisci. Corpus geniculatum laterale und mediale, der vordere Vierhügel und das Pulvinar des Thalamus enthalten Ursprungskerne für die Fasern des Tractus opticus.

§ 19. Das **Zwischenhirn, Diencephalon,** ist das primäre Vorderhirn, welches allmählich vom sekundären über-, resp. umwachsen wird.

1. Die Decke des Zwischenhirns ist überlagert:
   a. vom Corpus callosum } Kommissuren des
   b. vom Fornix } Großhirns;
   c. von der Tela chorioidea, einer Duplikatur der Pia mater, von welcher das untere Blatt dem Zwischenhirn angehört; die Tela liegt in der Fissura chorioidea.

d. von einer rudimentären eigenen Epitheldecke Von dieser Epitheldecke geht die Anlage der Zirbeldrüse aus. Die Zirbeldrüse (Glandula pinealis, Conarium, Epiphysis) ist ein graurötliches Organ. Länge: 12 mm, Breite: 8 mm, Dicke: 4 mm. Sie bettet sich in die Einsenkung zwischen den beiden vorderen Vierhügeln. Durch die beiden Zirbelstiele (Habenulae) steht sie mit den Taeniae medullares des Thalamus in Verbindung. Unter der Zirbel befindet sich eine kleine Ausbuchtung des dritten Ventrikels, der Recessus pinealis, welcher oben von der Commissura habenularum, unten von der Commissura posterior begrenzt wird. Die Zirbel führt reichlich Blutgefäße und enthält mit Zellen erfüllte follikelartige Bildungen. In den Follikeln finden sich manchmal Konkremente aus phosphor- und kohlensaurem Kalk, der Hirnsand, Acervulus. Die Zirbel soll das Rudiment eines Parietalauges sein.

2. Der Boden wird von der Trichtergegend (Regio infundibuli) eingenommen:

a. Corpora mammillaria s. candicantia liegen zu zweien zwischen den Hirnstielen vor der Substantia perforata posterior; sie sind durch weiße Farbe ausgezeichnet;

b. das Tuber cinereum vor den Corp. mamm.;

c. davor wieder das Infundibulum (Trichter); dessen vordere Wand bildet die Lamina terminalis, hinter derselben liegt der Recessus opticus. Hinter diesem besitzt der Trichter einen Anhang, die Hypophyse;

d. die Hypophysis liegt in der Sella turcica. Sie besteht aus zwei genetisch verschiedenen Lappen:

α. Lobus posterior (nervosus) ist die Fortsetzung des Trichters und besitzt embryonal eine Höhle, welche mit dem dritten Ventrikel kommuniziert. Bei Fischen ist dieser Lappen sehr groß.

β. Lobus anterior (glandularis) entsteht aus der Rathkeschen Hypophysentasche, welche sich an der hinteren Wand der Mundbucht bildet.

3. Zwischengebiet zwischen Decke und Boden ist die Haube, Tegmentum. Sie heißt hier Regio subthalamica und geht in das Corpus subthalamicum (Luysschen Körper), eine Ganglienzellenmasse, über. Medial und darüber liegt der rote Kern der Haube, Nucleus ruber tegmenti, welcher sich auch ins Mittelhirn erstreckt.

4. Seitenwände werden von den Thalami optici (den Sehhügeln) gebildet. Der Thalamus opticus ist das Basalganglion des Zwischenhirns. Die obere Fläche hat vorn das Tuberculum anterius, hinten das Pulvinar; das Pulvinar überlagert Corpus geniculatum mediale und laterale. Die obere Fläche biegt in die mediale mit scharfer Kante über. Diese Kante ist von der weißen Taenia s. Stria medullaris eingenommen, welche in den Zirbelstiel hinten jederseits übergeht. Die obere Fläche ist lateral gegen das Corpus striatum des Großhirns durch die Stria terminalis abgegrenzt. Der Thalamus besitzt an grauer Masse:

a. drei Kerne:

α. Nucleus anterior nimmt das Tuberculum anterius ein. Von ihm geht die Radix descendens fornicis, Tractus thalamomammillaris (das Vicq d'Azyrsche Bündel) zu den Corpora mammillaria,

β. Nucleus medialis,

γ. Nucleus lateralis,

b. das Ganglion habenulae: am hinteren, verdickten Ende der Stria medullaris. Aus dem Ganglion zieht der Fasciculus retroflexus unter Kreuzung zum Ganglion interpedunculare, welches zwischen den Hirnstielen liegt.

5. Der Tractus opticus entspringt aus dem Pulvinar, dem vorderen Vierhügel, dem Corpus geniculatum mediale und laterale. Er umgreift die Seite des Hirnstieles und verläuft nach vorne und unten zur Gehirnbasis. Beide Tractus vereinigen sich im Chiasma nervorum opticorum vor der Hypophyse unterhalb des Recessus opticus. Aus dem Chiasma geht jederseits ein Nervus opticus nach vorn und seitlich ab.

§ 20. Das **Großhirn** (Telencephalon) ist vom Kleinhirn und Hirnstamm durch die Fissura transversa geschieden. Die beiden Hemisphären haben die Fissura sagittalis zwischen sich. Man teilt das Großhirn ein in:

1. das Stammgebiet: Insula, Substantia perforata anterior, Riechgebiet und Corpus striatum (Basalganglion),
2. das Mantelgebiet: dieses zerfällt wieder in Stirnbein (Lobus frontalis), Parietalhirn (Lobus parietalis), Occipitalhirn (Lobus occipitalis) und Schläfenhirn (Lobus temporalis).

A. **Große Kommissuren des Gehirns:**

a. Die Commissura anterior liegt in der Vorderwand des dritten Ventrikels; sie ist die phylogenetisch älteste Kommissur zwischen beiden Hemisphären. Sie steht im Dienste des Riechfeldes und ergänzt den Balken.

b. Der Balken, Corpus callosum, verbindet ebenfalls beide Hemisphären und zwar die Mantelteile (Mantelkommissur). Daher ist er bei höheren Tieren mächtig entwickelt. Er ist beim

Menschen 7—9 cm lang. Sein vorderes Ende, das Rostrum, erhebt sich von der Lamina terminalis aus nach vorne oben, biegt dann nach hinten im Balkenknie, Genu corporis callosi, um in das Corpus, welches hinten mit einem eingerollten Wulste, dem Splenium, endigt.

c. Das Gewölbe, der Fornix, entsteht aus Längsfasern teils in der Lamina terminalis, teils im Bereich des Ammonshornes (Hippocampus). Vom Tuberculum anterius des Thalamus verläuft die Radix descendens zum Corpus mammillare; von hier steigt die Radix ascendens wieder empor als Columna fornicis. Diese biegt nach hinten in das Corpus um, welches in die Crura fornicis ausläuft. Die Säulen des Gewölbes werden mit dem Balken durch das Septum pellucidum verbunden. Dieses besteht aus zwei Lamellen, welche das spaltförmige Cavum septi pellucidi umschließen.

B. Die **Seitenventrikel, Ventriculi laterales,** kommunizieren mit dem dritten Ventrikel durch das Foramen interventriculare (Monroi). Sie besitzen drei Ausbuchtungen, welche als Hörner bezeichnet werden.

a. Das Vorderhorn erstreckt sich in den Stirnlappen. An seinem Boden liegt der Nucleus caudatus des Corpus striatum, die Stria terminalis und der Thalamus opticus; an der Bildung des Daches nehmen außer der übrigen Hirnsubstanz Fornix und Corpus callosum teil.

b. Das Hinterhorn erstreckt sich in den Occipitallappen und verläuft in sanft medialer Krümmung zugespitzt aus. Von der medialen Wand her ragt ein wulstförmiger Vorsprung ein, der

Calcar avis, hervorgebracht von der an der medialen Außenfläche des Occipitalhirns befindlichen Fissura calcarina.

c. Das Unterhorn erstreckt sich in das Temporalhirn. In ihm sind medial sichtbar das Crus fornicis und der Hippocampus. Der Hippocampus (Ammonshorn, Pes hippoc.) ist ein Wulst, welcher durch die Fissura hippocampi hervorgebracht ist und ins Unterhorn hineinragt. Der Fornix setzt sich als Fimbria auf den Hippocampus fort. An der konkaven Seite des Hippoc. verläuft die Fascia dentata, welche den rückgebildeten Gyrus dentatus vorstellt. Das vordere und untere Ende des Hippocampus ist verdickt und besitzt mehrere Vorsprünge, Digitationes.

C. **Furchen** (Sulci) und **Windungen** (Gyri):

a. Hauptfurchen: Fissura cerebri lateralis (Sylvii) mit einem hinteren, vorderen und oberen Schenkel; der Sulcus centralis (Rolandi), Fissura parieto-occipitalis; Sulcus cinguli; Fissura calcarina. Diese Furchen sind phylogenetisch und ontogenetisch die ältesten.

b. Furchen und Windungen des Lobus frontalis (Schema):

Gyrus frontalis superior,
Sulcus frontalis superior,
Gyrus frontalis medius,
Sulcus frontalis inferior,
Gyrus frontalis inferior (Pars orbitalis, triangularis und opercularis).

c. Furchen und Windungen des Lobus parietalis. Hauptfurche: Sulcus centralis (Rolandi).

Davor: Gyrus centralis anterior; dahinter: Gyrus centralis posterior. Der Gyrus centralis

anterior ist nach vorne durch den Sulcus centralis anterior abgegrenzt; der Gyrus centralis posterior ist in seinem unteren Teile nach hinten durch den Anfang des Sulcus interparietalis begrenzt. Über dem S. interparietalis: der Gyrus parietalis superior; unter ihm: der Gyrus parietalis inferior.

Auf der medialen Hemisphärenfläche treffen Gyrus centr. ant. und post. in dem Lobus paracentralis zusammen.

d. Das Occipitalhirn besitzt einen Gyrus occipitalis I, II und III (wechselnde Verhältnisse!).

e. Lobus temporalis (Schema):

Fissura cerebri lateralis (Sylvii),
Gyrus temporalis superior,
Sulcus temporalis superior,
Gyrus temporalis medius,
Sulcus temporalis medius,
Gyrus temporalis inferior,
Sulcus temporalis inferior,
Gyrus fusiformis,
Fissura collateralis,
Gyrus uncinatus, Gyrus hippocampi, Gyrus lingualis,
Fissura chorioidea.

f. Medianseite der Hemisphären.
Hauptfurche: Sulcus cinguli, oberhalb des Balkens und parallel mit ihm.

Zwischen Sulcus cinguli und Balken: Gyrus cinguli (fornicatus). Oberhalb des Sulcus cinguli: vorn der Gyrus frontalis superior, in der Mitte der Lobus paracentralis; darauf folgen Praecuneus, Cuneus, Gyrus lingualis. Der Praecuneus ist vom Cuneus getrennt durch die Fissura parieto-occipitalis, der Cuneus vom G. lingualis durch die Fissura calcarina.

D. **Stammgebiet der Hemisphären** setzt sich zusammen aus Insel und Riechfeld.

a. Insula (Reilii) liegt im Hintergrunde der Fissura cerebri lateralis, verdeckt von Stirn-, Scheitel- und Schläfenlappen.

b. Das Riechfeld (Rhinencephalon) besteht seinerseits aus

1. dem Lobus seu Bulbus olfactorius: ist ursprünglich eine Ausstülpung des Gehirns; an ihn wachsen centripetal die Fila olfactoria. Er hat drei Wurzeln: Stria olfactoria lateralis vom Gyrus hippocampi, medialis vom Gyrus cinguli und eine mittlere wahrscheinlich von der Substantia perforata ant.;
2. der Substantia perforata anterior, lateral vom Tractus opticus.

E. **Graue und weiße Substanz des Großhirns:**

a. Das Rindegrau ist 2—4 mm dick. Es setzt sich aus mehreren Schichten zusammen:

1. Neurogliaschicht (Molekularschicht),
2. kleine Pyramidenzellen,
3. große Pyramidenzellen,
4. kleine und kleinste (polymorphe) Pyramidenzellen.

b. Der graue Ependymüberzug der Ventrikel (Ependyma ventriculorum) besteht aus Neuroglia und zu innerst aus einer Epithellage, deren Zellen in Jugendzuständen Wimperhaare tragen.

c. Die grauen Großhirnganglien: das Basalganglion des Großhirns ist das Corpus striatum. Ursprünglich im Konnex mit der Hirnrinde, wird es sekundär zentralwärts verlagert. Es besteht aus zwei frontalwärts noch verbundenen, occipitalwärts sich voneinander trennenden Kernen:

1. Nucleus caudatus mit dem Kopfe und

länglichem Schwanze. Mit seiner freien Fläche ragt er in den Ventriculus lateralis. Er bildet den Rücken und medialen Teil des Streifenkörpers;

2. Nucleus lentiformis (Linsenkern) ist vom Nucleus caudatus und Thalamus opticus durch die Capsula interna geschieden. Er bildet die Basis und den lateralen Teil des Streifenkörpers. Er ist im Horizontalschnitt bikonvex, im Frontalschnitt keilförmig (Spitze des Keils medial, Basis lateral). Der Linsenkern besteht wieder aus drei Gliedern: zwei inneren, welche als Globus pallidus zusammengefaßt werden, und einem äußeren, dem Putamen.

Ferner seien noch zwei graue Massen erwähnt: das Claustrum liegt lateral vom Linsenkerne, von ihm durch die Capsula externa geschieden. Der Mandelkern, Nucleus amygdalae, liegt im Uncus.

d. Die weiße Substanz bildet in jeder Hemisphäre eine zusammenhängende Markmasse über dem Basalganglion, das Centrum semiovale s. Vieussenii. In dieses gehen Balken, äußere und innere Kapsel über. Besonders wichtig ist die innere Kapsel. Sie liegt als weiße Markmasse zwischen Linsenkern einerseits (lateral), Sehhügel und Nucleus caudatus andererseits (medial). Auf horizontalem Durchschnitte zeigt sich ein vorderer Schenkel zwischen Kopf des Nucl. caud. und Linsenkern und ein hinterer zwischen Linsenkern und Sehhügel. Vorderer und hinterer Schenkel bilden einen lateral offenen Winkel, dessen Scheitel, das Knie der Kapsel, medial liegt.

α. Durch den vorderen Schenkel der Capsula interna ziehen:

1. die frontale Brückenbahn;

2. die Strahlungen des Sehhügels zur Rinde (Stiele des Sehhügels, Radiatio thalami).

β. Durch den hinteren Schenkel:

1. Temporo-occipitale Brückenbahn;
2. Stiele des Sehhügels;
3. Temporo-akustische Bahn;
4. Psycho-optische Bahn zur Rinde des Occipitallappens;
5. Pyramidenbahn;
6. Trigeminus- (Portio motoria), Facialis- und Hypoglossus-Bahnen;
7. Sensorische Fasern.

F. Die **Centra der Hirnrinde** und die von ihnen ausgehenden Bahnen:

a. Für die motorischen Zentren gilt die Regel: Je höher gegen die Fissura sagittalis ein motorisches Zentrum an der Hirnrinde liegt, desto tiefer am Körper befinden sich die von ihm abhängigen Muskeln.

Die motorischen Zentren haben ihren Hauptsitz in den Zentralwindungen, greifen jedoch auch auf die mediale Hemisphärenfläche über; dabei kommt wesentlich der Gyrus paracentralis in Betracht. Ferner nehmen sie den Gyrus parietalis superior in Anspruch.

α. Das Zentrum der unteren Extremität nimmt den Gyrus paracentralis, das obere Drittel der beiden Gyri centrales ein und erstreckt sich nach hinten bis gegen die Fissura parieto-occipitalis.

β. Das Zentrum der oberen Extremität bedeckt ebenfalls den Gyrus paracentralis, reicht aber an der Konvexität der Hemisphäre weiter herab als das vorige.

γ. Das Zentrum der Hand entspricht dem unteren Teil der oberen Hälfte der vorderen Zentralwindung.

δ. Das Zentrum der mimischen Muskeln (N. facialis) am unteren Ende der Zentralwindungen, davor das Zentrum für die Zungenmuskeln (N. hypoglossus). Das Zentrum für die Kaumuskeln in der 3. Stirnwindung am Vorderende der Fossa Silvii.

ε. Das Brocasche Sprachzentrum liegt in der 3. linken Stirnwindung.

ζ. Die Centra der Hals- und Nackenmuskeln und der Augenbewegungen liegen auf den motorischen Feldern der beiden Zentralwindungen.

Von den motorischen Zentren gehen die motorischen Bahnen aus:

α. Die Pyramidenbahn (Verlaufsschema):

I. Nerveneinheit: Hirnrinde — Centrum semiovale — Capsula interna (hinterer Schenkel) — Pedunculus cerebri — Pons — Pyramiden der Medulla oblongata $\begin{matrix}\times\ \text{Pyramiden-}\\ =\ \text{Pyramiden-}\end{matrix}$ seitenstrangbahn*) vorderstrangbahn — graues Vorderhorn.

II. Nerveneinheit: graues Vorderhorn — vordere Wurzel — peripherer Nerv.

β. Die Leitungsbahnen der motorischen Hirnnerven (analog).

I. Nerveneinheit: Hirnrinde — Capsula interna × (Fibrae rectae) — Kern.

II. Nerveneinheit: Kern — motorischer Hirnnerv.

b. Die sensiblen Zentren (die Fühlsphäre oder das zentrale Feld des Tastsinns) liegen ebenfalls in der Umgebung des Sulcus centralis, den motorischen entsprechend.

*) × bedeutet Kreuzung; = bedeutet geraden Verlauf.

Verlauf der Bahn (Schema nach dem Reizverlauf):

I. Nerveneinheit: Sensibler, peripherer Endapparat der Haut — peripherer Nerv — Spinalganglion — hintere Wurzel des Rückenmarks — Goll- und Burdach-Strang — Goll- und Burdach-Kern.

II. Nerveneinheit: Goll- und Burdach-Kern — × (sensible Schleifenkreuzung) — Haube des Hirnstieles — innere Kapsel (hinterster Teil) — Hirnrinde.

c. Das Sehzentrum liegt auf der medialen Seite des Occipitalhirns in der Umgebung der Fissura calcarina.

Bahn:

I. Nerveneinheit: Ganglienzellenschicht der Netzhaut — Opticusfasern — Corpus genic. med. + lat. + Pulvinar + Corpus bigem. anterius.

II. Nerveneinheit: Corpus bigem. ant. — Capsula interna — Occipitalhirnrinde.

d. Das Hörzentrum (psycho-akustische) liegt im Temporalhirn, am hinteren Ende der 1. linken Schläfenwindung.

Bahn:

I. Nerveneinheit: Hörzellen — Ganglion spirale cochleae — Nervus cochlearis — ventraler Acusticus-Kern.

II. Nerveneinheit: ventraler Acusticus-Kern — hinterer Vierhügel.

III. Nerveneinheit: Hinterer Vierhügel — Capsula interna — Temporalhirnrinde.

e. Geruchszentrum im Gyrus uncinatus.

Bahn:

I. Nerveneinheit: Riechepithel der Nasenschleimhaut — Fila olfactoria — Bulbus olfactorius.

II. Nerveneinheit: Bulbus olfactorius — Tractus olfactorius — Gyrus uncinatus.

§ 21. Gewichtsverhältnisse des Gehirns: Beim männlichen (♂) Neugeborenen 340 g, beim weiblichen (♀) Neugeborenen 330 g. Nach der Geburt nimmt das Hirngewicht 20—30 g ab. Im 3.—6. Monat 600 g ♂, 560 g ♀. Vom 20.—50. Lebensjahre 1375—1400 g ♂, 1245—1280 g ♀. Im Greisenalter vermindert sich das Gewicht wiederum um 10%: 1285 g ♂, 1180 g ♀.

Verhältnis zum Körpergewicht: 1 : 46—50 ♂, 1 : 44 bis 48 ♀. Einflüsse auf das relative Hirngewicht: Gesundheit und Krankheit, Blutgehalt, Körperlänge (1 cm Zunahme der Körperlänge bewirkt 4,4 g Zunahme des Hirngewichts).

§ 22. Hüllen des Gehirns:

a. Dura mater: ist eine derbe, fibröse Haut, versorgt von den Artt. meningeae. Ihre Außenfläche ist rauh, ihre Innenfläche glatt. Es lassen sich zwei Lamellen unterscheiden, eine äußere, weichere und gefäßreichere, eine innere derbere. Bei Kindern liegt die Dura fest am Knochen; bei Erwachsenen locker, fest nur an den Suturen. Die Dura ist wichtig:

1. als Matrix ossium: inneres Periost;
2. durch die Bildung der Sinus: Ableitung des venösen Hirnbluts;
3. durch die Duralscheiden für die Nerven;
4. als Stützapparat der Gehirnteile durch die Fortsätze:

   α. Falx cerebri, von der Crista galli zur Protuberantia occipitalis interna und längs des Sulcus sagittalis des Schädeldaches; liegt zwischen beiden Hemisphären des Großhirns;

   β. Falx cerebelli, von der Protuberantia occipitalis interna zum Foramen magnum

(hier in zwei Schenkel geteilt); scheidet die Hemisphären des Kleinhirns;

γ. das Tentorium cerebelli, vom Sulcus transversus des Occipitale zur oberen Kante der Pyramide des Felsenbeins und zum Processus clinoideus anterior; scheidet Großhirn vom Kleinhirn;

δ. das Diaphragma sellae turcicae vom dorsum sellae zum Tuberculum sellae; in der Mitte Loch für Infundibulum.

b. Arachnoidea: gefäßlos, geht über die Sulci hinweg; ist von der Dura durch den Subduralraum geschieden. Sie bildet die Arachnoidalzotten (Pacchionische Granulationen), welche als kolbige Auftreibungen in die Dura eindringen und am Knochen Eindrücke hinterlassen. Der Subarachnoidalraum ist von Bindegewebszügen durchzogen, welche mit platten Endothelzellen überkleidet sind. An der Hirnbasis besitzt er Erweiterungen, die Cisternae. Die Lymphe, welche den Subarachnoidalraum erfüllt, bewirkt durch ihren Auftrieb, daß das absolute Hirngewicht (1400 g) auf nur 25 g reduziert wird.

c. Die Pia mater überzieht die ganze Oberfläche des Gehirns, auch in den Sulci, und enthält die Blutgefäße des Gehirns. Sie bildet die erwähnten Telae chorioideae: Ventriculi quarti, tertii und lateralis.

Mache ich also einen Schnitt durch die Schädeldecke, so treffe ich:

1. Haut (Epidermis + Lederhaut);
2. Galea aponeurotica oder M. frontalis oder occipitalis;
3. Periost;
4. Knochen, bestehend aus:

α. Tabula externa (compacta),

β. Diploë,
γ. Tabula interna (vitrea);
5. Dura mater;
6. Cavum subdurale;
7. Arachnoidea;
8. Cavum subarachnoidale;
9. Pia mater;
10. Gehirnrinde.

§ 23. Gefäße des Gehirns:

A. Die **Arterien** besitzen eine vordere Blutquelle, die Art. carotis interna, und eine hintere, die Art. vertebralis. Die beiderseitigen Artt. vertebrales vereinigen sich unter der Brücke zur unpaaren, medianen Art. basilaris.

a. Die Äste der Carotis interna:
1. Art. cerebri anterior (Corporis callosi) zieht in der Fissura sagittalis aufwärts; vor dem Chiasma opticum sind die beiderseitigen durch die Art. communicans anterior verbunden;
2. Art. cerebri media (Fossae Sylvii);
3. Art. chorioidea geht unter dem Gyrus uncinatus ins Unterhorn (Plexus chorioideus).

b. Verbindung der vorderen mit der hinteren Blutquelle: Die Art. communicans posterior verbindet die Carotis mit dem Endaste der Art. basilaris, der Art. cerebri posterior, die Hirnstiele überbrückend; so entsteht der Circulus arteriosus (Willisii).

c. Die Äste der Art. basilaris:
1. Art. cerebri posterior umgreift den N. oculomotorius von vorn, verläuft vor der Brücke und schlägt sich um die Hirnstiele nach oben;
2. Art. cerebelli superior;
3. Art. cerebelli inferior anterior;

4. Art. auditiva interna geht in den Meatus acusticus internus; oft ein Zweig der vorigen.

d. Äste der paarigen Art. vertebralis:

1. Art. cerebelli inferior posterior,
2. Art. spinalis anterior } (vergl. § 10).
3. Art. spinalis posterior }

B. Die **Venen** des Gehirns ergießen ihr Blut in die Sinus durae matris, diese wieder in die Vena jugularis interna.

a. Die Sinus durae matris:

1. Sinus sagittalis superior: vom Foramen coecum zur Protuberantia occipitalis interna;
2. Sinus sagittalis inferior: verläuft am freien Rande der Falx cerebri;
3. Sinus transversus verläuft jederseits von der Protuberantia occipitalis interna im Sulcus transversus und sigmoideus zum Foramen jugulare;
4. Sinus occipitalis vom Foramen occipitale zur Protuberantia occipitalis interna;
5. Sinus rectus (tentorii) verläuft an der Verbindungsstelle der Falx cerebri und des Tentorium cerebelli.

Die Sinus 1.—5. fließen in dem vor der Protub. occip. int. gelegenen Confluens sinum (Torcular Herophili) zusammen.

6. Sinus alae parvae oder spheno-parietalis geht in den
7. Sinus cavernosus (von Bindegewebsbalken durchsetzt): von der Fissura orbitalis sup. zur Felsenbeinspitze. Beiderseitige Sinus cav. werden durch den die Hypophysis umgreifenden Sinus circularis miteinander verbunden;
8. Sinus petrosus superior beginnt am Sinus cavernosus und verläuft auf der Kante der Felsenbeinpyramide in den Sinus trans-

versus; er liegt also in der Befestigung des Tentorium an jener Kante;

9. Sinus petrosus inferior verläuft vom Sinus cav. längs der Synchondrosis petro-occipitalis zum Foramen jugulare;
10. Plexus basilaris: auf dem Clivus; kommuniziert mit den Sinus petrosi, cavernosus und den Venengeflechten des Wirbelkanales.

b. Die Emissaria verbinden die Sinus mit dem extracraniellen Venennetze:

1. Emissarium parietale, beiderseits in der Nähe der Sagittalnaht; führt in den Sinus sagittalis superior;
2. E. mastoideum führt in den Sinus transversus;
3. E. condyloideum verbindet S. transv. mit Plexus vertebralis externus;
4. E. occipitale: unterhalb der Prot. occ. ext., verbindet äußere Occipitalvenen mit dem Confluens sinuum.

c. Venae diploicae in der Diploë;

d. Venae meningeae;

e. Venae cerebrales:

1. Venae cerebrales superiores münden in den Sinus sagittalis superior;
2. Venae cerebrales inferiores münden in Sin. sag. sup., transversus.
3. Vena cerebri media: entspricht der gleichnamigen Arterie; mündet in den Sinus cavernosus.
4. Vena cerebelli sup. et inf. münden in Sinus rectus und transversus.
5. Vena magna (Galeni): vom Splenium corporis callosi zum Sinus rectus. Sie entsteht durch Vereinigung der beiden Venae cerebrales internae: verlaufen unter dem Fornix.

§ 24. Übersicht über die Bahnen des Zentralnervensystems.

A. **Verbindungen innerhalb der Hemisphären des Großhirns** (Fibrae propriae oder Assoziationsfasern):

a. Kurze Assoziationsbündel (Fibrae arcuatae): von einem Gyrus zum nächsten.

b. Lange Assoziationsbündel: mehrere Gyri überspringend.

1. Cingulum (Zwinge): beginnt unterhalb des Balkenknies, verläuft dann oberhalb des Balkens im Gyrus cinguli zum Gyrus hippocampi und uncinatus.
2. Fasciculus longitudinalis inferior: vom Schläfenlappen zum Hinterhauptslappen;
3. Fasciculus uncinatus: vom Stirnlappen zum Schläfenlappen;
4. Fasciculus arcuatus: vom Operculum zum Schläfenlappen;
5. die Fornix: von vorderen Teilen des Gehirns zur Region des Hippocampus (noch nicht gut erkannt!).

B. **Verbindungen zwischen den Hemisphären des Großhirns** (Kommissuren):

1. der Balken läßt zur Rinde die Radiatio corporis callosi gehen; nach vorn geht der Forceps minor (kleine Zange), nach hinten der Forceps major (große Zange);
2. die Commissura anterior verbindet die Riechzentren.
3. Commissura posterior.

C. **Verbindungen des Großhirns mit weiter hinten liegenden Teilen** gehen durch die Capsula interna und bilden im Großhirn den Stabkranz, die Corona radiata. Die Corona radiata besteht also aus:

a. Radiato thalami: Strahlungen von Thalamus zur Hirnrinde nach allen Richtungen;

b. Pedunculus-Bahnen:

1. Pyramidenbahn (vergl. § 20 F);
2. die Großhirnrindenbrückenbahnen: Großhirnrinde — Capsula interna — Pedunculus cerebri — × Pons — Kleinhirn; man unterscheidet eine frontale und eine temporo-occipitale Bahn;
3. zentrale Bahnen der motorischen Hirnnerven (vergl. § 20 F);
4. Fasern vom Nucleus caudatus und Putamen;

c. Haubenbahnen:

1. die sensible Bahn (vergl. § 20 F);
2. Fasern zur Linsenkernschlinge: Rinde — Capsula interna — Nucleus lentiformis — Linsenkernschlinge < Corpus subthalamicum / Nucleus ruber — × Haube (Schleifenschicht) — Brachia conjunctiva — Nucleus dentatus.

D. Die **übrigen Bahnen:**

1. Olivenkleinhirnbahn: Olive — Kleinhirn;
2. Kleinhirnseitenstrangbahn: Nucleus dorsalis (Clarkesche Säule) — Seitenstrang — Corpora restiformia — × Oberwurm.

Peripheres Nervensystem.

§ 25. Das periphere Nervensystem wird von den Nervi cerebro-spinales dargestellt. Die Hirnnerven sind nur zum Teil den Rückenmarksnerven ähnlich, welche ursprünglichere Verhältnisse darbieten. Jeder Rückenmarks- oder Spinalnerv geht aus zwei Wurzeln hervor. **Bellsches Gesetz:** Die vorderen Wurzeln sind motorisch, die hinteren sind sensibel. Von diesem Gesetz gibt es nur die eine Ausnahme, daß die Vasokonstriktoren und Vasodilatatoren durch die hinteren Wurzeln austreten. Die vorderen

Wurzeln stammen aus den Zellen des grauen Vorderhorns, die hinteren aus den Spinalganglien und sind fast dreimal so stark wie die vorderen.

§ 26. Die **Spinalganglien** liegen in den Foramina intervertebralia. Sie bestehen aus bipolaren, „scheinbar unipolaren", d. h. mit T-förmig sich teilendem Fortsatz versehenen Ganglienzellen, deren einer Fortsatz zum peripheren, sensiblen Endapparat, deren anderer ins Zentralnervensystem übergeht. Sie entstehen aus der Ganglienleiste. Bevor die Medullarrinne sich zum Medullarrohr schließt, wuchert zwischen den Zellen der Medullarrinne und dem übrigen Ektoderm (Hornblatt) jederseits eine Ganglienleiste hinein. Diese verdickt sich an bestimmten Stellen zu den Ganglienknoten. Von den Zellen dieser Ganglien wächst ein Fortsatz zentral-, ein anderer peripheriewärts.

I. **Hirnnerven** (Nervi cerebrales).

§ 27. Aus dem Gehirn treten zwölf Paare von Nerven und verlassen den Schädel durch bestimmte Öffnungen:

I. N. olfactorius mit Fila olfactoria	Umgewandelte Hirnteile	Lamina cribrosa
II. N. opticus		Foramen opticum
III. N. oculomotorius	Trigeminusgruppe	Fissura orbitalis superior
IV. N. trochlearis		
V. N. trigeminus Ramus I		
Ramus II		Foramen rotundum
Ramus III		Foramen ovale
VI. N. abducens		Fiss. orb. sup.
VII. N. facialis		Meatus acusticus internus
VIII. N. acusticus		
IX. N. glossopharyngeus	Vagusgruppe	Foramen jugulare
X. N. vagus		
XI. N. accessorius		
XII. N. hypoglossus		Canalis hypoglossi

In der Lage der motorischen Kerne zeigt sich eine beachtenswerte Verschiedenheit:

a. In der Verlängerung der Columna anterior des Rückenmarks, also ventral, liegen: Kerne von III, IV, VI und XII.

b. In der Verlängerung der Columna lateralis: Kerne von V (Portio motoria), VII, IX, X. Der motorische Kern von IX + X = Nucleus ambiguus.

Die Nerven III, IV, VI, XI und XII sind rein motorisch; die übrigen sind gemischt, sie enthalten also auch sensible Fasern, resp. sekretorische.

Diese sensiblen Elemente entstehen aus Ganglien, welche den Spinalganglien gleichwertig sind, und zwar für N. V das Ganglion semilunare (Gasseri), für N. VII (Portio intermedia) das Ganglion geniculi, für N. VIII Ganglion nervi cochleae et vestibuli, für N. IX das Ganglion petrosum, für N. X das Ganglion jugulare.

N. I—IV verlassen das Gehirn vor der Brücke, N. V und VI treten aus der Brücke aus, VII—XII aus der Medulla oblongata.

Phylogenie der Hirnnerven:

a. Trigeminus-Gruppe:

N. III, IV und VI gehören Metameren an, aus welchen sich die Augenmuskeln entwickeln.
V ist der Nerv des ersten Kiemenbogens (Kiefer);
VII ist der Nerv des zweiten Kiemenbogens oder Zungenbeinbogens (versorgt Platysma und mimische Muskulatur).

b. Vagus-Gruppe:

IX ist der Nerv des dritten Kiemenbogens;
X ist der Nerv mehrerer folgender Kiemenbögen;
XI ist aus X bei höheren Wirbeltieren erst entstanden;
XII ist aus einigen Spinalnerven entstanden und dem Gehirn erst sekundär zugeteilt.

Bei der Geburt sind die motorischen Hirnnerven markhaltig; die sensiblen, sensorischen und gemischten dagegen außer N. acusticus marklos.

§ 28. Der **Nervus olfactorius:** vom Bulbus olfactorius gehen die Fila olfactoria durch die Lamina cribrosa in zwei Reihen: die mediale Reihe zur Nasenscheidewand, die laterale zur oberen und mittleren Muschel. Die Fasern sind marklos, besitzen aber ein Neurilemm. Der Bulbus olfactorius ist ein ausgestülpter Gehirnteil.

§ 29. Der **N. opticus:** entsteht aus dem Stiele der primitiven Augenblase. Ursprung: Corpora geniculata, Pulvinar und Corpus big. ant. Aus dem Ursprunge geht der Tractus opticus hervor. Beide Tractus bilden das Chiasma. Aus dem Chiasma entspringen die Nervi optici. Jeder Nervus opticus durchsetzt das Foramen opticum und tritt zum Bulbus oculi. Er besitzt in der Augenhöhle Fortsetzungen der Hirnhüllen: Dural-, Arachnoidal- und Pialscheide. Die Fasern des Opticus sind markhaltig, aber ohne Neurilemm.

§ 30. N. oculomotorius: rein motorisch.

Ursprungskern: am Boden des Aquaeductus Sylvii, oberhalb der Haube, unter den vorderen Vierhügeln.

Austritt aus dem Gehirn: dicht vor der Brücke zwischen den Hirnstielen, hinter der Art. cerebri posterior.

Austritt aus der Schädelhöhle in die Augenhöhle: Fissura orbitalis superior.

Teilung in zwei Äste (schon vor dem Eintritt in die Augenhöhle):

a. Ramus superior: zum M. rectus superior und levator palpebrae superioris,
b. Ramus inferior: zum M. rectus internus, inferior und obliquus inferior; ferner die Radix brevis zum **Ganglion ciliare:** 2 mm groß, liegt lateral vom

N. opticus; Radix brevis s. motoria von N. III, Radix longa s. sensibilis von N. V (N. naso-ciliaris), Radix sympathica aus dem Geflechte der Art. ophthalmica. Es ist ein sympathisches Ganglion, da es multipolare Ganglienzellen besitzt. Vom Ganglion gehen Nervi ciliares breves zum Augapfel.

§ 31. N. trochlearis: rein motorisch; dünnster Hirnnerv.

Ursprungskern: Am Boden des Aquaeductus Sylvii, hinter dem Oculomotorius-Kerne.

Austritt aus dem Gehirn: dorsal (als einziger Gehirnnerv), seitlich vom Velum medullare anterius.

Verlauf: um die Hirnstiele zur Basis derselben.

Austritt aus der Schädelhöhle in die Augenhöhle: Fissura orbitalis superior.

Versorgt: den M. obliquus superior.

§ 32. N. trigeminus: motorisch (zum kleineren Teile) und sensibel.

Ursprungskerne:

1. motorische: medial im vorderen Abschnitt der Rautengrube;
2. sensible: lateral mit einer absteigenden Wurzel von der vorderen Vierhügelregion an und einer aufsteigenden bis zum zweiten Cervicalnerven.

Austritt aus dem Gehirn: am vorderen Rande der Brücke lateral. Man unterscheidet eine Portio major sive sensibilis und eine Portio minor sive motoria. Die Portio major hat das **Ganglion semilunare Gasseri** eingelagert. Dieses liegt im sogenannten Cavum Meckelii und entspricht einem Spinalganglion, da es bipolare Ganglienzellen besitzt. Die Portio major spaltet sich in drei Äste: Ramus ophthalmicus für Stirn- und Nasenteil, Ramus maxillaris für Oberkiefer, Ramus mandibularis für Unterkiefer. Die Portio minor schließt sich dem Ramus mandibularis an und versorgt die Kaumuskulatur.

A. **Ramus I (ophthalmicus):** rein sensibel.

Austritt aus der Schädel- in die Augenhöhle: Fissura orbitalis superior. Vor dem Austritt geht der N. tentorii (N. recurrens rami primi) ab.

Teilung in drei Äste:

1. N. lacrimalis: zur Tränendrüse, zur Conjunctiva und oberem Augenlid, Anastomose mit N. zygomaticus.
2. N. frontalis:
   a. N. supratrochlearis: zum oberen Augenlid und zur Stirne;
   b. N. supraorbitalis: durch das Foramen supraorbitale oder die gleichnamige Incisura zur Stirne.
3. N. naso-ciliaris:
   a. Radix longa zum Ganglion ciliare;
   b. Nervi ciliares longi: 3—4, zum Bulbus oculi.
   c. N. ethmoidalis posterior: durch das Foramen ethmoidale posterius zu hinteren Siebbeinzellen und zum Sinus sphenoidalis.
   d. N. infratrochlearis:
      α. Ramus palpebralis superior: verbindet sich mit N. supratrochlearis;
      β. R. palpebralis inf.
   e. N. ethmoidalis anterior: durch das Foramen ethm. anterius, teilt sich in Nn. nasales anteriores:
      α. N. nasalis externus: verläuft an der Innenfläche des Nasale, tritt dann auswärts auf die knorpelige Nase und versorgt die Haut bis zur Nasenspitze.
      β. Nn. nasales interni: mediale zur Scheidewand, laterale zur lateralen Wand der Nasenhöhle.

B. **Ramus II (maxillaris);** rein sensibel:

Austritt aus der Schädelhöhle in die Flügelgaumengrube (Fossa pterygo-palatina): Foramen rotundum. Vor dem Austritt geht der N. recurrens rami secundi zur Dura mater ab.

Teilung in drei Äste:

1. N. zygomaticus: tritt durch die Fissura orbitalis inferior in die Augenhöhle und durchsetzt das Jochbein mit zwei Ästen:
   a. Ramus zygomatico-temporalis: verbindet sich mit N. lacrimalis (aus dieser Verbindung Fädchen zur Tränendrüse); durch den Canalis zyg.-temp. zur Haut der Schläfe.
   b. Ramus zygomatico-facialis: durch den Canalis zyg.-fac. zur Haut der Wange.
2. N. spheno-palatinus: tritt als Radix sensibilis zu dem **Ganglion spheno-palatinum:** 4 mm breit und hoch; liegt in der Flügelgaumengrube (Fossa pterygo-palatina s. spheno-palatina).

Wurzeln des Ganglions:

1. Radix sensibilis: ist der N. spheno-palatinus.
2. Radix motoria: N. petrosus superficialis major vom N. facialis.
3. Radix sympathica: N. petrosus profundus major vom Geflecht der Carotis interna.

Die beiden letzteren Nerven durchziehen gemeinsam den Canalis pterygoideus s. Vidii, heißen auch zusammen N. Vidianus.

Aus dem Ganglion treten folgende Nerven heraus:

a. Nn. nasales posteriores superiores: gelangen durch das Foramen spheno-palatinum in die Nasenhöhle.
   α. Laterales: zu Pharynx, oberer, mittlerer

Muschel, oberem Nasengang, Sinus sphenoidalis, hinteren Siebbeinzellen.

β. Mediales: 2—3, zur Nasenscheidewand: ein größerer, N. naso-palatinus Scarpae, geht durch den Canalis incisivus zur Schleimhaut des harten Gaumens; anastomosiert hier mit N. palatinus major.

b. Nn. palatini: gehen durch den Canalis pterygo-palatinus:

α. Nn. nasales posteriores inferiores: zur unteren Muschel, zum mittleren und unteren Nasengang.

β. N. palatinus major: geht durch den Canalis pterygopalat. bis zum Foramen palatinum majus zur Schleimhaut des harten Gaumens; anastomosiert mit N. naso-palatinus Scarpae.

γ. Nn. palatini minores: 2, gehen schon weiter oben aus dem Kanal durch die Foramina palatina minora. Der mediale versorgt motorisch den M. levator veli palatini und levator uvulae; er stammt aus den Fasern des N. petr. superf. major; der laterale geht zur Schleimhaut bis zur Tonsille.

3. N. infraorbitalis: Endast des zweiten Trigeminusastes; geht durch den Canalis infraorbitalis.

a. Nn. alveolares superiores gehen innerhalb des Kanals ab zu den Zähnen des Oberkiefers;

b. Endäste: treten aus dem Foramen infraorbitale:

α. Rami palpebrales inferiores,

β. Rami nasales laterales,

γ. Rami labiales superiores.

C. **Ramus III (mandibularis);** motorisch und sensibel.

Austritt aus der Schädelhöhle: Foramen ovale. Nach dem Austritt geht der N. spinosus (recurrens rami tertii) durch das Foramen spinosum zur Dura mater.

Sensible Äste:

1. N. auriculo-temporalis: umfaßt mit seinen zwei Wurzeln die Art. meningea media.
   a. Rami anastomotici: verbinden sich mit dem N. facialis; ferner mit dem Ganglion oticum;
   b. Rami parotidei: führen sekretorische Fasern vom N. facialis (vielleicht vom N. glossopharyngeus) in die Parotis;
   c. Nervus meatus auditorii externi mit einem Ramus tympanicus;
   d. Rami temporales superficiales und auriculares zur Haut der Schläfe und des Ohres.
2. N. buccinatorius: zur Wangenschleimhaut (versorgt nicht den Muskel!) durch den M. buccinatorius hindurch.
3. N. lingualis: geht zwischen M. pterygoideus externus und internus abwärts, kreuzt den Ductus submaxillaris und strahlt zur Seite des M. genioglossus in die Zungenschleimhaut aus. Bevor er den M. pterygoideus internus erreicht, vereinigt sich mit ihm die Chorda tympani aus dem N. facialis.
   a. Nn. submaxillares: zum **Ganglion submaxillare:** am Boden der Mundhöhle medial von der Glandula submaxillaris; Radix sensibilis aus dem N. lingualis, Radix secretoria aus der Chorda tympani, Radix sympathica aus dem Geflechte der Art. maxillaris externa. Aus dem Ganglion treten Nerven zur Glandula submaxillaris;
   b. N. sublingualis: zur Schleimhaut des Mund-

höhlenbodens, Zahnfleisch, Glandula sublingualis;

c. Rami linguales: zur Zungenschleimhaut von der Spitze bis gegen die Papillae circumvallatae.

Gemischter Ast: motorisch und sensibel:

4. N. alveolaris inferior (mandibularis):

a. N. mylo-hyoideus: versorgt motorisch den M. mylo-hyoideus und seinen Brudermuskel, den vorderen Bauch des M. digastricus. Nach Abgabe dieses Astes tritt der N. alv. inf. durch das Foramen mandibulare in den Canalis mandibularis;

b. Nn. dentales (alveolares inferiores): zu den Zähnen des Unterkiefers;

c. N. mentalis: tritt aus dem Foramen mentale zur Haut des Kinnes und zur Unterlippe.

Motorische Äste (zu den Kaumuskeln):

5. N. massetericus: verläuft über den M. pterygoideus externus zum M. masseter.

6. Nn. temporales profundi (2) zum M. temporalis.

7. N. pterygoideus externus zum gleichnamigen Muskel.

8. N. pterygoideus internus zum gleichnamigen Muskel. Er verbindet sich mit dem **Ganglion oticum:** 3—4 mm hoch, 4 mm breit, unterhalb des Foramen ovale an der medialen Fläche des Ramus III, vor und lateral von der Tuba auditiva. Wurzeln:

α. Radix motoria: N. pterygoideus internus;

β. Radix sensibilis: N. petrosus superficialis minor vom N. glosso-pharyngeus;

γ. Radix sympathica: aus dem Geflecht der Art. meningea media.

Aus dem Ganglion kommen:

a. Rami musculares:

1. N. pterygoideus internus;
2. N. tensoris veli palatini;
3. N. tensoris tympani (der M. tensor tymp. erhält die gleiche Innervation wie der M. pter. int., weil er eine Abspaltung von diesem ist).

b. Anastomosen mit der Chorda tympani: führen dieser sekretorische Fasern aus N. petr. superf. minor zu.

c. Anastomosen mit N. auriculo-temporalis: führen diesem sekretorische Fasern ebenfalls aus N. petr. superf. minor zu.

§ 33. N. abducens: rein motorisch.

Ursprungskern medial am Boden der Rautengrube vor den Striae acusticae. Die Kerne sämtlicher Augenmuskelnerven werden durch den Fasciculus longitudinalis medialis (Fortsetzung der Vorderstranggrundbündel) miteinander verbunden.

Austritt aus dem Gehirn: medial am hinteren Rande der Brücke.

Austritt aus der Schädel- in die Augenhöhle: Fissura orbitalis superior.

Versorgt den M. rectus externus.

§ 34. N. facialis: motorisch und sekretorisch; versorgt die mimische Gesichtsmuskulatur.

Ursprungskern: lateral vom Abducenskern, aber tiefer; dicht hinter dem motorischen Trigeminuskern. Von dem Facialiskern treten Züge dorsal und medianwärts gegen den Boden der Rautengrube dicht unter die Eminentia medialis; biegen dann über dem Abducenskern lateral und ventralwärts: inneres Knie des N. facialis.

Austritt aus dem Gehirn: seitlich am hinteren Rande der Brücke, gemeinsam mit dem Hörnerv. Der Facialis besitzt eine größere Wurzel, Portio dura, und eine kleinere, Portio intermedia. Portio intermedia + N. acusticus = Portio mollis.

Austritt aus der Schädelhöhle: Porus acusticus internus; zunächst geht der Nerv gerade vorwärts bis zum Hiatus canalis facialis (Fallopii), dann bildet er nach hinten laufend das äußere Knie (Geniculum) mit dem Ganglion geniculi, in welches die Portio intermedia als Äquivalent einer hinteren Wurzel eingeht. Vom Ganglion verläuft er über die obere Wand der Paukenhöhle im Bogen abwärts und verläßt durch das Foramen stylo-mastoideum den Knochen.

A. Äste, abgegeben auf dem Wege durch den Canalis facialis:

1. N. petrosus superficialis major geht am Ganglion geniculi ab zur Fissura spheno-petrosa, durch den Canalis pterygoideus (Vidianus) zum Ganglion spheno-palatinum. N. petr. superf. major + N. petr. profundus major = N. vidianus.
2. Anastomose mit N. petr. superf. minor: geht am Geniculum ab.
3. Nervus stapedius zum M. stapedius, welcher eine Abspaltung des hinteren Bauches des M. digastricus ist.
4. Chorda tympani: geht vor dem Austritt des N. facialis aus dem For. stylo-mast. von ihm in spitzem Winkel empor, in die Paukenhöhle, zwischen Hammerstiel und langem Fortsatz des Ambos; verläßt die Paukenhöhle durch die Fissura petro-tympanica und schließt sich an den N. lingualis an; sie versorgt die Glandula submaxillaris und sublingualis.

B. Außerhalb vom Foramen stylo-mastoideum abgegeben:

5. N. auricularis posterior:
   a. Ramus occipitalis zum M. occipitalis,
   b. Ramus auricularis zum M. auricularis posterior.

6. N. stylo-hyoideus et digastricus zum M. stylo-hyoideus und hinteren Bauch des M. digastricus.

C. Endäste des N. facialis bilden den Plexus parotideus oder Pes anserinus:

7. Rami temporales: zum M. auricularis anterior und superior, M. frontalis und orbicularis oculi.
8. Rami zygomatici: über das Jochbein zum M. orbicularis oculi und zum M. zygomaticus.
9. Rami bucco-labiales superiores: zum M. buccinator und Muskeln der Oberlippe.
10. Rami bucco-labiales inferiores: zu den Muskeln des Mundwinkels und der Unterlippe.
11. Ramus marginalis mandibulae: längs des Unterkieferrandes zu den Muskeln des Kinnes und der Unterlippe.
12. Ramus colli: zum Platysma; anastomosiert mit Hautästen von Cervicalnerven.

§ 35. N. acusticus: besteht aus dem N. vestibularis (Gleichgewichtsnerv) und N. cochlearis (Hörnerv).

Ursprungskerne:

a. Nucleus dorsalis = Nucleus Nervi vestibularis, liegt an der breitesten Stelle der Rautengrube und besteht aus einer medialen und lateralen Abteilung;
b. Nucleus ventralis = Nucleus Nervi cochleae, liegt mehr lateral und springt nach außen als Tuberculum acusticum vor.

Austritt aus dem Gehirn: lateral vom N. facialis.

Austritt aus der Schädelhöhle: gemeinsam mit N. facialis.

Die vordere Wurzel des N. acust. ist der N. vestibularis, die hintere der N. cochleae. Beide gehen aus je einem Ganglion mit bipolaren Zellen hervor, welches im Ohrlabyrinth gelegen ist.

N. vestibularis ist durch Fasern der Raphe verbunden:

1. mit den Augenmuskelnerven;
2. mit dem Nucl. fastigii vermis.

N. cochleae ist verbunden:

1. durch d. Corpus trapezoides × Raphe — obere Olive — Stiel der Olive mit der Abducens-Bahn.
2. durch Striae acusticae (mit Fasern d. vestibularis) × Raphe — Schleife — hinterer Schenkel der Kapsel der Schleifenwindung (vergl. IX, § 20).

§ 36. N. glosso-pharyngeus: motorisch, sensibel und sekretorisch.

Ursprungskerne:

a. Der sensible Kern liegt dorsal in der Ala cinerea, an den Vaguskern vorne angeschlossen.
b. Der motorische Kern ist mit dem motorischen Vaguskerne zum Nucleus ambiguus verschmolzen.

Austritt aus dem Gehirn: Unterhalb des N. facialis und acusticus mit zwei Bündeln.

Austritt aus der Schädelhöhle: Durch das Foramen jugulare (vorderes Fach) gemeinsam mit N. X und XI. Am Austritt liegt das Ganglion superius (Ehrenritter) Nervi IX (inkonstant), darunter das Ganglion petrosum in der Fossula petrosa.

Verlauf: vom Ganglion petr. verläuft der Nerv abwärts vor dem Vagus, dann zwischen Carotis interna und M. stylo-pharyngeus (seinem Leitmuskel), zuletzt zwischen M. stylo-phar. und M. stylo-glossus zur Zungenwurzel.

Äste:

1. N. tympanicus: Ganglion petrosum — Canaliculus tympanicus — Paukenhöhle (Promontorium) — Plexus tympanicus.
   a. Nervuli carotico-tympanici: durch die Canaliculi carotico-tympanici zum sympathischen Geflechte der Carotis interna.

b. N. petrosus superficialis minor: Fortsetzung des N. tympanicus; gelangt durch die obere Wand der Paukenhöhle auf die vordere obere Fläche des Petrosum und verläuft neben dem N. petr. superf. major herab, durch die Fissura sphenopetrosa zum Ganglion oticum. Damit bildet der Nerv die Jacobsonsche Anastomose zwischen N. IX und dem Ganglion oticum.

2. Rami anastomotici: zum N. vagus, zum N. stylohyoideus und digastricus (des N. facialis), zum Ganglion cervicale supremum des Sympathicus.
3. Rami pharyngei: zum Pharynx.
4. Ramus stylo-pharyngeus: zum M. stylo-phar.
5. Rami tonsillares: zur Tonsille und zum Arcus palato-glossus.
6. Rami linguales: zur Schleimhaut der Zungenwurzel; vorne bis zu den Papillae circumvallatae, hinten bis zur Epiglottis. Sie sind Geschmacksfasern.

§ 37. N. vagus: sensibel und motorisch für die Eingeweide des Kopfdarms.

Ursprungskerne:

a. Der sensible Kern: in der Ala cinerea. Zu den von diesem Kern ausgehenden Wurzelfäden gesellt sich noch eine ins Rückenmark absteigende Wurzel, der Tractus solitarius (Respirationsbündel).
b. Der motorische Kern: Nucleus ambiguus, ventral unter dem Boden der Rautengrube, dicht vor dem Reste des Hinterhorns; er ist die Fortsetzung des Seitenhorns.

Austritt aus dem Gehirn: aus der hinteren Seitenfurche der Medulla oblongata hinter dem N. IX.

Austritt aus der Schädelhöhle: durch das Foramen jugulare. Hier bildet er das Ganglion jugulare.

Verlauf: Unter dem Ganglion jugulare bildet der Nerv das Ganglion nodosum, welches Ganglienzellen führt, zwischen N. IX und XI. Plexus nodosus — zwischen Carotis und Vena jugularis — obere Thoraxöffnung — zwischen Vena anonyma (vorne) und Art. subclavia (hinten) < rechts vor Art. subsclavia — zum / links vor dem Aortenbogen — zum rechten Bronchus / linken Bronchus.

Beim Herabtreten vor den genannten Arterien (Aorta und Subcl.) gibt er den N. laryngeus inferior (s. recurrens) ab, welcher rechts um die Art. subclavia, links um den Aortenbogen zwischen Oesophagus und Trachea emporsteigt.

Der Vagus zieht mit dem Oesophagus zum Magen herab. Das weite Herabreichen des Nerven erklärt sich daraus, daß die von ihm versorgten Organe (Herz, Lunge, Magen etc.) ontogenetisch und phylogenetisch vom Hals nach unten verlagert wurden.

Äste:

1. Ramus auricularis: kreuzt den Canalis facialis und verbindet sich mit dem N. facialis durch ein auf- und ein absteigendes Fädchen. Dann gelangt er durch den Canaliculus mastoideus in den Zitzenfortsatz, zur Haut der Ohrmuschel und des äußeren Gehörgangs. Außer Trigeminusästen ist er der einzige Hautnerv, der von Hirnnerven stammt.
2. Rami pharyngei: aus dem Ganglion nodosum zum Pharynx; bilden mit Ästen des N. IX und des Sympathicus den Plexus pharyngeus.
3. N. laryngeus superior:
   a. R. externus: zum M. constrictor pharyngis inferior, M. crico-thyreoideus, zum Herzen,
   b. R. internus: durchbohrt mit der Art. laryngea superior die Membrana thyreo-hyoidea und bildet die Plica nervi laryngei der Schleimhaut. Er versorgt die Kehlkopfschleimhaut.

4. Rami cardiaci: ziehen längs der Carotis communis herab, verbinden sich mit dem Sympathicus zum Plexus cardiacus.
5. N. laryngeus inferior sive recurrens (Verlauf schon beschrieben):
   a. Rami cardiaci inferiores,
   b. Rami tracheales et oesophagei,
   c. Endast, Ramus laryngeus inferior: zu den inneren Kehlkopfmuskeln (Stimmnerv). Seine Fasern stammen aus dem N. accessorius.
6. Rami bronchiales: für die Bronchen, bilden einen Plexus pulmonalis anterior und posterior.
7. Rami oesophagei inferiores: bilden den Plexus oesophageus.
8. Rami gastrici, Endäste des Vagus. Der linke Vagus ist am Oesophagus nach vorn gelagert und bildet den Plexus gastricus anterior, der rechte nach hinten mit dem Plexus gastricus posterior. Dieses Verhalten erklärt sich aus der ontogenetischen Drehung des Magens, bei der die rechte Hälfte nach hinten, die linke nach vorn zu liegen kommt. Vom Plexus gastricus posterior gehen noch Zweige zum Plexus coeliacus des Sympathicus.

§ 38. N. accessorius: vorwiegend motorisch, zum Teil Eingeweidenerv.

Ursprungskerne:

a. cerebraler Ursprung: Fortsetzung des motorischen Vaguskerns, welcher sich in die Columna lateralis verfolgen läßt,
b. spinaler Ursprung: Vorderhorn des Rückenmarks bis zum 5.—6. Spinalnerven.

Austritt aus dem Zentralnervensystem: an der Seite des Rückenmarks und der Medulla oblongata, zwischen vorderen und hinteren Wurzeln der Cervicalnerven, hinter dem Lig. denticulatum.

Eintritt in die Schädelhöhle: durch das Foramen occipitale.

Austritt aus der Schädelhöhle: durch das Foramen jugulare.

Äste:

1. R. internus: tritt in das Ganglion nodosum ein und geht in die Bahnen der Rami pharyngei, cardiaci und des N. laryngeus inferior über.
2. R. externus: hinter der Vena jugularis interna zum M. sterno-cleido-mastoideus und M. trapezius.

§ 39. N. hypoglossus: motorisch.

Ursprungskern: medial vom Nucleus ambiguus, am hinteren Boden der Rautengrube.

Austritt aus dem Gehirn: zwischen Pyramide und Olive.

Austritt aus der Schädelhöhle: durch den Canalis hypoglossi.

Verlauf: längs der Carotis interna, umgreift die Carotis externa, gedeckt vom hinteren Bauche des M. digastricus, zur Zunge.

Äste:

1. R. descendens: zwischen Carotis communis und Vena jugularis interna, bildet mit Zweigen vom 2. und 3. Halsnerven die Ansa hypoglossi; versorgt M. omo-hyoideus, M. sterno-hyoideus, sterno-thyreoideus.
2. R. thyreo-hyoideus: zum M. thyreohyoideus.
3. Rami linguales: zu allen Muskeln der Zunge, welche über dem M. mylo-hyoideus liegen.

II. **Rückenmerksnerven** (Nervis spinales).

§ 40. Hintere und vordere Nervenwurzeln bilden zusammen den kurzen Stamm des Spinalnerven. Jeder Spinalnerv spaltet sich in einen Ramus anterior und posterior.

a. **Ramus anterior:** ist viel stärker als der Ramus posterior, da er für die umfänglichere ventrale

Region (Haut und Muskeln) bestimmt ist, zu welcher die Gliedmaßen gehören. Vom Ramus anterior geht ein Ramus communicans zum sympathischen Nervensystem. Die Rami anteriores bilden Schlingen und Geflechte.

b. **Ramus posterior;** versorgt die Dorsalregion des Körpers (Haut und Muskeln).

Es bestehen im ganzen 31 Spinalnerven: 8 Cervicalnerven, 12 Thoracalnerven, 5 Lumbalnerven, 5 Sacralnerven, 1 oder 2 Steißnerven.

Da das Rückenmark langsamer wächst als die Wirbelsäule, kommen die Nervenwurzeln höher zu liegen als die ihnen zugehörigen Foramina intervertebralia und nehmen daher einen schrägen Verlauf an. Auf diese Weise entsteht am unteren Teile des Rückenmarks die Cauda equina (Pferdeschweif).

§ 41. Cervicalnerven. Der 1. Nerv verläßt den Rückgratkanal zwischen Hinterhauptbein und Atlas (hinter der Massa lateralis), der 2. Nerv zwischen Atlas (hinter der M. l.) und Epistropheus, die folgenden durch das Foramen intervertebrale zwischen je zwei Halswirbeln, der 8. Nerv zwischen 7. Hals- und 1. Brustwirbel.

a. Rami posteriores: geben Zweige zur Rückenmuskulatur ab, gelangen dann, den Trapezius nahe seinem Halsursprung durchsetzend, zur Haut des Nackens mit medialem und lateralem Endzweige.

Der R. post. des 1. Cervicalnerven heißt N. suboccipitalis und versorgt die kleinen Muskeln zwischen Hinterhaupt und den zwei ersten Halswirbeln, daneben auch die Haut.

Der R. post. des 2. Cervicalnerven heißt N. occipitalis major, er versorgt die Haut des Hinterkopfes. Zur Oberfläche gelangt er mit der Art. occipitalis.

b. Rami anteriores: bilden den Plexus cervicalis und Plexus brachialis.

Plexus cervicalis.

Er wird von den Rami anteriores der Nervi cervicales I—IV gebildet.

a. Hautäste:

1. N. occipitalis minor: aus 2. und 3. Cervicalnerv; zur Haut hinter dem äußeren Ohre; tritt am Hinterrand des M. sterno-cleido-mast. empor.
2. N. auricularis magnus: aus 3. und 4. Cervicalnerv; zur Haut der Parotisgegend, des Ohrläppchens, der Ohrmuschel; tritt vom Hinterrand des M. sterno-cl.-mast. über diesen empor.
3. N. subcutaneus colli: aus N. cerv. II bis IV; spaltet sich in einen oberen Ast und unteren Ast. Der obere Ast anastomosiert mit dem Ramus colli des N. facialis. Versorgt die Haut des Halses bis zum Kinn.
4. Nn. supraclaviculares: gelangen zwischen M. sterno-cl.-mast. und trapezius zur Haut der seitlichen Hals- und der Schultergegend.

b. Muskeläste:

5. N. cervicalis descendens: verbindet sich mit dem R. descendens hypoglossi zur Ansa hypoglossi.
6. N. phrenicus: gewöhnlich aus N. cervic. IV, manchmal noch Äste von N. cerv. III und V; verläuft auf dem M. scalenus anterior — zwischen Art. subclavia und Vena subclavia — Thorax — zwischen Pleura pericardiaca und Pericardium parietale — Zwerchfell.

Plexus brachialis.

Er wird von den Rami anteriores der Nn. cerv. V—VIII und von N. thoracalis I gebildet. Der Plexus tritt zwischen M. scalenus anterior und medius nach

außen. Typisch für diesen Plexus ist die Umlagerung der Arteria axillaris durch drei Hauptstränge:

a. Der vordere laterale Strang bildet sich aus Nn. V—VII; lateral von der Arterie.
b. Der vordere mediale Strang bildet sich aus N. cerv. VIII und thor. I; medial von der Arterie.
c. Der hintere Strang aus Teilen der Nn. cerv. V bis VIII und thor. I; hinter der Arterie.

Die aus dem Plexus abgehenden Nerven teilen wir ein in Nerven zur Brustwand und Schulter und Nerven zur freien Extremität.

A. **Nerven zur Brustwand und Schulter:**

1. Nervus subclavius: zum M. subclavius; aus N. cerv. V.
2. Nn. thoracales anteriores: aus Nn. cerv. V—VII zu MM. pectoralis major und minor.
3. Nn. subscapulares: zu M. subscapularis, latissimus dorsi und teres major.
4. N. axillaris verläuft mit der Art. circumflexa humeri durch die Lücke, welche von MM. teres major und minor, langem Tricepskopfe und dem Humerus umgrenzt ist (laterale Achsellücke): zum M. deltoideus und teres minor. Sein Rest geht als N. cutaneus brachii lateralis zur Haut der seitlichen und hinteren Schulterregion.
5. N. suprascapularis: geht unter dem unteren Bauche des M. omo-hyoideus durch die Incisura scapulae (unter dem Lig. transversum) zur Fossa supra- und infraspinata; versorgt M. supra- und infraspinatus.
6. N. dorsalis scapulae: zum M. levator scapulae und rhomboideus.
7. N. thoracalis longus: zum M. serratus anterior.

B. **Nerven zur freien Extremität:**

a. Aus dem vorderen lateralen Strange:

1. N. musculo-cutaneus: durchbohrt den M. coraco-brachialis, verläuft dann zwischen M. biceps und brachialis internus lateralwärts zum Sulcus bicipitalis lateralis. Dabei versorgt er M. coraco-brachialis, biceps und brachialis internus, also die Beugemuskulatur des Oberarms. Der Rest des N. musculocutaneus ist der N. cutaneus antebrachii lateralis: teils zur Vorderfläche, teils zur Radialseite des Vorderarmes.

2. N. medianus versorgt motorisch:
   α. am Vorderarm alle Beugemuskeln mit Ausnahme des M. flexor carpi ulnaris und des ulnaren Bauches des M. flexor digitorum profundus, dazu den M. pronator quadratus,
   β. an der Hand, zu der er unter dem Lig. carpi transversum tritt: die Muskulatur des Daumenballens (aber nicht den M. adductor pollicis), die zwei oder drei radialen MM. lumbricales.

Als besondere Äste sind aufzuführen:
   α. N. interosseus volaris: verläuft auf der Membrana interossea zum M. pronator quadratus;
   β. Ramus palmaris: zur Haut des Handtellers und des Daumenballens;
   γ. sieben Nn. digitales volares: verlaufen in der Begleitung der Blutgefäße; sie versorgen die Haut der Finger, und zwar je zwei Nerven die drei ersten Finger, ein Nerv die Radialseite des vierten Fingers.

b. Aus dem vorderen medialen Strange:

1. N. cutaneus brachii medialis: zur Haut der Achselhöhle und der medialen Fläche des Oberarms bis gegen den Epicondylus

medialis; er nimmt in der Achselhöhle den N. intercosto-brachialis (aus N. intercostalis II oder III) auf.

2. N. cutaneus antebrachii medialis: begleitet die Vena basilica; versorgt den Vorderarm mit einem Ramus volaris und ulnaris.
3. N. ulnaris: verläuft hinter dem Septum intermusculare mediale zum Epicondylus medialis; hier lagert er sich in den Sulcus ulnaris, durchsetzt den Ursprung des M. flexor carpi ulnaris, zieht zwischen M. flexor c. uln. und M. flexor dig. prof. zum Vorderarm. Er versorgt motorisch:
   - α. am Vorderarm: M. flexor carpi ulnaris, den ulnaren Bauch des M. flex. dig. prof.;
   - β. an der Hand: die Muskulatur des Kleinfingerballens, M. adductor pollicis, einen oder zwei ulnare M. lumbricales und sämtliche MM. interossei.

Besondere Äste:

- α. Ramus palmaris: zur Haut des Kleinfingerballens;
- β. Ramus dorsalis; teilt sich in fünf Nn. digitales dorsales, welche die Haut von Fingern versorgen, und zwar je zwei den 4. und 5. Finger, ein Nerv die Ulnarseite des 3. Fingers;
- γ. Ramus superficialis (volar): versorgt den M. palmaris brevis und die Haut von Fingern mit drei Nn. digitales volares, und zwar zwei den Kleinfinger, ein Nerv die Ulnarseite des 4. Fingers;
- δ. Ramus profundus (volar): versorgt die besagten tiefen Handmuskeln und die Muskulatur des Kleinfingerballens.

c. Aus dem hinteren Strange:

N. radialis: verläuft im Sulcus radialis und bettet sich zwischen M. brachialis internus und brachio-radialis. Er versorgt motorisch die gesamte Streckmuskulatur des Armes.

Äste:

α. Rami musculares: zum M. triceps brachii;

β. N. cutaneus brachii posterior: zur Hinterseite des Oberarms;

γ. N. cutaneus antebrachii dorsalis: zur radialen Seite des Vorderarms;

δ. R. profundus: versorgt die Streckmuskulatur des Vorderarms;

ε. R. superficialis: teilt sich in fünf Nn. digitales dorsales für die Haut von Fingern, je zwei für 1. und 2. Finger, ein Nerv für die Radialseite des 3. Fingers.

Die Haut der Finger wird also folgendermaßen versorgt:

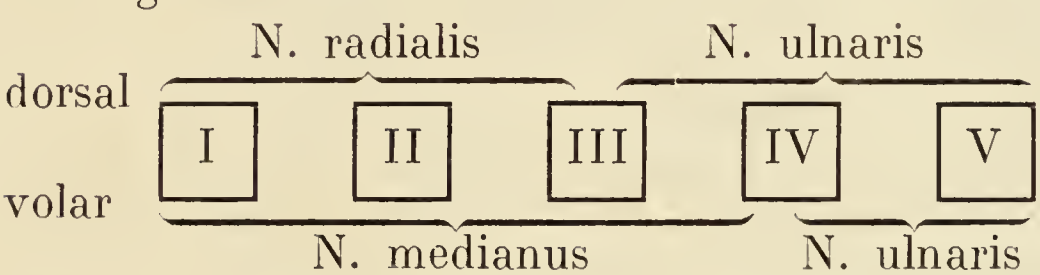

Abweichungen von diesem Schema sind häufig.

§ 42. Die **Thoracalnerven** innervieren motorisch die dem Brustteil der Wirbelsäule angehörigen langen Rückenmuskeln, die Muskulatur der Rippen und die Bauchmuskeln, sensibel die Haut der Brust, des Bauches und des Rückenteiles des Thorax.

a. Rami posteriores: versorgen die Rückenmuskeln und die Haut des Rückens mit einem medialen und lateralen Aste.

b. Rami anteriores: sind die Nn. intercostales.

Die **Intercostalnerven** nehmen zuerst ihren Weg eine kurze Strecke an der inneren Brustwand und sind hier nur von der Fascia endothoracica und der Pleura bedeckt. Mit dem Beginn des M. intercostalis internus ziehen die sechs oberen zwischen dem M. intercostalis ext. und int. nach vorne, die sechs unteren zwischen M. obliquus int. und transversus. Die Nerven senden seitlich und vorne Rami perforantes zur Haut.

α. Rami cutanei laterales: Die oberen treten zwischen den Ursprungszacken des M. serratus anterior, die unteren an den costalen Ursprungszacken des M. obliquus abd. ext. hindurch und teilen sich in einen vorderen und hinteren Hauptast.

Der N. intercost. II oder III besitzt einen starken hinteren Zweig des R. cut. lat., den N. intercostobrachialis, welcher sich mit N. cut. brachii medialis verbindet.

β. Rami cutanei anteriores: Die oberen treten zur Seite des Sternum hervor; die unteren teilen sich in mediale Äste, welche durch die Linea alba, und laterale, welche durch die Aponeurose des M. obliquus ext. zur Bauchhaut gehen.

§ 43. Lendennerven:

a. Rami posteriores: verlaufen über die Darmbeincrista zur Haut des Gesäßes als Nn. cutanei clunium superiores.

b. Rami anteriores: bilden den Plexus lumbalis.

§ 44. Sacralnerven: Ihre Ganglien liegen an der Einmündung der Foramina sacralia.

a. Rami posteriores: gelangen durch die Foramina sacralia posteriora nach hinten; versorgen das untere Ende des M. multifidus, ferner die Haut des Gesäßes als Nn. cutanei clunium medii.

b. Rami anteriores: kommen aus den Foramina sacralia anterioria und bilden den Plexus sacralis. Der Plexus lumbalis verbindet sich mit dem Plexus sacralis durch den Truncus lumbo-sacralis zum

Plexus lumbo-sacralis.

Der Plexus lumbo-sacralis wird eingeteilt in:

1. Plexus lumbalis
2. Plexus ischiadicus } Plexus sacralis.
3. Plexus pudendus }
4. Plexus coccygeus }

A. **Aus dem Plexus lumbalis:**

1. N. ilio-hypogastricus: versorgt mit dem N. ilio-inguinalis und den Interkostalnerven zusammen motorisch den M. obl. abd. int. und M. transv. abd., sensibel die Haut der Hüfte mit einem lateralen, die Haut über dem äußeren Leistenringe mit einem vorderen Aste.
2. N. ilio-inguinalis: tritt aus dem Annulus inguin. externus unter die Haut und versorgt die Haut des Schamberges.
3. N. genito-femoralis: hat zwei Äste.
   a. N. lumbo-inguinalis: verläuft unter dem Lig. inguinale hindurch zur vorderen Oberschenkelhaut.
   b. N. spermaticus externus: beim Manne begleitet er den Samenstrang und versorgt Scrotum und Tunica dartos; beim Weibe begleitet er das Lig. uteri rotundum und versorgt die Labia majora.
4. N. cutaneus femoris lateralis: zieht über den M. iliacus und tritt an der Spina iliaca ant. sup. nach außen; er versorgt die Haut an der lateralen Fläche des Oberschenkels bis zum Kniegelenk herab.
5. N. obturatorius: verläßt das Becken durch den Canalis obturatorius; er versorgt sämtliche Adduktoren und den M. obturator externus; den M. pectineus versorgt er nicht immer, sondern meist der N. femoralis.

6. N. femoralis: tritt zwischen M. psoas und iliacus durch die Lacuna musculorum; er innerviert den M. sartorius, quadriceps femoris und pectineus; Hautnerven versorgen die vordere und mediale Fläche des Oberschenkels bis zum Knie herab. Die Fortsetzung des N. femoralis ist der:

N. saphenus: tritt unter der Endsehne des M. sartorius vom Kniegelenk aus abwärts; er versorgt die Haut an der medialen Fläche des Unterschenkels bis zum Fußrücken herab.

B. **Aus dem Plexus ischiadicus:**

1. N. glutaeus superior: tritt durch das Foramen suprapiriforme des Foramen ischiadicum majus aus; versorgt den M. glutaeus medius, minimus und tensor fasciae latae.
2. N. glutaeus inferior: tritt durch das For. isch. majus infrapiriform aus; er versorgt den M. glutaeus maximus.
3. N. cutaneus femoris posterior: verläßt mit dem vorigen das Becken.
   a. Nn. cutanei clunium inferiores: zur Haut des Gesäßes.
   b. Nn. cutanei perinaei: zur Haut der Dammgegend, des Scrotums (Labia majora).
   c. R. cutaneus femoris: zur Haut der hinteren Oberschenkelfläche bis zur Kniekehle.
4. Rollmuskelnerven.
5. N. ischiadicus: tritt durch das For. isch. majus infrapiriform aus; liegt breit auf den Rollmuskeln.
   a. N. peronaeus communis: versorgt am Oberschenkel den kurzen Kopf des M. biceps femoris; verläuft mit dem M. biceps zum Capitulum fibulae; gibt als Hautast den N. cutaneus surae lateralis ab, welcher mit

dem N. cutaneus surae medialis (aus N. tibialis) anastomosiert. Der N. peronaeus durchbohrt dann den Ursprung des M. peronaeus longus und teilt sich in zwei Äste:

α. N. peronaeus superficialis: versorgt die MM. peronaei; ferner die Haut des Fußrückens als N. cutaneus dorsalis medialis und intermedius.

β. N. peronaeus profundus: versorgt M. tibialis anterior, extensor digitorum longus, extensor hallucis longus, peronaeus tertius, M. extens. dig. et hallucis breves; ferner die Haut an den einander zugekehrten Seiten der ersten und zweiten Zehe.

b. N. tibialis: versorgt am Oberschenkel M. semimembranosus, semitendinosus und langen Kopf des M. biceps, am Unterschenkel den M. triceps surae, plantaris, popliteus, tib. post., flex. dig. long., flex. hall. long.; in der Kniekehle liegt er über den Blutgefäßen und gibt hier den Nervus cutaneus surae medialis ab, welcher mit N. cut. s. lat. anastomosiert, als N. suralis sich lateralwärts wendet und den lateralen Fußrücken als N. cut. dorsalis lateralis versorgt. Dann geht der N. tibialis unter den M. soleus in Begleitung der Art. tibialis posterior gegen den Malleolus medialis und teilt sich hinter diesem in:

α. N. plantaris medialis: entspricht dem N. medianus der Hand; versorgt die Muskeln des medialen Fußrandes, den M. flexor dig. brevis; ferner die zwei ersten MM. lumbricales; gibt sieben Hautnerven an die Zehen ab, je zwei für die drei ersten Zehen, einen für die Medialseite der vierten Zehe.

β. N. plantaris lateralis: entspricht dem N. ulnaris; versorgt die Muskeln des lateralen Fußrandes, das Caput plantare des M. flexor dig. longi, den M. adductor hallucis, die zwei letzten MM. lumbricales und die MM. interossei. Er teilt sich in einen Ramus superficialis und profundus. Er gibt drei Hautnerven an die Zehen ab, zwei für die fünfte Zehe, einen für die Lateralseite der vierte Zehe.

C. **Aus dem Plexus pudendus** geht hervor der N. pudendus: verläuft mit der Art. pudenda, also durch das For. isch. majus infrapiriform, hinten um die Spina ischiadica durch das For. isch. minus in die Fossa ischiorectalis.

a. Nn. haemorrhoidales inferiores: zu Haut und Muskeln des Afters.

b. Nn. perineales: für Haut und Muskeln des Dammes; zu Scrotum (Lab. maj.) als Nn. scrotales (labiales) post.

c. N. dorsalis penis s. clitoridis: zur Haut des Penis oder der Clitoris.

D. **Aus dem Plexus coccygeus:** Die Nn. anococcygei für die Haut der Steißgegend.

Das sympathische Nervensystem.

§ 45. Der **Sympathicus** versorgt Gefäße, Eingeweide und Drüsen. Seine Nervenfasern sind marklos, besitzen aber ein Neurilemma; sie bilden große Geflechte, in welche Ganglien mit multipolaren Zellen eingelagert sind. Die sympathischen Bahnen werden mit den Zentralorganen durch den Ramus communicans verbunden. Im einfachsten Befunde (bei Petromyzon) geht jeder R. visceralis zu einer Darmstrecke und anderen Teilen und bildet dabei geflechtartige Verbindungen mit seinen Nachbarn. Bei den höheren Wirbel-

tieren dagegen sind die Rami visceralis infolge Verflechtung durch einen Längsstrang miteinander verbunden, welcher sich jederseits längs der Wirbelsäule erstreckt. Er heißt **Grenzstrang des Sympathicus,** weil er die Grenze bildet zwischen den Rami viscerales und den von ihm ausgehenden sympathischen Nerven. In ihn sind Ganglien eingelagert, von denen die marklosen Fasern ausgehen, während die Rami viscerales markhaltige Fasern zugeführt haben.

A. Der **Grenzstrang:** besteht aus den Ganglien mit ihren Längskommissuren. Beide Grenzstränge sind durch quere Kommissuren miteinander verbunden und enden mit dem Ganglion coccygeum impar. Man teilt den Grenzstrang nach Regionen ein in:

a. Halsstrang: besitzt drei Ganglien:

α. das Ganglion cervicale superius: erhält Zweige vom 9., 10. und 11. Hirnnerven, sowie vom 1.—3. Halsnerven;

β. das Ganglion cervicale medium (inconstant): erhält Zweige vom 4. und 5. Halsnerven;

γ. das Ganglion cerv. inferius: erhält Zweige vom 6.—8. Halsnerven.

Aus diesen Ganglien zweigen sich Nervenfäden zu einer Schlinge ab, der Ansa subclavia Vieussenii, welche die Art. subclavia umfaßt.

Äste des Halsstranges:

1. N. caroticus internus;
2. Nn. carotici externi;
3. Nn. cardiaci.

b. Brustst rang: Äste:

1. Nn. Arteriae subclaviae et Aortae;
2. Nn. pulmonales;
3. Nn. splanchnici:

α. N. splanchnicus major: sammelt sich aus dem 5.—9. Brustganglion und geht zwischen mittlerem und innerem Zwerchfellschenkel zum Ganglion coeliacum.

β. N. splanchnicus minor: sammelt sich aus 10. und 11. Brustganglion, verläuft mit dem vorigen.

c. Lendenstrang: fünf Ganglien.
d. Sacralstrang: vier Ganglien.

B. **Geflechte des Sympathicus:**

1. Am Kopfe: Plexus carotici, pharyngeus, thyreoideus superior.
2. Am Halse: Plexus thyreoideus inferior und vertebralis.
3. In der Brust: Plexus oesophageus, pulmonalis, cardiacus und aorticus thoracalis.
4. Im Bauche: Plexus coeliacus mit einem unpaaren Ganglion coeliacum (solare), Plexus hepaticus, lienalis, gastrici, renalis, suprarenalis, mesentericus superior et inferior, aorticus abdominalis.
5. Im Becken: Plexus hypogastricus, haemorrhoidalis, prostaticus, vesicalis, cavernosus.

§ 46. Die **Nebenniere, Glandula suprarenalis,** besitzt hinsichtlich ihrer Genese Beziehungen zum sympathischen Nervensystem. Sie sitzt der Niere oben auf und besteht aus einer gelblichen Rinden- und einer bräunlichen Markschichte. Die Rindenschichte, aus Coelomepithel (Interrenalknospen) hervorgegangen, besteht aus den sogen. Nebennierensträngen, die Markschichte aus Elementen, die vom Sympathicus (Suprarenalknospen) abstammen, aber nicht nervöser Natur sind (chromaffine Zellen), sowie aus wirklichen sympathischen Nervenzellen und Fasern.

Die arterielle Blutversorgung geschieht durch Art. suprarenalis superior (aus Art. phrenica inferior), Art. suprar. media (aus Aorta) und suprar. inferior (aus Art. renalis). Das Organ übertrifft beim Embryo eine Zeitlang die Niere an Größe.

X. Haut, Integumentum.

§ 1. Physiologische Bedeutung der Haut:

1. Schutzorgan;
2. Lieferung von Sekreten und Exkreten;
3. Wärmeregulation;
4. Bergung von Sinnesorganen (Tast-, Druck-, Temperaturempfindungen).

§ 2. Bau der Haut:

a. Die **Oberhaut, Epidermis:** ist ektodermalen Ursprungs; 50—200 μ dick (Mnimum 30 μ, Maximum 4000 μ). Sie setzt sich aus zwei Schichten zusammen:

1. Stratum corneum: besitzt platte verhornte Zellen.
2. Stratum germinativum (mucosum Malpighii): grenzt ans Corium und ragt zwischen dessen Vorsprünge hinein. Es ist die Matrix für:
   - α. das Stratum corneum,
   - β. alle Integumentalorgane (Hautsinnesorgane, Hautdrüsen, Horngebilde).

Die Basalschicht ist die ursprünglichste; sie enthält das Pigment bei farbigen Rassen, ferner bei allen Individuen am Scrotum, Areola mammae und After.

(3. Stratum lucidum liegt manchmal zwischen den beiden genannten Schichten.)

b. Die **Lederhaut, Corium:** ist mesodermalen Ursprungs; besteht aus faserigem Bindegewebe, das

in den tieferen Lagen immer lockerer wird. Elastische Fasern verleihen der Haut Elastizität. Nach der Epidermis zu erheben sich die Papillen der Lederhaut, welche nach ihren Einschlüssen Papillae vasculosae, lymphaticae und nervosae sein können. Die Lederhaut weist 3 Schichten auf:

1. Stratum papillare;
2. Stratum reticulare.
3. **Tela subcutanea:** Unterhautbindegewebe mit größeren Maschenräumen, in welchen meist Fettzellenmassen enthalten sind (unter Umständen Fettpolster = Panniculus adiposus). Diese Schicht vermittelt die Verbindung mit den oberflächlichen Fascien.

Dickste Haut: Rücken, Gesäß, Streckseite der Extremitäten, Handteller, Fußsohle.

Dünnste Haut: Augenlid.

Am meisten Fettablagerungen: Gesäß, Hüften, Bauch.

Leer von Fett: Scrotum, Stirn, Ohrhaut.

Durch mechanische Einflüsse entstehen in der Lederhaut:

Schleimbeutel, Bursae synoviales subcutaneae: Bursa sacralis, B. acromialis, olecrani, trochanterica superficialis, praepatellaris, praetibialis (an der Tuberositas tib.).

§ 3. Drüsen der Haut:

a. Alveoläre Drüsen, Talgdrüsen (Glandulae sebaceae) sind fast alle mit Haarbälgen verbunden. Sie sondern den Hauttalg (Sebum cutaneum) ab. Kleinere Talgdrüsen finden sich an haarlosen Stellen, so am roten Lippenrande. Eine Modifikation sind die Glandulae tarsales, die Meibomschen Drüsen der Augenlider.

Histologie: Der Ausführungsgang besteht aus geschichtetem Plattenepithel, der Drüsenkörper aus kubischen Zellen.

b. Tubulöse Drüsen, Knäueldrüsen werden nach ihrem Sekrete eingeteilt in:

1. Schweißdrüsen: Der Drüsenknäuel liegt im retikulären Teil der Lederhaut oder im Unterhautbindegewebe. Auf 1 qcm Handfläche oder Fußfläche kommen 360—380 Schweißdrüsen. Eine Modifikation sind die Mollschen Drüsen an den Wimpern (ohne Knäuel).

Histologie: Der Ausführungsgang besitzt mehrere Schichten kubischer Zellen, der Knäuel eine einfache Lage kubischer Zellen.

2. Ohrschmalzdrüsen (Glandulae ceruminiferae): in der Auskleidung des äußeren Gehörganges; secernieren Ohrschmalz (Cerumen).
3. Analdrüsen (Glandulae circumanales): secernieren einen Riechstoff.

§ 4. Die Milchdrüse, Mamma:

Phylogenetisch ist die Milchdrüse ein Abkömmling der Schweißdrüsen; der Konnex mit der Sexualsphäre ist sekundär erworben.

Ontogenie: Bei allen Säugern verdickt sich die Keimschicht der Oberhaut; sie sinkt ein als das vertiefte Drüsenfeld und ist von dem Drüsenwall umgeben. Das Epithel des Drüsenfeldes sendet dann solide Sprossen in die Tiefe. Von nun an sind in der Säugetierwelt 2 Typen zu unterscheiden:

α. Wahre Zitze: Das Drüsenfeld erhebt sich wieder mit den einzelnen Ausführungsgängen, bei Halbaffen und Primaten.

β. Pseudozitze: Das Drüsenfeld erhebt sich ebenfalls, aber nur ein Ausführungsgang macht die Erhebung mit und bildet den sog. Strichkanal, in dessen Grund dann die übrigen Ausführungsgänge einmünden; bei Carnivoren.

Die Sprosse werden hohl und gestalten sich zu den Ausführungsgängen. Die Milchdrüse legt sich beim Menschen bereits im ersten Embryonalmonat an.

Bau: Sie ist ein Konvolut von 15—20 zusammengesetzten tubulösen Drüsen. Diese sind radiär angeordnet (wichtig für chirurgische Eingriffe!) und münden mit ihren Ausführungsgängen an der Brustwarze, Papilla mammae, welche vom pigmentierten Warzenhof, der Areola mammae, umgeben ist. Die Ausführgänge besitzen ein einfaches Zylinderepithel. Die einzelne Drüse weist von außen nach innen auf:

a. Canalis lactifer in der Papille;
b. Sinus lactifer (Milchsäckchen), eine Erweiterung;
c. Ductus lactifer;
d. Acini oder Alveoli lactiferi, Enderweiterungen.

Die Drüsen sind durch Bindegewebe geschieden. Dieses besitzt glatte Muskulatur, durch welche eine Erektion der Zitze ermöglicht wird. Die Zitze ist ferner sehr nervenreich; das Fett macht 90%—95% der Brustdrüse beim Weibe aus.

Die Areola mißt beim Manne 2—3 cm, beim Weibe 3—5 cm im Durchmesser. Sie besitzt Talgdrüsen (Montgommerysche Drüsen).

Lage: Die Papille liegt etwa in der Höhe des 4. Intercostalraums, die gesamte Brustdrüse reicht von der 3.—7. Rippe.

Lage bei anderen Säugern: an der Brust bei Elefanten, Sirenen, Fledermäusen, Primaten; in der Leistengegend bei Ungulaten; den ganzen Bauch entlang mit Konvergenz zum Geschlechtsorgan bei Carnivoren.

Abnormitäten beim Menschen:

1. Gynaecomastie: bedeutendere Ausbildung der Brustdrüsen beim Manne.
2. Hypermastie: überzählige Brüste; immer Konvergenz nach unten.

3. Hyperthelie: überzählige Warzen.
4. Heterotope (aberrante) Drüsen: an abnormen Lokalitäten wie Acromion, Oberschenkel.

Jeder Embryo besitzt gewissermaßen Hyperthelie, nämlich eine Milchleiste jederseits (Epithelverdickung, beide Milchleisten konvergieren nach unten).

Bildung der Milch: das Weib secerniert zunächst 3—4 Tage das Colostrum, eine Flüssigkeit mit kugeligen Formelementen, welche aus fettig metamorphosierten Zellen hervorgehen; dann erst wird die Milch (eine Emulsion) secerniert.

Der Neugeborene secerniert die sogen. Hexenmilch.

§ 5. Horngebilde der Epidermis.

A. Haare.

Phylogenie: Schon in der Triaszeit wurde das Haarkleid im Interesse eines Wärmeschutzes erworben. Schuppe der Reptilien, Feder der Vögel und Haar des Säugetiers gelten als homologe Gebilde; viele dagegen glauben, daß die Hautsinnesorgane der Amphibien den Ausgangspunkt für die phylogenetische Entwicklung der Haare bildeten.

Ontogenie: Anfang des 3. Embryonalmonats entsteht eine linsenförmige Verdickung der Epidermis nach außen; diese gleicht sich jedoch wieder aus. Dagegen wuchern die Zellen des Stratum germinativum in die Tiefe als Haarkeim, dessen Zellen eine kohlenmeilerartige Anordnung (wie die Hautsinnesorgane) besitzen. Dann entwickelt sich aus Zellen des Corium die Papille und von da auslaufend der bindegewebige Haarbalg. Der Haarkeim sondert sich in eine periphere und zentrale Zone. Die periphere Zone wird zur äußeren Wurzelscheide, die zentrale wird zur inneren Wurzelscheide, dem Haarschaft und dessen Cuticula. Die Basis des Haarschaftes wird zum Haarknopf (Haarzwiebel). Die Haarbalgdrüsen entstehen durch lokales Auswachsen aus der äußeren Wurzelscheide.

Bau des Haares. Man unterscheidet auf dem Querschnitte von innen nach außen:

1. den **Haarschaft,** bestehend aus:
   a. der Marksubstanz: besitzt feinkörnige, kubische Epithelzellen, die einen rudimentären Kern enthalten. Luftbläschen finden sich intercellulär.
   b. der Rindensubstanz: besitzt langgestreckte, verhornte Epithelzellen mit strichförmigem Kerne. Bei gefärbten Haaren enthält sie das Pigment. Auch sie führt intercelluläre Luftbläschen.
   c. dem Oberhäutchen, Cuticula: besitzt verhornte, kernlose Epithelzellen, welche dachziegelartig übereinander liegen;
2. den **epithelialen Haarbalg:**
   a. Scheidencuticula: gebaut wie die Haarschaftscuticula,
   b. innere Wurzelscheide:
      α. Huxleysche Schichte: einfache Lage kernhaltiger Zellen,
      β. Henlesche Schichte: einfache Lage kernloser Zellen,
   c. äußere Wurzelscheide: Fortsetzung des Stratum germinativum; geschichtetes Plattenepithel;
3. den **bindegewebigen Haarbalg:**
   a. Glashaut: homogene Membran,
   b. Ringsfaserlage von Bindegewebe,
   c. Längsfaserlage von Bindegewebe.

Mit den Haaren stehen in Verbindung:

1. Talgdrüsen: münden seitlich in den Haarbalg; 2—5.
2. Musculus arrector pili: besteht aus glatten Muskelzellen; zieht schräg von der Coriumober-

fläche zum bindegewebigen Haarbalg, den stumpfen Winkel durchsetzend, den der schräge Haarbalg mit der Oberfläche bildet. Bei seiner Kontraktion kommt daher ein Aufrichten, Sträuben des Haares zustande. Durch die Wirkung sämtlicher Mm. arrectores entsteht die Cutis anserina (Gänsehaut).

Die Farbe des Haares beruht auf:

1. Pigmentgehalt;
2. Beschaffenheit der Rinde: ob rauh, ob glatt;
3. Luftgehalt: Ergrauen beruht auf Zunahme des Luftgehaltes.

Innervation: Das Haar selbst durch sensible Spinalnerven, der M. arrector durch sympathische Nerven.

Die Haare sind gruppenweise angeordnet. Haare fehlen an: Handteller, Fußsohle, Rücken der Endphalangen, roten Lippenrand, Glans penis et clitoridis, Innenfläche des Präputium.

Haarwechsel: Die Vorläufer aller Haare sind die Wollhaare, die Lanugo. In postembryonaler Zeit erfolgt Haarwechsel, solange die Papille mit dem Follikel persistiert. Der an der Papille gebildete Strang verhornter Zellen löst sich ab; aus dem Rest indifferent gebliebener Zellen legt sich das neue Haar an.

Hypertrichosis:

a. vera (bebartete Frauen, Haarmenschen);
b. lanuginosa: Erhaltung der Lanugo.

B. Nägel.

Ontogenie: Bei siebenwöchentlichen Embryonen tritt eine epitheliale Verdickung (Urnagel) auf; in der 9.—12. Woche erfolgt die erste Abgrenzung; Ende des 5. Monats geht der vom Stratum corneum gebildete Überzug, das Eponychium, verloren; in der zweiten Hälfte des 6. Monats entsteht der freie Rand.

Bau: Die Nagelplatte besteht aus verhornten Epidermisschüppchen, welche einen Kern besitzen. Die Platte liegt auf dem Nagelbette; dieses besteht aus mehrschichtigem Plattenepithel und Corium und besitzt longitudinal ziehende Leistchen. Der hinterste Teil des Nagelbettes ist die Matrix, die Stelle, wo durch fortwährende Teilung der Epithelzellen das Material zum Wachstum des Nagels geliefert wird. Die Ausdehnung der Matrix ist durch ein weißes, nach vorn konvexes Feld, die Lunula, gekennzeichnet, welche flachere Leistchen und weniger Blutgefäße besitzt. Das Nagelbett wird seitlich von den Nagelwällen begrenzt. Die Rinne zwischen Bett und Wall heißt Nagelfalz, der hintere Rand der Platte Nagelwurzel.

XI. Lehre von den Sinnesorganen, Ästhesiologie.

§ 1. Allgemeines. Den Ursprung für die den spezifischen Reiz aufnehmenden Endapparate bildet meist das Ektoderm, manchmal (in vielen Endkörperchen der Haut) das Mesoderm. Phylogenetisch und ontogenetisch rückt bei den höheren Sinnesorganen das Endorgan in die Tiefe. Man unterscheidet:

a. niedere Sinnesorgane: Hautsinnesorgane und Geschmacksorgan;
b. höhere Sinnesorgane: Geruchs-, Gehör- und Gesichtsorgan.

Die Sinneszellen können verschiedene Beziehungen zu den Nerven haben:

a. Primäre Sinneszellen: der Nerv geht aus der Sinneszelle selbst direkt hervor; hierzu gehören nur die Riechzellen.
b. Sekundäre Sinneszellen: der Nerv umspinnt die Sinneszellen zum Zwecke des Kontaktes.

Hautsinnesorgane.

§ 2. Die **Hautsinnesorgane:**

a. Freie Nervenendigung: der Nerv zersplittert sich intercellulär.
b. Corpusculäre Endigung:
   1. Meißnersche Tastkörperchen: liegen in den Coriumpapillen; 40—100 μ lang, 30—60 μ breit; sie sind elliptisch und bestehen aus einem bindegewebigen Außenkolben und einem Innenkolben, zwischen dessen Zellen der Nerv sich verästelt.

Vorkommen: Finger, Zehen, Brustwarze, Nagelbett, Lippen, Zungenspitze, Clitoris.

Eine besondere Abart in der Vogelwelt sind die Grandryschen Körperchen, welche aus zwei Zellen bestehen (auf Schnabel und Zunge der Vögel).

2. Krausesche Endkolben: sind kugelig; in der Glans penis, clitoridis, Conjunctiva, Epiglottis, Mundschleimhaut, Zungenpapillen, Lippenhaut.
3. Vater-Pacinische Körperchen: elliptisch, 1—3 mm lang, besitzen eine Hülle von Bindegewebslamellen, einen Innenkolben aus Zellen und zwei Achsenzylinder, von denen der eine den anderen umspinnt.

Vorkommen:

a. superficiell: Volarfläche der Finger, Plantarfläche der Zehen, Brustwarze, im Gebiet des N. dorsalis penis et clitoridis, Scrotum, Analgegend, entlang des Samenstranges;
b. tiefliegend: Plexus coeliacus, Pericard, Prostata, entlang der Art. femoralis, Gelenke, Periost, Sehnen Fascien; (Mesenterium der Katze).

Geschmacksorgane.

§ 3. Die **Geschmacksknospen** bestehen aus Mantel- und Sinneszellen. Die Mantelzellen besitzen periphere, die Sinneszellen zentrale Lage; sie liegen in meilerartiger Anordnung. Die Sinneszellen sind durch einen stäbchenförmigen Fortsatz ausgezeichnet und werden von den Nervenfäden umflochten. Phylogenetisch sind die Geschmacksknospen Abkömmlinge der Nervenknospen, welche bei Fischen über das gesamte Integument verbreitet sind, bei Dipnoern, Amphibien, Reptilien und Säugetieren nur in der Mundhöhle vorkommen, bei Vögeln noch nicht nachgewiesen sind.

Vorkommen: Zunge, nämlich Papillae vallatae

(an der Wand ihres Grabens), Papillae foliatae und fungiformes; weicher Gaumen; hintere Fläche der Epiglottis.

Innervation: Geschmacksnerv ist der N. glossopharyngeus; auf der Zunge speziell verästeln sich drei Nerven:

1. Der Ramus lingualis aus dem dritten Aste des N. V.; er soll süßen und sauren Geschmack vermitteln; die betreffenden Fasern erhält er via Chorda; von der Zungenspitze bis zu den Papillae vallatae.
2. der N. glosso-pharyngeus: von den Pap. vall. auf der Zungenwurzel bis zur Epiglottis.
3. der N. vagus: dahinter, jedoch nur sehr geringe Ausbreitung; Rolle unbekannt.

Geruchsorgan.

§ 4. Phylogenie: Bei Amphioxus und Cyclostomen eine unpaare Grube; bei Fischen jederseits eine Grube; von den Amphibien an Durchbruch der Grube in die Mundhöhle. Die Luftatmung bewirkt eine Vergrößerung der Riechflächen durch Muscheln und Nebenhöhlen. Bei den Säugern speziell unterscheidet man:

1. Makrosmatische Tiere: Carnivoren, Nager, Insektenfresser, Halbaffen, und Beutler mit 5 Muscheln; Ungulaten mit 5—8 Muscheln; Edentaten 6—11 Muscheln.
2. Mikrosmatische Tiere: Pinnipedier, Bartenwale, Affen, Mensch: 1—3 Muscheln.
3. Anosmatische Tiere: Zahnwale (Delphine).

§ 5. Ontogenie: In der 4. Embryonalwoche bildet sich durch Einsenkung jederseits eine Riechgrube, eingefaßt von einem medialen und lateralen Nasenfortsatz. Der laterale ist vom Oberkieferfortsatze durch die Tränenfurche, der mediale durch die Nasenfurche geschieden. Durch fortgesetztes Wachstum der Umgebung erhalten die Riechgruben eine

äußere Öffnung, die zur äußeren Nasenöffnung wird, und eine innere, welche in die primitive Mundhöhle leitet. Die Nasenscheidewand verdünnt sich und wächst in die primitive Mundhöhle hinein. Horizontale Leisten (Gaumenfortsätze) wachsen der Scheidewand von den Oberkieferfortsätzen her entgegen, verschmelzen mit ihr und erzeugen so den Gaumen. Damit ist die primitive Mundhöhle in eine obere und untere Etage gesondert.

Hasenscharte und Wolfsrachen sind Hemmungsmißbildungen, welche auf unvollständiger Verschmelzung des medialen Nasenfortsatzes mit dem Oberkieferfortsatz beruhen. In embryonaler Zeit sind die Nasenöffnungen nach vorne gekehrt; ferner bestehen 5—7 Hauptmuscheln, von denen lateral kleinere Nebenmuscheln (Conchae obtectae) gedeckt sind.

§ 6. Die **äußere Nase** geht aus dem vordersten Teil des Geruchsorganes hervor, setzt sich erst in der Klasse der Säuger schärfer von dem hinteren Teil desselben ab. Sie wird außer von den Ossa nasalia noch von den knorpeligen Teilen gebildet, welche einen Rest der primitiven knorpeligen Nasenkapsel (Teil des Primordialcraniums!) vorstellen.

a. Paarige Knorpel:
   1. Cartilago lateralis nasi s. triangularis: fügt sich an das Nasenbein an;
   2. Cartilago alaris: im Nasenflügel.
   3. Cartilagines alares minores: im lateralen Teil des Nasenflügels.

b. Unpaarer Knorpel (knorpelige Nasenscheidewand), Cartilago quadrangularis oder Septum cartilagineum nasi: Fortsetzung der Lamina perpendicularis des Siebbeins. Am unteren Rande der knorpeligen Nasenscheidewand findet sich jederseits eine Cartilago vomero-nasalis (Jacob-

sonscher Knorpel), welche bei Säugetieren das Jacobsonsche Organ umwandet (vergl. § 7).

§ 7. Schleimhaut der Nase: ist innig mit dem Periost verbunden; sie ist fortgesetzt von der Haut des Gesichtes und der Schleimhaut des Pharynx.

a. Pars respiratoria: am Oberkiefer und den beiden unteren Muscheln, sowie am entsprechenden Teil der Scheidewand; sie enthält:
   1. geschichtetes Flimmerepithel;
   2. massenhaft Becherzellen;
   3. Reichtum an Venenplexus mit sinusartigen Erweiterungen;
   4. zahlreiche alveoläre Drüsen;
   5. wenige elastische Fasern.

b. Pars olfactoria: gelblichbraun; an der oberen Muschel; enthält:
   1. Riechepithel;
   2. zahlreiche tubulöse Drüsen, Glandulae olfactoriae (Bowmansche Drüsen).

Das **Riechepithel** ist 0,06 mm dick (beim Hunde 0,1—0,12 mm). Es liegt:

1. am Dach der Nasenhöhle, d. h. an der Unterfläche der Lamina cribrosa;
2. am anstoßenden Teil des Septum nasale (Lam. perp.);
3. im Bereich der oberen und mittleren Muschel; der untere Rand der letzteren wird manchmal nicht mehr erreicht.

Elemente des Riechepithels:

a. Riechzelle: ist schlank; in der Mitte, wo der Kern liegt, kugelig erweitert; eigentlich ist sie eine bipolare Ganglienzelle, deren einer zylindrischer Fortsatz mit 6—8 Borsten (Härchen) den Reiz aufnimmt, deren anderer sich direkt in den Achsenzylinder fortsetzt.

b. Stützzelle: gabelt sich unten und legt sich der Riechzelle eng an. 6 Stützzellen umgeben gewöhnlich eine Riechzelle.

Die Oberfläche des Riechepithels ist von einer homogenen Haut, der Membrana limitans olfactoria, bedeckt, welche von den Härchen tragenden Enden der Riechzellen durchbohrt wird.

Das **Organon vomero-nasale** (Jacobsonsches Organ, beim Menschen nur embryonal) ist jederseits eine mediale Einsenkung der Schleimhaut an der Nasenscheidewand.

Sehorgan.

§ 8. Ontogenie:

a. An den seitlichen Wandungen des primären Vorderhirnbläschens stülpen sich die Augenblasen aus, welche durch einen Stiel, den späteren Sehnerven, mit dem Gehirnbläschen verbunden bleiben. Die Augenblase wandelt sich in den Augenbecher um, indem der distale Teil ihrer Wand gegen den proximalen eingestülpt wird. Die äußere Schicht des Augenbechers wird zu einer pigmentierten Membran, dem Tapetum nigrum, die innere zum nervösen Apparat, der Retina.

b. Währenddessen verdickt sich das Ektoderm da, wo die Augenblase anstößt, und senkt sich zur Linsengrube ein. Diese Grube schnürt sich zum Linsensäckchen ab.

c. Zwischen Augenbecher und Linsensäckchen wuchert mesodermales Gewebe ein und läßt den Glaskörper entstehen. Das die gesamte Anlage umgebende Mesoderm differenziert sich zur Sclera, zur Chorioidea und zum Hauptteil der Cornea.

Die gesamte Anlage des Sehorgans besteht also:

1. aus dem Augenbecher (ektodermaler Abkunft, da aus dem Gehirn);

2. aus der Linsenanlage (ektodermaler Abkunft);
3. aus dem Glaskörper, Sclera, Chorioidea, Cornea (mesodermaler Abkunft).

Am Stiel des Augenbechers bildet sich eine Rinne, der Chorioidalschlitz, in welchem Gefäße verlaufen, nämlich die Vasa centralia retinae. Ein Hauptast derselben, die Art. hyaloidea, zieht direkt vorwärts durch den Glaskörper zum hinteren Rand der Linse. Der vordere Rand derselben wird durch die Gefäße der Membrana pupillaris versorgt, eines Gefäßpolsters zwischen Linse und Cornea. Die gesamte, die Linse umgebende Gefäßhaut heißt Tunica vasculosa lentis. Später erfolgt Einschmelzung der Gefäße. Die Tunica vasculosa lentis schwindet; die Art. hyaloidea hinterläßt den Canalis hyaloideus; von der Membrana pupillaris restiert die Iris, wobei sich in der Mitte die Pupille (Sehloch) bildet. In die von den Gefäßen aufgegebenen Räume dringt Lymphe ein.

§ 9. Bestandteile des Sehorgans:

Man unterscheidet den Augapfel, Bulbus oculi, und seine Hilfsapparate.

a. Bulbus oculi: besitzt eine annähernd kugelige Form, vorne ist etwa ein Sechstel der Gesamtoberfläche (die Cornea) von stärkerer Wölbung. Der sagittale Durchmesser ist der längste (24 mm), der transversale nur wenig geringer, der senkrechte der kürzeste (23 mm). Medianwärts vom hinteren Ende der sagittalen Achse fügt sich der Sehnerv an. Der Bulbus liegt in einer fascienartigen Kapsel eingebettet, Fascia bulbi s. Tenonsche Kapsel. Die Wand des Bulbus besteht aus:
   1. der Tunica externa (fibrosa; Cornea und Sclera);
   2. der Tunica media (vasculosa; Chorioidea, Corpus ciliare, Iris);
   3. der Tunica interna (nervosa; Retina).

Der Inhalt des Bulbus wird von der Linse und dem Glaskörper gebildet. Die Linse ist am Corpus ciliare durch die Zonula ciliaris (Zinnii) befestigt.

Der Raum zwischen Cornea einerseits, Iris und Linse andererseits heißt vordere Augenkammer; zwischen Linse, Iris und Ciliarfortsätzen liegt die hintere Augenkammer. Beide Kammern kommunizieren durch die Pupille miteinander und sind von dem lymphatischen Humor aqueus erfüllt.

b. Hilfsapparate:
   1. Bewegungsapparate des Bulbus (Muskeln);
   2. Befeuchtungsapparate (Drüsen);
   3. Schutzapparate (Lider mit Cilien und Supercilien).

§ 10. Tunica externa s. fibrosa; Sclera und Cornea.

a. **Sclera:** Die Duralscheide des N. opticus geht an dessen Eintrittsstelle in den Bulbus in die Sclera über. Hier ist die Sclera am dicksten (1 mm), nimmt nach vorne ab (am Äquator: 0,4 mm) und gewinnt ganz vorne durch die Verbindung mit den Endsehnen der vier geraden Augenmuskeln wieder an Stärke (0,6 mm).

Sie besteht aus dicht verfilztem Bindegewebe mit elastischen Fasern und platten Bindesubstanzzellen, welch letztere (wie die Hornhautzellen) in Saftlücken liegen; sie ist derb und fest (bei vielen Tieren teilweise verknöchert oder verknorpelt).

Die Nervenfasern des Opticus verlieren an der Eintrittsstelle ihre Markscheide, wodurch eine bedeutende Verschmälerung des ganzen Nerven bewirkt wird. Die Sclera ist hier von vielen Löchern für die durchtretenden Nervenfasern durchbohrt, daher heißt die Stelle Lamina cribrosa. Zwischen Sclera und Chorioidea befindet sich die Lamina fusca (suprachorioidea), eine lockere Schichte von Bindegewebe mit verästelten Pigmentzellen und elastischen Fasern. Am Übergange

der Sclera in die Cornea liegt ein venöser Ringkanal, Sinus venosus sclerae (Canalis Schlemmii).

b. **Cornea:** ist uhrglasartig vorgewölbt und durchsichtig. Sie geht am Cornealfalze in die Sclera über. Der horizontale Meridian ist größer als der vertikale, so daß die Cornea einem Segment aus einem dreiachsigen Ellipsoid entspricht. Die Vorderfläche besitzt einen Krümmungsradius von 7,7 mm, die Hinterfläche von 6,6 mm. Dicke: in der Mitte 0,9 mm, an der Peripherie 1,2 mm. Im höheren Alter schwindet die Durchsichtigkeit der Cornea von der Peripherie her durch fettige Umwandlung der Elemente: Arcus senilis.

Zusammensetzung: Die Cornea besteht aus fünf Schichten (von außen nach innen):

1. Hornhautepithel (Conjunctiva corneae): geschichtetes Plattenepithel; 0,03 mm dick. Am Rande der Cornea setzt sich das Epithel in das der Conjunctiva sclerae fort.
2. Lamina elastica anterior (vordere Basalmembran, Bowmansche Membran): 0,01 mm dicke Schicht von fast homogenem Aussehen; an ihrer Vorderfläche sind feine Zacken und Leisten zur Verbindung mit den tiefen Zylinderzellen des Hornhautepithels; an ihrer Hinterfläche geht sie in die Substantia propria corneae über, von der sie eine Modifikation vorstellt.
3. Substantia propria corneae: bildet die Hauptmasse der Cornea. Sie besteht aus gerade verlaufenden Bindegewebsfibrillen. Diese sind durch interfibrilläre Kittsubstanz zu Bündeln vereinigt; die Bündel wieder durch interfasciculäre Kittsubstanz zu platten Lamellen, welche durch interlamelläre Kittsubstanz zusammengehalten werden. Die Lamellen verlaufen parallel der Hornhaut, jedoch wechseln Lamellen mit horizontalen und vertikalen Bündeln von vorne nach hinten mit-

einander ab. In die Kittsubstanz ist ein vielfach verzweigtes Kanalsystem eingegraben, die Saftkanälchen (Hornhautkanälchen), welche an vielen Stellen zu Saftlücken erweitert sind. Die Saftlücken enthalten die Hornhautzellen (Hornhautkörperchen), welche mit ihren die Saftkanälchen durchziehenden Ausläufern untereinander in Zusammenhang stehen. Im übrigen enthält das Kanalsystem seröse Flüssigkeit mit Leukocyten.

4. Lamina elastica posterior (hintere Basalmembran, Membrana Descemetii): glashelle, homogene Haut; 0,006—0,01 mm dick.
5. Hornhautendothel: einfache Lage platter, polygonaler Zellen; sie grenzt an die vordere Augenkammer.

Die Cornea ist gefäßlos, dagegen sehr nervenreich. Aus den Ciliarnerven kommen 40—50 Stämmchen. Anfangs markhaltig enden sie schließlich als blasse Fasern entweder mit kugeligen (Krauseschen) Endkolben unter der Bindehaut oder frei zwischen den Epithelzellen.

§ 11. Tunica media sive vasculosa: Chorioidea, Corpus ciliare und Iris.

a. Die **Chorioidea:** ist von der Sclera durch den perichorioidalen Lymphraum getrennt, welcher von dem Maschenwerk der Lamina fusca durchsetzt wird. Sie besteht von außen nach innen aus:

1. Lamina vasculosa (Schichte der gröberen Gefäße). Die venösen Gefäße sind von Lymphscheiden umgeben und in eine Grundsubstanz (Stroma) eingebettet, welche feine elastische Fasernetze und zahlreiche verästelte Pigmentzellen enthält; um die arteriellen Gefäße enthält das Stroma außerdem noch fibrilläres Bindegewebe, glatte Muskelfasern und platte (nicht pigmentierte) Zellen.

2. Lamina chorio-capillaris: ein engmaschiges Netz von Kapillaren.

Zwischen Lam. vasc. und chorio-cap. liegt die pigmentlose Grenzschichte des Stromas, welche aus feinen elastischen Fasernetzen besteht; bei Wiederkäuern und Pferden ist sie eine metallisch glänzende Haut aus wellig verlaufenden Bindegewebsbündeln, Tapetum fibrosum; bei Raubtieren besteht an der Stelle das irisierende Tapetum cellulosum, welches aus mehreren Lagen platter Zellen mit feinen Kristallen sich zusammensetzt.

3. Lamina basalis sive vitrea (Glashaut): bis 2 μ dick; glashell und strukturlos. Sie grenzt nach innen an das Pigmentepithel (Tapetum nigrum) der Netzhaut.

b. **Corpus ciliare:** ist die Fortsetzung der Chorioidea nach vorne. Es besteht aus:

1. Processus ciliares (innerer Teil des Corp. cil.): 70—80 radiär gestellte Falten, welche an einer gezähnelten Grenzlinie, Ora serrata, schmal beginnen, allmählich aber bis 1 mm Dicke erreichen und nahe am Linsenrande plötzlich wieder abfallen. Jeder Fortsatz besteht aus fibrillärem Bindegewebe mit elastischen Fasern und zahlreichen Blutgefäßen und nach innen aus einer Fortsetzung der Lamina vitrea. Die Blutgefäße liefern den Humor aqueus.

2. Musculus ciliaris: 3 mm breit, vorn 0,8 mm dick; er ist an der Sclera befestigt und besteht aus glatten Muskelfasern. Man unterscheidet:

   α. meridionale Fasern: der Sclera zunächst gelegen; heißen auch M. tensor chorioideae (Brückescher Muskel);

   β. radiäre Fasern: treten in die Ciliarfortsätze (also radiär zum Mittelpunkte des Augapfels orientiert);

γ. zirkuläre Fasern (H. Müllerscher Muskel): zu innerst.

c. **Iris** (Regenbogenhaut) ist die freie, vor die Linse tretende Fortsetzung der Chorioidea. Sie umgibt die Pupille und besitzt also einen Margo pupillaris und einen Margo ciliaris. Die Pupille liegt nicht genau in der Mitte, sondern ist nasalwärts verschoben. Die Iris selbst steht nicht rein frontal, sondern ragt mit dem Margo pupillaris nach vorne. Wir unterscheiden sechs Schichten:

1. Endothel der vorderen Irisfläche ist die Fortsetzung des Hornhautendothels; also einfache Lage platter, polygonaler Zellen.
2. Vordere Grenzschicht, sternförmige Bindegewebszellen; auch pigmentierte Zellen (fehlen beim blauen Auge).
3. Gefäßschicht enthält außer den Gefäßen:
   α. M. sphincter pupillae, 0,5—0,8 mm dicker Ring von glatten Muskelfasern. Innervation: Ciliarnerven aus N. III.
   β. M. dilatator pupillae, radiäre, glatte Muskelfasern. Innervation: Ciliarnerven aus dem Sympathicus.
   γ. Pigmentzellen, fehlen bei blauen Augen, bei welchen die Farbe durch Interferenzwirkung zustande kommt.
4. Hintere Grenzschichte, glashelle Membran elastischer Natur.
5. Pigmentschicht (Uvea, Pars iridica retinae) besteht aus zwei Lagen. Die vordere enthält spindelförmige, die hintere polygonale Pigmentzellen. Das Pigment fehlt bei Albinos.
6. Limitans iridis, feines Häutchen (Fortsetzung der Glashaut der Pars ciliaris retinae).

Im Winkel, den die Iris mit der Cornea bildet (Iriswinkel), sendet die Iris bindegewebige Fortsätze, das

Ligamentum pectinatum iridis, gegen die Hinterfläche der Lamina elastica posterior corneae. Zwischen seinen Fasern liegen die Fontanaschen Räume, welche mit der vorderen Augenkammer kommunizieren und dieselbe Flüssigkeit wie diese enthalten.

§ 12. Tunica interna sive nervosa: Retina.

Die **Retina** erstreckt sich von der Eintrittsstelle des Sehnerven, Papilla Nervi optici, bis zum Pupillarrande der Iris und läßt 3 Zonen unterscheiden:

a. Pars optica retinae: von der Papille zur Ora serrata.

b. Pars ciliaris retinae: von der Ora serrata bis zum Ciliarrande der Iris.

c. Pars iridica retinae: vom Ciliar- bis zum Pupillarrande der Iris.

A. **Pars optica:** besteht aus 10 Schichten (von außen nach innen):

1. Pigmentschichte	
2. Stäbchen- u. Zapfenschichte	Neuroepithelschichte
3. Membrana limitans externa	Neuroepithelschichte
4. Äußere Körnerschichte	Neuroepithelschichte
5. Äußere retikuläre Schichte	Gehirnschichte
6. Innere Körnerschichte	Gehirnschichte
7. Innere retikuläre Schichte	Gehirnschichte
8. Ganglienzellenschichte	Gehirnschichte
9. Opticusfaserschichte	Gehirnschichte
10. Membrana limitans interna	

Die Elemente vorstehender Schichten sind teils nervöser Natur, teils gehören sie einem der Neuroglia gleichwertigen, ektodermalen Stützgewebe, dem Fulcrum, an.

a. Das Fulcrum ist zwischen Membrana limitans externa und interna ausgespannt. Es besteht aus

1. Radiärfasern (Müllersche Stützfasern): langgestreckte Zellen; ihr inneres Ende bildet einen

kegelförmigen Fuß, den Radiärfaserkegel; die Basen dieser Kegel bilden die Membrana limitans interna; in der inneren Körnerschichte sind die Radiärfasern mit einem Kerne versehen und ziehen von da weiter bis zur Membrana limitans externa. Während ihres ganzen Verlaufes geben die Radiärfasern seitliche Fortsätze zur Stütze der nervösen Elemente ab.

2. Konzentrischen Stützzellen: in der äußeren retikulären Schichte; der Fläche nach ausgebreitet, mit langen Ausläufern, kernhaltig oder kernlos.

3. Von der Oberfläche der Membrana limitans ext. erheben sich noch feine Fasern, welche die Basen der Stäbchen und Zapfen umfassen, die Faserkörbe.

b. Die nervöse Substanz enthält 3 Nerveneinheiten:

I. Nerveneinheit: Die äußere Körnerschichte; die Zellen derselben besitzen nach außen einen Fortsatz, der den Lichtreiz aufnimmt, entweder Stäbchen oder Zapfen; danach unterscheidet man Stäbchen- und Zapfensehzellen; nach innen enden die Stäbchensehzellen mit Knöpfchen, die Zapfensehzellen mit Endbäumchen.

II. Nerveneinheit: Innere Körnerschichte; sie besitzt bipolare Zellen, deren Endbüschel einerseits den Stäbchen- und Zapfensehzellen, andererseits der Ganglienzellenschichte zugewandt sind.

III. Nerveneinheit: Ganglienzellenschichte; sie besteht aus einer einfachen Lage multipolarer Ganglienzellen, deren Dendriten der inneren Körnerschichte zugewandt sind, deren Nervenfortsatz eine Opticusfaser bildet.

Nunmehr werden wir die Zusammensetzung der einzelnen Schichten verstehen:

1. Pigmentepithel (Tapetum nigrum): ist aus dem äußeren Blatte der sekundären Augenblase hervorgegangen; es besteht aus einer einfachen Lage niedriger, sechseckiger Zellen, welche nach außen pigmentfrei sind, nach innen dagegen zahlreiche stabförmige Pigmentkörnchen (Melaninkristalle) enthalten und zwischen die Stäbchen und Zapfen feine Fortsätze entsenden. Die Pigmentzellen erzeugen den Sehpurpur. Bei Albinos fehlt das Pigment.

2. Stäbchen- und Zapfenschichte: Stäbchen und Zapfen sind Fortsätze der Zellen der äußeren Körnerschichte.

   α. Stäbchen (75 000 000): bestehen aus einem zylindrischen Außengliede, welches der Sitz des Sehpurpurs ist, und einem Innengliede, welches nach außen einen ellipsoiden, faserigen Körper, den Fadenapparat, besitzt. Sie vermitteln die Empfindung der Helligkeitsunterschiede.

   β. Zapfen (3 360 000): das Außenglied derselben ist konisch und kürzer als dasjenige der Stäbchen; das Innenglied ist bauchig aufgetrieben und enthält ebenfalls einen Fadenapparat. Sie vermitteln die Farbenempfindung.

3. Membrana limitans externa: besteht aus den Basen der Radiärfaserkegel; also aus Stützsubstanz.

4. Äußere Körnerschicht: besteht aus den kernhaltigen Teilen der Sehzellen; der Kern der Stäbchenzellen besitzt 1—3 helle Querbänder.

5. Äußere retikuläre Schicht: besteht aus einem Netzwerk der Stützsubstanz, der konzentrischen Stützzellen, ferner aus einem nervösen Geflecht, das von den Endbäumchen der Zapfensehzellen und

von den Endbüscheln der äußeren Zellenfortsätze der inneren Körnerschicht gebildet wird.

6. Innere Körnerschicht: besteht aus bipolaren Ganglienzellen und den kernhaltigen Teilen der Radiärfasern.

7. Innere retikuläre Schicht: besteht aus einem Netzwerk der Stützsubstanz und einem nervösen Geflecht, welches von den Endbüscheln der inneren Zellenfortsätze der inneren Körnerschicht und den Dendriten der Ganglienzellenschicht gebildet wird.

8. Ganglienzellen-Schicht: besteht aus einer einfachen Lage multipolarer Ganglienzellen.

9. Opticusfaserschicht: besteht aus nackten Achsenzylindern, welche größtenteils zentripetale Fortsätze der Ganglienzellen der Retina, zum Teil aber auch zentrifugale Fasern sind, welche aus Ganglienzellen des Gehirns stammen und in der inneren Körnerschicht enden.

10. Membrana limitans interna: besteht aus Stützsubstanz.

Modifikationen des geschilderten Retina-Baues bestehen:

α. an der Papilla nervi optici: sie besteht nur aus Opticusfasern, und zwar ca. 500 000. Da hier die lichtempfindlichen Apparate fehlen, heißt die Stelle auch Mariottescher blinder Fleck;

β. an der Macula lutea hat die Ganglienzellenschicht ihre Lagen (von 1 bis manchmal auf 9) vermehrt; die Stäbchensehzellen fehlen; in der Mitte der Macula lutea liegt die Fovea centralis, die dünnste Stelle der Retina und die Stelle des deutlichsten Sehens, 4 mm temporalwärts von der Papilla n. optici, enthält nur Zapfensehzellen.

Die Pars optica retinae besitzt an der Papilla n. opt. 0,45 mm Dicke, wird nach vorne dünner bis 0,14 mm dick an der Ora serrata.

B. **Pars ciliaris retinae:** besteht aus einer einfachen Lage gestreckter Zylinderzellen; die innere Oberfläche derselben entsendet Fasern, welche tangential eng aneinander liegend eine Glashaut erzeugen. Gegen die Linse bilden die Fasern die Zonula ciliaris. Die äußere Oberfläche der Zylinderzellen hängt mit Pigmentzellen (Fortsetzung des Pigmentepithels) zusammen.

C. **Pars iridica retinae:** vergl. S. 352.

§ 13. Der **Glaskörper, Corpus vitreum:** ist mesodermaler (nach manchen Autoren ektodermaler) Abkunft und macht $^4/_5$ der durchsichtigen Elemente des Auges aus. Er besteht aus glashellem Gallertgewebe, das von reichlicher Flüssigkeit durchtränkt ist. Seine Oberfläche ist von einer sehr widerstandsfähigen, strukturlosen Haut, der Membrana hyaloidea, überzogen, die sich dicht an die Limitans interna retinae anschließt und nach vorn als Glashaut der Pars ciliaris retinae weiterläuft. Vorn am Glaskörper befindet sich eine Grube zur Aufnahme der Linse, die Fossa patellaris; in ihr endigt der Canalis hyaloideus (vergl. S. 347).

§ 14. Die **Linse, Lens crystallina:** ist ektodermaler Abkunft. Sie geht aus dem Linsensäckchen hervor, an dessen vorderer Wand die Zellen klein bleibend zum Linsenepithel werden, an dessen hinterer Wand jedoch die Zellen zu langen, die Hauptmasse der Linse repräsentierenden Linsenfasern auswachsen. Die (ca. 2225) Fasern sind sechsseitige, abgeplattete Prismen. Sie verlaufen meridional und bilden mit ihren gegeneinander grenzenden Enden auf der Vorder- und Hinterfläche je einen Linsenstern. Dieser ist beim Neugeborenen dreistrahlig, beim Erwachsenen sechs-

strahlig. Die Strahlen des vorderen Sternes fallen in die Zwischenräume zwischen den Strahlen des hinteren. Die innersten älteren Fasern bilden den festeren Linsenkern. Am Äquator, wo nämlich die vordere Linsenfläche an die hintere grenzt, gehen die Fasern in das Linsenepithel über, welches aus einer einfachen Lage niedriger Zellen besteht.

Gestalt der Linse: Beim Embryo ist die Linse annähernd rund (wie bei Fischen) und hat beim Neugeborenen schon fast die definitive Größe. Beim Erwachsenen ist die vordere Fläche schwächer gekrümmt (Krümmungsradius 10 mm), die hintere stärker (Krümmungsradius 6 mm). Der sagittale Durchmesser beträgt 3,7 mm, der äquatoriale 9 mm.

Lage und Befestigung der Linse: Die Linse liegt in der Fossa patellaris des Glaskörpers; sie ist von einer homogenen, glashellen und elastischen Membran, der Linsenkapsel, umschlossen. Mit dieser verbindet sich der Befestigungsapparat der Linse, die **Zonula ciliaris** Zinnii. Sie besteht aus feinen, homogenen Fasern, Fibrae zonulares, welche von der Membrana hyaloidea und der Glashaut der Pars ciliaris retinae gegen die Linse ziehen. Eine vordere Lamelle soll nun mit der Vorderfläche der Linsenkapsel, eine hintere mit deren Hinterfläche verschmelzen; durch Auseinanderweichen dieser Lamellen sollen dann rings um den Äquator der Linse die Spatia zonularia (Canalis Petiti) entstehen. Nach anderen (siehe Stöhrs Histologie) werden die zwischen hinteren Zonulafasern und vorderer Glaskörperfläche befindlichen Räume so bezeichnet.

§ 15. Blutgefäße des Augapfels sondern sich in zwei Gebiete:

I. Gebiet der Vasa centralia retinae:

1. Die Arteria centralis retinae tritt, 15 bis 20 mm vom Augapfel entfernt, aus der Art.

ophthalmica kommend, in die Achse des N. opticus und verläuft hier bis zur Papilla n. optici. Daselbst teilt sie sich in zwei Hauptäste, einen aufwärts und einen abwärts ziehenden, welche mit ihren Ästchen die Pars optica retinae versorgen, und zwar die Gehirnschichte derselben. Beim Embryo geht als Zweig der Art. centr. die Art. hyaloidea ab (vergl. § 8).

2. Die Vena centralis retinae sammelt sich aus Ästen, welche mit denjenigen der Arterie parallel verlaufen; sie selbst ist gleichfalls in der Achse des Sehnerven eingeschlossen.

II. Gebiet der Vasa ciliaria: ist dadurch charakterisiert, daß die Venen ganz anders verlaufen als die Arterien.

1. Die Arterien:

a. Arteriae ciliares posteriores breves (4—6) durchbohren mit ihren Ästen (etwa 20) die Sclera in der Umgebung des Sehnerveneintritts. Sie bilden mit ihren Kapillaren die Lamina chorio-capillaris. Sie versorgen den glatten Teil der Chorioidea.

b. Arteriae ciliares posteriores longae (2) durchbohren die Sclera schräg gleichfalls in der Nähe des Sehnerveneintritts. Die eine Arterie zieht an der nasalen, die andere an der temporalen Seite des Augapfels zwischen Chorioidea und Sclera bis zum Corpus ciliare; hier teilt sich jede in einen auf- und absteigenden Ast, welche längs dem Ciliarrande der Iris verlaufen; indem die Äste der temporalen Arterie mit denen der nasalen anastomosieren, entsteht der Circulus arteriosus iridis major, aus welchem Zweige für Corpus ciliare und Iris abgehen. Nahe am Pupillarrande der Iris bilden die Iriszweige den Circulus art. iridis minor.

c. Arteriae ciliares anteriores (größere Anzahl): kommen von den die geraden Augenmuskeln versorgenden Arterien, durchbohren die Sclera in der Nähe des Cornealrandes und versorgen teils den Ciliarmuskel, teils anastomosieren sie mit dem Circulus iridis major und mit der Lamina chorio-capillaris.

2. Die Venen: Sämtliche Venen verlaufen gegen den Äquator des Augapfels und vereinigen sich im ganzen zu 4 Venae vorticosae (2 obere und 2 untere), welche die Sclera durchbohren und in die Vena ophthalmica münden. Venen aus dem Ciliarmuskel münden in den Sinus venosus sclerae (Canalis Schlemmii), von dem das Blut in die Venen der Augenmuskeln gelangt.

§ 16. Lymphbahnen des Augapfels: Das Auge besitzt keine eigentlichen Lymphgefäße, sondern eine Reihe zusammenhängender Spalträume.

a. Vorderes Gebiet:

1. Saftkanälchen und Saftlücken der Cornea und Sclera;
2. vordere Augenkammer;
3. hintere Augenkammer;
4. Spatia zonularia (Canalis Petiti).

b. Hinteres Gebiet:

1. Canalis hyaloideus;
2. Subarachnoidalraum der Opticusscheide;
3. Subduralraum der Opticusscheide;
4. Perichorioidalraum;
5. das Spatium interfasciale (Tenonscher Raum): dieses befindet sich zwischen den Bindegewebsbündeln der Fascia bulbi (Tenonsche Kapsel), welche den Bulbus oculi umgibt.

§ 17. Nerven des Augapfels: Die Nervi ciliares, aus dem N. naso-ciliaris (Ast von VI) und dem Ggl. ciliare, durchbohren im Umkreise des Sehnerven die Sclera und verlaufen zwischen Sclera und Chorioidea nach vorne. Am Corpus ciliare bilden sie den Plexus gangliosus ciliaris. Von diesem entspringen Äste für Corpus ciliare, Iris und Hornhaut. Die Hornhautnerven bilden am Cornealrande den Plexus annularis.

§ 18. Muskeln des Augapfels: Der Augapfel wird von sechs Muskeln um drei nahezu senkrecht aufeinanderstehende Achsen bewegt. Man nennt sie äußere Augenmuskeln im Gegensatze zu den inneren, d. h. im Augapfel befindlichen, Augenmuskeln (M. ciliaris, sphincter iridis, dilatator pupillae).

Muskel	Ursprung	Insertion	Funktion	Innervation	Verlauf
1. M. rectus superior	Umkreis des Foramen opticum	Sclera an der vorderen Hälfte des Bulbus	Bewegung um eine temporonasale Achse	N. III	gerade nach vorn
2. M. rectus inferior					
3. M. rectus lateralis			Bewegung um eine senkrechte Achse	N. VI	
4. M. rectus medialis				N. III	
5. M. obliquus superior	medial vom M. rect. sup.	hintere circumferenz der Sclera	dreht nach unten und außen (etwa um die Sehachse)	N. IV	geht über d. M. rect. int.; die Endsehne tritt um die Trochlea nach hinten unter d. M. rect. sup.
6. M. obliquus inferior	untere Begrenzung d. Fossa sacci lacrym.	hinterer Umfang des Bulbus	dreht nach oben und außen	N. III	kreuzt den M. rect. inf. unter ihm verlaufd.

In der Fissura orbitalis inferior liegt eine Schichte glatter Muskulatur, der M. orbitalis, welcher bei Säugern mit Kommunikation zwischen Augenhöhle und Schläfengrube ansehnlicher ist.

§ 19. Augenlider und Bindehaut: sind Produkte des Integuments, welches in der Umgebung des Augapfels oben und unten faltenartig vorgewachsen ist. Verfolgen wir das Integument von der Stirne herab, so kommen wir zunächst über der Augenhöhle zu den Augenbrauen, Supercilien, dann zu der Haut des oberen Lides; diese geht an der oberen Lidkante in die Conjunctiva palpebrae superioris über, biegt dann am oberen Fornix in die Conjunctiva bulbi um, diese am unteren Fornix in die Conjunctiva palp. inferioris, diese wieder an der unteren Lidkante in das Integument des unteren Lides.

a. Die **Augenlider, Palpebrae:** umschließen die Lidspalte, Rima palpebrarum, welche beiderseits durch die Lidwinkel (Canthus lateralis und medialis) begrenzt wird. Der Canthus medialis läuft in die Tränenbucht aus. An der Grenze der Lidspalte und der Tränenbucht besitzt jedes Lid eine Papilla lacrimalis, auf welcher die punktförmige Öffnung des Tränenkanälchens, Punctum lacrimale, liegt.

Wir studieren die Zusammensetzung des Augenlides an einem Sagittalschnitte durch das obere und treffen von vorn nach hinten:

1. Die äußere Haut ist dünn. Das subcutane Gewebe ist locker, reich an elastischen Fasern, arm an Fett. Am Lidrande sind vorne 2—3 Reihen Wimperhaare, Cilia, eingepflanzt, deren Bälge tief ins Corium reichen; ihre Lebensdauer beträgt 100—150 Tage. An ihren Haarbälgen finden sich kleine Talgdrüsen, außerdem münden in ihrer Nachbarschaft die Glandulae ciliares (Mollsche Drüsen): modifizierte Schweißdrüsen.

2. Hinter dem subcutanen Gewebe liegen die transversalen Bündel des quergestreiften M. orbicularis palpebrarum (Teil des M. orb. oculi); beim Lidschlage ist er der Antagonist des M. levator palpebrae superioris.
3. Hinter dem Muskel strahlt die Sehne des M. levator palpebrae superioris aus. Der **M. levator palpebrae superioris** entspringt über dem M. rectus superior und zieht über ihm nach vorne; er inseriert im oberen Lide. Am oberen Ende des Tarsus finden sich glatte Muskelfasern, der Musculus palpebralis superior (Müller).
4. Der Tarsus, „Lidknorpel", ist eine derbfaserige, bindegewebige Platte; er nimmt die zwei unteren Drittel der Höhe des Augenlides ein. Der untere Tarsus ist kleiner als der obere. In den Tarsus sind die Glandulae tarsales (Meibomsche Drüsen) eingebettet; sie sind modifizierte Talgdrüsen, secernieren das Sebum palpebrale (Lidtalg) und münden hinten am Lidrande.
5. Hinter dem Tarsus liegt die Conjunctiva palpebrae. Sie besteht aus geschichtetem Zylinderepithel und einer bindegewebigen Tunica propria. Der untere Teil der Conjunctiva palp. ist glatt, der obere besitzt viele Einbuchtungen.

b. **Bindehaut, Conjunctiva.** Man unterscheidet Conjunctiva palpebrarum und Conjunctiva bulbi. Beide gehen am oberen und unteren Fornix ineinander über. Die Conjunctiva bulbi überkleidet einen Teil der Sclera und geht in das Epithel der Cornea über. Sie besteht aus geschichtetem Plattenepithel. Am medialen Augenwinkel bildet die Bindehaut eine senkrechte Falte, die Plica semilunaris, Rest eines dritten Augenlides (besitzt bei Reptilien und Vögeln als Nickhaut große Beweglichkeit). Vom Rande der Falte ragt ein Knöt-

chen, die Caruncula lacrimalis, vor; sie enthält Talg- und accessorische Tränendrüsen.

§ 20. Tränenapparat: besteht aus Tränendrüse, Tränenkanälchen, Tränensack und Tränennasengang.

a. Tränendrüse: besteht aus zusammengesetzten tubulösen Drüsen. Sie liegt in der Fossa lacrimalis. Ursprünglich liegt sie jedoch unten außen (Vögel). Die etwa 10 Ausführungsgänge münden in den Fornix conjunctivae superior.

b. Tränenkanälchen: an jedem Auge zwei; 10 mm lang, 0,7 mm weit; sie bestehen aus geschichtetem Plattenepithel und einer Tunica propria mit reichlichen elastischen Fasern. Sie beginnen am Punctum lacrimale und ziehen medial zum Tränensack.

c. Tränensack: besitzt zweischichtiges Zylinderepithel; 12 mm lang, 4—5 mm weit; er liegt in der Fossa sacci lacrimalis. Oben setzt er sich blindsackförmig fort.

d. Tränennasengang (Ductus naso-lacrimalis): mündet im unteren Nasengang unter der unteren Muschel. Er besitzt flimmerndes, geschichtetes Zylinderepithel. An der Mündung bildet die Schleimhaut eine Falte, die Plica lacrimalis (Hasnersche Klappe).

Die Bewegung der Tränenflüssigkeit erfolgt durch den Lidschlag und die Kapillarität der Tränenkanälchen.

§ 21. Phylogenie des Sehorgans:

Wirbellose: Bei Protozoen, Coelenteraten und Würmern können einfache Pigmentflecke oder Anhäufungen von solchen vorhanden sein; bei Echinodermen Pigmentanhäufungen außer bei den Seesternen, welche an der Spitze ihrer Arme ein kugeliges Kristallorgan mit zutretendem Nerven, von Pigment umgeben, besitzen. Bei den Arthropoden finden sich zweierlei Augen: Punktaugen (Stemmata) aus Linse, Glaskörper und Retina; Facettenaugen, bestehend aus vielen kleinen

Augen mit Linse, Kristallkegel und Retinazellen. Unter den Mollusken besitzen die Tintenfische ein hoch entwickeltes Auge, welches sich von dem der Wirbeltiere nur dadurch unterscheidet, daß in der Retina die Stäbchen und Zapfen am meisten nach innen liegen.

Wirbeltiere: Ohne Augen ist Amphioxus; bei vielen Fischen, Amphibien und Reptilien ist das Auge einfach von dem durchsichtig gewordenen Integument überzogen (entsprechend der Conjunctiva). Haie, Krokodile und Vögel besitzen Lider und Nickhaut. Den Fischen fehlen Tränenapparate. Bei Knochenfischen geht von der Mitte der Chorioidea ein muskulöses Organ (Processus falciformis) aus und setzt sich mit einer Anschwellung (Campanula Halleri) an der Linse fest. Die Campanula nähert durch Kontraktion die Linse der Netzhaut und bewirkt aktive Akkommodation für die Ferne. Die Vögel haben ein ähnliches Gebilde, den Kamm (Pecten).

Gehörorgan.

§ 22. Ontogenie: Ende der 3. Woche verdickt sich das Ektoderm zu beiden Seiten des Nachhirns oberhalb der ersten Schlundspalte zur Hörplatte (zwischen dem Gebiet der Trigeminus- und der Vagusgruppe). Die Platte sinkt ein und wird zum Hörgrübchen. Dieses schnürt sich zum Hörbläschen ab, welches zum häutigen Labyrinth wird. Das Hörbläschen sondert in seinen Binnenraum die sog. Endolymphe ab, rückt mehr in die Tiefe und wird in embryonales Bindegewebe eingebettet, aus welchem sich später die Ohrkapsel entwickelt. (In der Circumferenz des Dorsalendes der ersten Schlundspalte treten in der 5. Woche an der Außenfläche der Kiemenbogen kugelige Erhabenheiten auf, die Anlage der Ohrmuschel.) Das Bläschen gibt nunmehr seine rundlich-ovale Form auf; es tritt eine kaminartige, blindendigende Röhre (Ductus endolymphaticus) in die Erscheinung; die Hauptmasse des Bläschens läßt durch eine Einschnürung zwei Teile

unterscheiden, Sacculus und Utriculus. Beide sind ursprünglich durch den Canalis utriculo-saccularis verbunden, der in der Wirbeltierreihe immer enger und enger wird, bis er bei den höchsten Formen vollständig schwindet. Utriculus und Sacculus sind dann dennoch durch die zwiegespaltene Wurzel des Ductus endolymphaticus verbunden. Das embryonale Bindegewebe, in welches das epitheliale Hörbläschen und seine Umwandlungsprodukte eingeschlossen sind, sondert sich in:

a. eine Bindegewebsschichte, welche mit dem Epithel zusammen das häutige Labyrinth bildet;
b. die perilymphatischen Räume, welche durch Verflüssigung des Gallertgewebes entstehen;
c. in das knöcherne Labyrinth.

Derivate des Utriculus:

1. Die 3 Canales semicirculares: entstehen in Form von Ausstülpungen, die später durchbrochen werden;
2. Utriculusrest.

Derivate des Sacculus:

1. Cochlea;
2. Ductus endolymphaticus;
3. Sacculusrest.

Aus dem Dorsalende der ersten Schlundspalte (Spritzloch der Selachier) entwickelt sich das mittlere und das äußere Ohr; beide werden durch das Trommelfell von einander geschieden.

§ 23. Inneres Ohr (Labyrinth).

A. **Häutiges Labyrinth:** besteht aus dem Utriculus mit seinen Bogengängen und dem Sacculus mit dem Ductus cochlearis (der häutigen Schnecke). Diese Räume enthalten Endolymphe.

a. Der **Utriculus** liegt mehr nach hinten und lateral; seine Wand besteht aus drei Lagen: ein-

schichtigem Plattenepithel, einer strukturlosen Basalmembran und zu äußerst aus Bindegewebe mit elastischen Fasern. Dieser Bau ist an der medialen Wand modifiziert: hier besteht die Macula acustica utriculi (Hörfleck, richtiger Gleichgewichtsfleck) und besitzt zwei Arten von Zellen: 1. Fadenzellen, lange Zellen, die Stützfunktion besitzen; 2. Haarzellen, zylindrische Zellen, welche auf ihrer Oberfläche ein zu einem „Hörhaar" (falsch!) verklebtes Bündel langer Fäden tragen und von Fasern des N. vestibularis umsponnen sind. Die Macula acustica ist von einer weichen Substanz bedeckt, welche Kristalle von kohlensaurem Kalk, die Otolithen oder richtiger Statolithen, einschließt.

Aus dem Utriculus gehen die häutigen **Bogengänge** (Canales semicirculares) hervor. Jeder Bogengang besitzt an einem seiner Enden eine Erweiterung, die Ampulle. Man unterscheidet einen oberen (nahezu sagittalen), einen hinteren (frontalen) und einen äußeren (horizontalen) Bogengang. Vorderer und hinterer Bogengang verbinden ihr ampullenfreies Ende zu einem gemeinsamen Schenkel.

Die Wand der Bogengänge besitzt denselben Bau wie die des Utriculus; in den Ampullen liegt je eine Crista ampullaris (Gleichgewichtsleiste) von demselben Bau wie die Macula acustica. Der Crista entspricht eine Einsenkung an der Außenfläche der Ampulle.

b. Der **Sacculus** liegt mehr medial und vorwärts und besitzt ebenfalls eine Macula acustica (sacculi). Vom Sacculus wächst ein blind endigender Kanal aus, der gewundene **Ductus cochlearis.** Dieser steht mit dem Sacculus durch den engen Canalis reuniens in Zusammenhang.

Das gesamte häutige Labyrinth wird von dem knöchernen Labyrinth durch die Perilymphe geschieden, steht jedoch immerhin noch durch Bindegewebszüge mit ihm in Verbindung.

B. **Das knöcherne Labyrinth:** umschließt einen Raum, der im allgemeinen den Abguß des in ihm befindlichen häutigen Labyrinthes vorstellt. Man unterscheidet drei Abschnitte: Vorhof, Bogengänge und Schnecke. Der Vorhof ist der mittlere Abschnitt; von ihm geht die Schnecke nach vorne und medial, die Bogengänge nach hinten und lateral.

a. Vorhof, Vestibulum: die laterale Wand sieht gegen die Paukenhöhle und ist durch die Fenestra ovalis ausgezeichnet; der vordere Teil des Vorhofs grenzt an die Schnecke, der hintere an die knöchernen Bogengänge. Die mediale Wand ist dem Grunde des Meatus acusticus internus zugekehrt und durch die senkrechte Crista vestibuli ausgezeichnet. Sie scheidet zwei Vertiefungen, den Recessus sphaericus, welcher den Sacculus aufnimmt, und den Recessus ellipticus, welcher den Utriculus beherbergt. Am oberen Ende der Crista liegt eine Gruppe von Öffnungen für Nervenfäden, die Macula cribrosa superior (Durchtritt des Nerven für Utriculus, Ampulle des vorderen und äußeren Bogenganges); im Recessus sphaericus liegt die Macula cribrosa media (Nerv für Sacculus); an der Ampulle des hinteren Bogenganges die Macula cribrosa inferior (Nerv für diese Ampulle).

b. Die knöchernen Bogengänge: umschließen die häutigen. Den häutigen Ampullen entsprechen knöcherne. Der obere Bogengang steht quer zur Felsenbeinpyramide; der hintere Bogengang sieht nach hinten und außen; die Ebene, in der er liegt, entspricht der hinteren Wand

des Felsenbeines; der äußere Bogengang wölbt die Wand der Paukenhöhle nach außen.

c. Die Schnecke, Cochlea: geht aus dem Recessus sphaericus hervor. Sie besitzt $2^1/_2$ bis $2^3/_4$ Windungen und türmt sich auf um ein zapfenartiges Gebilde, die Schneckenachse (Modiolus). In der Schneckenachse verlaufen:

1. Fasern des Nervus cochlearis,
2. Gefäße aus der Arteria auditiva interna.

In den spiralig sich emporziehenden Schneckengang springt, eine Wendeltreppe formierend, eine hohle, aus zwei Lamellen bestehende Knochenleiste vor: Lamina spiralis ossea. Diese erreicht die gegenüberliegende Wand nicht, sondern endigt, bevor sie die gegenüberliegende Wand erreicht, mit zwei Lippen: dem Labium tympanicum und vestibulare. Beide Labia umfassen den Sulcus spiralis. Die Lamina spiralis ossea scheidet den Schneckenraum der ganzen Länge nach in zwei Abschnitte, die Scala tympani und die Scala vestibuli; sie endigt mit einer hakenförmigen Biegung, dem Hamulus. Hier kommunizieren die beiden Scalae miteinander: Helicotrema (Schneckenloch). Mit dem freien Rande der Lamina spiralis ossea ist der Ductus cochlearis verbunden und vervollständigt so die Scheidung der beiden Scalae. Denkt man sich die Schnecke mit ihrer Kuppel aufwärts sehend, so liegen drei Räume übereinander; zu oberst die Scala vestibuli, welche mit dem Vorhofe kommuniziert; in der Mitte der Ductus cochlearis; zu unterst die Scala tympani, welche an ihrem Anfang gegen die Paukenhöhle zu die Fenestra rotunda cochleae (verschlossen durch die Membrana tympani secundaria) besitzt. Die gegen den Grund des Meatus acusticus internus gekehrte Schneckenachse ist von einer Anzahl spiralig angeordneter feiner Öffnungen für Nervenfasern durchsetzt: Tractus spiralis foraminosus. Am Anfange der Scala tympani beginnt mit einer feinen

Öffnung der Aquaeductus cochleae, welcher eine Vene nach außen in die Jugularis interna leitet.

§ 24. Der **Ductus cochlearis** (häutige Schnecke) mit dem **Cortischen Organ.** Die häutige Schnecke ist ein Kanal von dreiseitiger Gestalt. Die der Scala tympani zugekehrte Wand heißt Lamina basilaris und trägt das Cortische Organ. An die Scala vestibuli grenzt die Membrana vestibularis (Reissneri), welche sich von dem Labium vestibulare zur gegenüberliegenden Wand erstreckt. Die dritte, dem Knochen angelagerte Wandstrecke des Ductus cochlearis ist dick und besteht vorwiegend aus Bindegewebe, dem Ligamentum spirale. Dieses enthält eine gefäßreiche Schichte, die Stria vascularis.

Die Innenfläche des Ductus cochlearis wird (wie das übrige häutige Labyrinth) von einfachem Plattenepithel ausgekleidet.

Cortisches Organ, Organon spirale: Auf den 24 000 feinen Querfibrillen der Lamina basilaris steht ein Konvolut von vielen Tausenden von Zellen, welche aus dem ektodermalen Sinnesepithel (Hörplatte) herstammen. Die Zellen sind:

1. Stütz- oder Pfeilerzellen, welche in 2 Reihen in der ganzen Länge des Ductus cochlearis stehen und mit ihren giebelartig zusammengeneigten Enden einen Tunnel einschließen; ihre Zahl beträgt 5600.
2. Hör- oder Haarzellen tragen an ihrer Oberfläche ca. 40 starre Haare.
   - *α.* äußere (3500): sie liegen nach außen von den Pfeilerzellen und sind in 3—4 Längsreihen angeordnet.
   - *β.* innere (12 000): nach innen von den Pfeilerzellen.
3. Deiterssche Stützzellen liegen zwischen den Haarzellen und bilden mit ihren oberen Enden die Membrana reticularis.

4. Hensensche Zellen liegen nach außen von den Haarzellen und gehen allmählich in das indifferente Epithel des Ductus cochlearis über.

Das ganze Cortische Organ wird von der weichen Membrana tectoria überdeckt, welche am Labium vestibulare befestigt ist und bis zur äußersten Reihe der Haarzellen reicht.

§ 25. Nerven und Gefäße des Labyrinths.

A. Der **N. acusticus** spaltet sich in den N. vestibuli und den N. cochleae.
   a. N. vestibuli gibt einen oberen Ast zum Utriculus und zu den Ampullen des vorderen und äußeren Bogenganges (Ramus utriculo-ampullaris), einen unteren Ast zum Sacculus und zur Ampulle des hinteren Bogenganges (Ramus sacculo-ampullaris) ab.
   b. N. cochleae dringt in die Achse der Schnecke ein und gibt in spiraliger Linie Äste ab. In der Lamina spiralis ossea verliert jede Nervenfaser ihre Markscheide und geht in eine Nervenzelle über. Die Summe dieser Nervenzellen bildet das Ganglion spirale, aus welchem wieder Nervenfasern durch das Labium tympanicum zum Cortischen Organ treten.

B. Die **Arteria auditiva interna** teilt sich in eine Art. vestibularis und cochlearis.

C. **Die Venen** verlaufen auf 3 Wegen:
   a. Vena aquaeductus vestibuli sammelt das Blut von den Bogengängen und einem Teil des Utriculus; mündet in den Sinus petrosus superior.
   b. Vena canaliculi cochleae sammelt Blut vom Utriculus, Sacculus und von der Schnecke; mündet in die Jugularis interna.
   c. Zentrale Schneckenvene nimmt Venen von N. acusticus und den Knochen auf und geht in die Vena auditiva interna über.

D. **Lymphbahnen:**

a. Die Endolymphe steht durch den Ductus endolymphaticus mit dem Subduralraum in Zusammenhang.

b. die Perilymphe steht durch den Duct. perilymphaticus (im Aquaeductus cochleae) mit dem Subarachnoidalraum in Verbindung.

§ 26. Das **Mittelohr:** besteht aus Cavum tympani mit den Gehörknöchelchen, der Tuba auditiva und den Cellulae mastoideae.

A. **Cavum tympani, Paukenhöhle:** liegt der Pyramide des Felsenbeins lateral an — außen begrenzt durch die Pars tympanica des Schläfenbeins.

a. Außenwand: Trommelfell.

b. Vorderwand: ist charakterisiert durch das Ostium tympanicum des Canalis musculotubarius. Dieser ist eine Doppelröhre, welche durch das Septum osseum in zwei Etagen geschieden wird, eine obere für den M. tensor tympani und eine untere für die Tuba auditiva.

c. Hinterwand: besitzt den Aditus ad cellulas mastoideas und die Eminentia pyramidalis (Ursprung des M. stapedius).

d. Innenwand: ist ausgezeichnet durch das Promontorium, welches durch die erste Schnekkenwindung hervorgewölbt wird; auf dem Promontorium befindet sich der Sulcus tympanicus, eingenommen vom N. tympanicus; oberhalb des Promontoriums die Fenestra ovalis, unterhalb die Fenestra rotunda; vor der Fenestra ovalis liegt der Processus cochleariformis, in welchen das Septum osseum ausläuft.

Histologie: Die Schleimhaut der Paukenhöhle besteht aus einschichtigem kubischem Epithel und dünnem Bindegewebe.

B. **Die Gehörknöchelchen, Ossicula auditus:**

1. Der Hammer, Malleus: besteht aus dem Kopf und dem Manubrium, welche an dem Halse ineinander übergehen. Der Kopf besitzt eine Gelenkfläche zur Verbindung mit dem Ambos; das Manubrium ist an das Trommelfell befestigt; außerdem besitzt der Hammer einen vorderen Processus anterior (Folianus), welcher in die Fissura petrotympanica Glaseri sich erstreckt, und einen lateralen Processus brevis. Der Hammerkopf ist durch ein vorderes, hinteres und oberes Band befestigt.
2. Der Ambos, Incus: hat die Gestalt eines zweiwurzeligen Zahns. Er ist durch zwei Fortsätze ausgezeichnet: der Processus brevis sieht nach hinten und ist mit der Wand der Paukenhöhle syndesmotisch verbunden; der Processus longus ist abwärts gerichtet, parallel mit dem Manubrium mallei und trägt an seinem medial gekrümmten Ende den Processus lenticularis, mit welchem sich der Steigbügel verbindet.
3. Der Steigbügel, Stapes: besteht aus einer Platte und zwei davon ausgehenden Spangen, welche in dem Capitulum miteinander vereinigt sind. Die hintere Spange ist mehr gekrümmt, Crus curvilineum; die vordere weniger, Crus rectilineum; die Öffnung zwischen beiden Spangen ist durch die Membrana obturatoria verschlossen. Das Capitulum verbindet sich mit dem Processus lenticularis so, daß der Steigbügel rechtwinklig zum langen Fortsatz des Ambos steht. Die Platte des Steigbügels ist überknorpelt und in die Fenestra ovalis eingefügt.

Phylogenetisch sind die Gehörknöchelchen einem Funktionswechsel unterlegen. Hammer und Ambos

sind aus dem ersten Kiemenbogen hervorgegangen, der Steigbügel aus dem zweiten. Der Hammer entspricht dem Articulare, der Ambos dem Quadratum, der Steigbügel wahrscheinlich dem Hyomandibulare.

Muskeln der Gehörknöchelchen.

1. M. tensor tympani: entspringt vom Felsenbein vor der äußeren Mündung des Canalis musculotubarius sowie vom großen Keilbeinflügel. Er verläuft in der oberen Etage des Kanals und inseriert am oberen Teil des Manubrium mallei unterhalb des Processus brevis.

Wirkung: zieht das Manubrium einwärts, vertieft damit das Trommelfell und spannt es.

Innervation: dritter Ast des Trigeminus (aus Ganglion oticum). Der Muskel ist eine Abspaltung des M. pterygoideus internus.

2. M. stapedius: ist der kleinste quergestreifte Muskel des menschlichen Körpers.

Ursprung: Binnenraum der Eminentia pyramidalis; Insertion: Capitulum des Steigbügels; Wirkung: zieht den Steigbügel gegen die Fenestra ovalis, Stempelbewegung auf die Perilymphe; Innervation: N. facialis. Der Muskel ist eine Abspaltung des hinteren Bauches des M. digastricus.

C. **Die Ohrtrompete, Tuba auditiva** (Eustachii): entstammt dem Dorsalende der ersten Kiementasche (Spritzloch der Selachier). Sie vermittelt die Kommunikation zwischen Paukenhöhle und Pharynx. Sie bildet ein 35—40 mm langes Rohr mit 2 mm weitem Lumen; sie ist nach vorne, medial und abwärts gerichtet und bildet mit der Horizontalen einen Winkel von 40°. Man unterscheidet einen knöchernen und einen knorpeligen Teil.

a. Pars ossea: 12 mm lang, beginnt am Ostium tympanicum tubae und liegt in der unteren Etage des Canalis musculo-tubarius; sie endet an der Schädelbasis, wo sich der knorpelige Teil anfügt.

b. Pars cartilaginea: 24 mm lang, ist eine lateral und abwärts offene Rinne und wird durch eine Membran zum Kanal abgeschlossen. Während das Lumen der knöchernen Tuba stets offen ist, besitzt die knorpelige Tuba nur eine vertikale Spalte. Der Knorpel ist an der Grenze gegen die knöcherne Tuba hyalin, nach vorne (elastischer) Netzknorpel.

Die Schleimhaut besitzt geschichtetes, zylindrisches Flimmerepithel, dessen Flimmerstrom gegen den Rachen gerichtet ist.

D. **Das Trommelfell, Membrana tympani:** trennt die Paukenhöhle vom äußeren Gehörgang. Es ist eine durchscheinende Membran von perlgrauer Farbe, annähernd kreisförmig, 0,1 mm dick, von 9—11 mm Durchmesser. Beim Neugeborenen fast horizontal, besitzt es beim Erwachsenen eine schiefe Lage derart, daß beide Trommelfelle nach vorn unten konvergieren. Das Trommelfell ist in den Sulcus tympanicus des Annulus tympanicus eingelassen, welch letzterer oben an der Incisura Rivini offen ist. In der Mitte besitzt das Trommelfell eine trichterförmige Einziehung, den Umbo (Nabel), an dessen Innenseite das Manubrium mallei befestigt ist. Von der Prominentia malleolaris ziehen eine Plica anterior und eine Plica posterior, welche die Pars flaccida, den minder straffen Teil des Trommelfells, einschließen; der übrige Teil heißt Pars tensa.

Histologie: Man zählt von außen nach innen 6 Schichten:

1. Epidermis des äußeren Gehörgangs (geschichtetes Plattenepithel) } außen
2. Corium des äußeren Gehörgangs
3. radiäre Außenschichte (stärker) } der fibrösen Membran
4. zirkuläre Innenschichte

5. Submucosa
6. Mucosa (einfaches kubisches Epithel) } der Paukenhöhle; innen.

Indem die Schleimhaut des Trommelfells sich um die Chorda tympani als Duplikatur herumschlägt, entstehen eine hintere und vordere Trommelfelltasche, welche durch den Hammerstiel geschieden und nach abwärts offen sind.

§ 27. Das äußere Ohr besteht aus dem äußeren Gehörgang und der Ohrmuschel.

A. Der **Meatus acusticus externus** (äußerer Gehörgang) setzt sich zusammen aus:

a. Pars ossea: $^2/_3$ der Länge, wird begrenzt vorne und unten von der Pars tympanica, oben von der Schläfenbeinschuppe, hinten vom Processus mastoideus.

b. Pars cartilaginea: $^1/_3$ der Länge; ist an dem knöchernen Gehörgang durch Bindegewebe befestigt; nach oben und vorne offen, besitzt quere Einschnitte, Incisurae Santorinianae; besteht aus Netzknorpel.

Der gesamte äußere Gehörgang ist 30—32,5 mm lang; er ist leicht gewunden, und zwar weicht er ab in der Horizontalebene (nach vorne und hinten) und in der Vertikalebene (nach oben und unten). Er wird von einer Fortsetzung des Integuments ausgekleidet. Dieses ist am knorpeligen Abschnitt ausgezeichnet durch:

α. Haare, welche fischreusenartig gegen das Trommelfell gewandt sind;

β. Glandulae ceruminiferae, Ohrschmalzdrüsen: modifizierte Schweißdrüsen.

B. **Concha** (Ohrmuschel): läßt das knorpelige Ohrläppchen, Lobulus auriculae, und die knorpelige Muschel unterscheiden. Diese letztere ist durch Erhebungen und Vertiefungen ausgezeichnet.

1. Die Helix (Leiste): erhebt sich aus der Tiefe der Ohrmuschel, umzieht das Ohr von der Spina helicis an vorne, oben und hinten und geht schließlich in die Cauda helicis über.
2. Die Anthelix (Gegenleiste): findet sich in dem von der Helix umzogenen Raume und läuft nach vorne mit zwei Schenkeln aus, welche die Fossa triangularis zwischen sich fassen. Die Vertiefung zwischen hinterem Helixrand und Anthelix heißt Scapha.
3. Der Tragus (Ecke): nach vorn von der Muschelhöhle.
4. Der Antitragus (Gegenecke): hinter der Muschelhöhle.

Tragus und Antitragus sind durch die tiefe Incisura intertragica geschieden.

Die Muskeln der Ohrmuschel: entstammen phylogenetisch einem inneren (an der konkaven Seite gelegenen) Sphincter conchae und einem äußeren Dilatator conchae; sie werden vom N. facialis innerviert.

a. An der konkaven Fläche der Ohrmuschel:
   1. M. helicis major: bedeckt den vorderen Bogen der Helix und befestigt sich an der Spina helicis.
   2. M. helicis minor: bedeckt den aus der Muschelhöhle hervortretenden Abschnitt des Helix.
   3. M. tragicus: auf dem Tragus.
   4. M. antitragicus: auf dem Antitragus.

b. An der konvexen Fläche:
   5. M. obliquus auriculae: mehr nach vorne.
   6. M. transversus auriculae: mehr nach hinten.

Histologie: Der Knorpel der Ohrmuschel geht direkt aus demjenigen des äußeren Gehörganges hervor, ist also Netzknorpel. Das Integument ist mit dem Knorpel fest verbunden und trägt feine Haare (im Alter am Tragus starke Tragipili).

Phylogenie der Ohrmuschel: Die Ohrmuschel ist eine neue Erwerbung in der Reihe der Mammalia. Sie entsteht aus den sechs branchialen Auricularhöckern. Während diese Ohrhügelzone bei den Säugern wenig variiert, unterliegt die Ohrfaltenzone den größten Variationen. Bei Ungulaten ist die Ohrfalte ein großer Trichter, der mit freier Spitze endigt. Bei den Primaten dagegen ist sie bedeutend verkürzt.

Man unterscheidet bei Affen zwei Formen: 1. Die Macacus-Form mit nicht eingerolltem Helixrand und deutlicher Ohrspitze (beim menschlichen Embryo im 4.—6. Monat); 2. die Cercopithecus-Form mit eingerolltem Helixrande und herabgedrückter Ohrspitze (beim menschlichen Embryo im 8. Monate).

§ 28. Phylogenie des Gehörorgans; Wirbellose: Hörbläschen mit Otolithen (richtiger Statolithen); Wirbeltiere: bei Myxinoiden Säckchen mit Otolithen und einem Bogengang, bei den übrigen Cyclostomen zwei Bogengänge, bei den Fischen drei; bei den Amphibien tritt ein Trommelfell auf, desgleichen die drei Gehörknöchelchen; die Schnecke tritt erst bei Reptilien und Vögeln (auch bei einigen Amphibien) als kleine Aussackung, Lagena, auf, dagegen besteht ein einziges Gehörknöchelchen, die Columella. Die größte Zahl der Schneckenwindungen (5) besitzt eine Nagerart (Coelogenys).

XII. Topographisches.

§ 1. Die **Achselhöhle:**

Vordere Wand: M. pectoralis major;
Hintere Wand: M. latissimus dorsi und teres major;
Mediale Wand: M. serratus anterior;
Laterale Wand: Humerus, M. biceps und coracobrachialis.

Zwischen M. latiss. dorsi und teres major einerseits und M. teres minor andererseits befindet sich eine Spalte; diese wird vom langen Tricepskopfe durchsetzt und so geschieden in:

a. **laterale Achsellücke** (viereckig): lateral Humerus, medial langer Tricepskopf, oben M. teres minor, unten M. teres major; hindurchtritt die Art. circumflexa humeri post. und Nervus axillaris;
b. **mediale Achsellücke** (dreieckig): lateral langer Tricepskopf, oben M. teres minor, unten M. teres major; hindurchtritt die Art. circumflexa scapulae.

§ 2. Der **Leistenkanal:** 3—5 cm lang; ist beim Manne vom Samenstrang, beim Weibe vom Ligamentum uteri rotundum durchzogen. Die innere Öffnung, Annulus inguinalis abdominalis, liegt lateral; die äußere, Annulus inguinalis subcutaneus, medial.

Vordere Wand des Leistenkanals: Aponeurose des M. obliquus abd. ext.

Hintere Wand: Fascia transversa.

Obere Wand: Untere Ränder des M. obl. int. und transversus.

Untere Wand: Ligamentum inguinale (Pouparti).

Die Innenfläche des Peritoneums zeigt den beiden Leistenringen entsprechende Gruben: die Fovea lateralis (entspricht dem abdominalen Leistenringe) und die Fovea medialis (liegt dem subcutanen Leistenringe gegenüber). Beide Gruben sind durch die (von der Art. epigastrica inferior aufgeworfene) Plica epigastrica geschieden. Medial von der Fovea medialis zieht jederseits das Lig. vesico-umbilicale laterale (obliterierte Art. umbilic.) zum Nabel; zwischen beiden Ligg. das unpaare Lig. vesico-umbilicale medium (obliterierter Urachus).

Hernien (Leistenbrüche):

a. Hernia obliqua (laterale, äußere): Bruch durch den Kanal, also durch abdominalen und subcutanen Leistenring. Oft congenital.
b. Hernia directa (mediale, innere): nur durch den subcutanen Leistenring. Immer acquisita.

§ 3. Der **Schenkelkanal** besteht nur unter pathologischen Bedingungen. Unter dem Lig. inguinale befindet sich die Fossa ilio-pectinea.

Vordere und obere Wand: Fascia lata und Lig. inguinale.

Mediale Wand: M. pectineus.

Laterale Wand: M. ilio-psoas.

Nach hinten Kommunikation mit dem Bauchraume durch die Lacuna vasorum, abwärts am Oberschenkel Übergang in den Hunterschen Kanal (zwischen M. sartorius (oben), vastus medialis und Adduktoren).

In der Lacuna vasorum liegt die Art. femoralis lateral, die Vena fem. medial.

Die Fascia lata wird unterhalb des Lig. ingu. von Nerven, Venen und Lymphgefäßen durchbohrt und stellt hier die Fascia cribrosa vor. Durch ein besonders großes Loch, die Fovea ovalis, mündet die Vena saphena magna in die Vena femoralis ein. Die

Fovea ovalis heißt auch Annulus femoralis externus (äußerer Schenkelring) im Gegensatz zu einem Annulus fem. internus, welcher zwischen Lig. lacunare (Gimbernati) und der Scheide der Schenkelgefäße liegt. Beide Schenkelringe entbehren normal jeder Beziehung zu einander. Nur durch einen Bruch, Hernia femoralis, kann ein Canalis femoralis entstehen, also unter pathologischen Bedingungen!

§ 4. Die **Kniekehle:** ist eine rautenförmige Grube.

Boden: Planum popliteum des Femur.

Schenkel des oberen Winkels: lateral M. biceps, medial M. semimembranosus.

Schenkel des unteren Winkels: lateral M. plantaris und der laterale Kopf des M. gastrocnemius, medial der mediale Kopf des M. gastrocnemius.

Durchzogen ist die Grube zu hinterst vom N. tibialis, davor von der Vena poplitea, zu vorderst von der Art. poplitea (NVA = „Newa").

§ 5. Halsdreiecke.

a. Äußeres Halsdreieck.

Begrenzung: hinten M. trapezius, vorn M. Sternocleidomastoideus (lateraler Kopf), unten Clavicula. Den Boden des Dreiecks bilden die Mm. splenius, levator scapulae, scaleni; bedeckt wird es von der Haut des Halses, teilweise vom Platysma. Der Venter posterior des M. omohyoideus zerlegt das Dreieck in einen großen oberen und einen kleinen unteren Abschnitt. In dem unteren Abschnitt tritt die V. jugularis ext. hinter dem lateralen Kopf des M. sternocleidomast. in die Tiefe, nachdem sie den Muskel auf ihrem senkrecht absteigenden Wege schräg überkreuzt hat. —

Quer durch den oberen Abschnitt des Dreiecks parallel zum M. omohyoideus verläuft die A. cervicalis superficialis (aus dem Truncus

thyreocervicalis). Ferner findet sich im oberen Abschnitt die Austrittsstelle für die oberflächlichen Äste des Plexus cervicalis, nämlich für Nn. supraclaviculares, N. cutaneus colli, N. auricularis magnus und N. occipitalis minor, die sämtlich etwa in der Mitte des Halsdreiecks unter dem Hinterrande des M. sternocleidomastoid. an die Oberfläche treten.

Endlich verläuft durch den oberen Abschnitt der Ramus ext. des N. XI.; dem M. levator scapulae aufliegend tritt er gleichfalls unter dem Hinterrande des M. sternocleidomast. zu Tage, um nach Durchtritt durch das Dreieck unter dem M. trapezius zu verschwinden.

b. Inneres Halsdreieck oder Fossa carotica. Begrenzung: oben M. digastricus (venter anterior) und M. stylohyoideus; lateral M. sternocleidomastoideus (medialer Kopf); medial M. omohyoideus (venter anterior). Wird von der Haut des Halses und dem Platysma bedeckt. Den Boden des Dreiecks bilden die Mm. thyreohyoideus, constrictor pharyngis inf., longus capitis und ein Teil des Schildknorpels.

In dem Dreieck liegt medial neben dem M. sternocleidomastoideus die V. jugularis int., medial und hinter dieser unten die A. carotis comm., oben die A. carotis ext. Der A. carotis liegt der Ramus descendens des N. XII. auf.

Quer durchziehen das Dreieck folgende Äste der A. carotis ext.:

A. thyreoidea sup., unter dem M. omohyoideus verschwindend,

A. lingualis, unter den Mm. Stylohyoideus und Digastricus hindurchtretend und sich in die Zunge einsenkend.

Oberhalb der A. lingualis findet sich, zwischen Art. Carotis ext. und Vena jugularis int. heraus-

tretend, N. XII, der gleichfalls unter den Mm. stylohyoideus und digastricus hindurch zur Zunge tritt.

§ 6. Ellenbeuge.

Grenzen: lateral M. biceps oben, M. brachioradialis unten; medial M. triceps (caput mediale) oben, M. pronator teres unten. Den Boden bildet M. brachialis internus. Bedeckt wird die Ellenbeuge von der Haut und zum Teil vom lacertus fibrosus. Hindurch treten von oben nach unten N. medianus und A. brachialis, medial und hinter dem Nerven verlaufend. Die Arterie gibt die A. collateralis ulnaris inf. ab. Unter dem Lacertus fibrosus erfolgt ihre Teilung in A. radialis und A. ulnaris; diese tritt gemeinsam mit N. medianus unter den M. pronator teres, wo weiterhin die Aa. recurrens ulnaris und interossea communis abgegeben werden. (NB.! Am distalen Teil des Vorderarmes findet sich die A. ulnaris zwischen den Mm. flexor carpi ulnaris und flexor digitorum sublimis in Begleitung des N. ulnaris.)

A. radialis tritt nach Abgabe der A. recurrens rad. unter den M. brachioradialis, unter dem sie in Begleitung des Ramus superficialis des N. radialis abwärts verläuft.

Register.

Abducens 312.
Accessorius 318.
Acervulus 285.
Achsellücke 380.
Achsenzylinder 31.
Achsenskelett 39.
Acromion 57.
Acusticus 314.
Allantois 17.
Ambos 374.
Amnion 17.
Amniota 19.
Amphiarthrose 46.
Angulus Ludovici 55.
Antrum Highmori 96.
Aorta abdominalis 254.
„ ascendens 245.
„ thoracalis 253.
Apertura piriformis 94.
Aquaeductus cochleae 371, 373.
„ Sylvii 274.
„ vestibuli 90, 372.
Arbor vitae 280.
Area vasculosa 15.
„ vitellina 15.
Arteria carotis communis 245.
„ iliaca communis 256.
„ subclavia 249.
Arteriensystem 244.
Arterienentwicklung 233.
Arterienhistologie 237.
Articulatio coxae 74.
„ cranio-mandibularis 101.
„ cubiti 62.
„ genu 76.
„ humeri 61.
„ radio-ulnaris inf 63.
„ tibio-fibularis 77.
Atlas 49.
Auge 346.
Augengefäße 358.
Augenhöhle 102.
Augenkammern 348.
Augenlider 363.
„ -Lymphbahnen 360.
Augennerven 361.

Bänder 46.
„ des Fußes 80.
„ der Hand 67.
„ der Wirbelsäule 51.
Balken 287, 301.
Bartholinsche Drüsen 226.
Bauchfell 185.
Bauchspeicheldrüse 182.
Bauchstiel 18.
Becken 68, 71.
Beckenfascien 228.

Befruchtung 11.
Behaarung 337.
Belegknochen 41.
Bindegewebe 24.
Bindehaut 363.
Blandin-Nuhnsche Drüse 167.
Blase 203.
Blastula 12.
Blinddarm 181.
Blut 221.
Blutentwicklung 15, 264.
Bogengänge, häutige 267.
„ knöcherne 269.
Bronchi 193.
Brücke 282.
Brunnersche Drüsen 180.
Brustbein 54.
Bulbus olfactorius 291, 305.
Burdachscher Strang 269, 295.

Calamus scriptorius 276.
Calcaneus 78.
Calcar avis 289.
Canalis Fallopii 313.
„ incisivus 98.
„ neurentericus 13.
„ reuniens 368.
„ Vidianus 88.
Capitatum 65.
Capsula externa 292.
„ Glissonii 184.
„ interna 292.
Caput gallinaginis 223.
Carpus 64.
Cervicalnerven 320.
Cervix uteri 218.
Charniergelenk 44.
Choanae, primäre 163.
Chopartsches Gelenk 80.
Chorda dorsalis 39.
„ obliqua 64.
„ tympani 313.
Chorioidea 350.
Chorion 19, 221.
Chylus 231, 262.
Circulus arteriosus iridis 259, 260.
Circulus arteriosus Willisii 298.
Cisterna chyli 262.
Clarkesche Säulen 270, 302.
Claustrum 292.
Clava 277.
Clavicula 58.
Clitoris 226.
Clivus Blumenbachii 86.
Coccygeum 50.
Coelom 13, 164.
Colon 182.
Coracoid 57.
Corium 333.
Cornea 349.
Corpus callosum 287.
„ cavernosum 225.
„ ciliare 350.
„ luteum 217.
„ subthalamicum 286.
„ vitreum 357.
Cortisches Organ 371.
Cotyledonen 18, 221.
Crista galli 94.
Cuneus 290.
Cuviersche Gänge 235.
Cylinderepithel 22.

Darmbein 68.
Darm, Einteilung 165.
Dendrit 30.
Dentes 169.
Descensus ovariorum 215.
„ testiculorum 212.
Diaphragma 120.
Diaphyse 38.
Diarthrose 43.
Dickdarm 181.
Didymis 207.
Diencephalon 284.
Dottersack 17, 18.
Drüsen 22.
„ der Haut 334.
Dünndarm 179.

Eihüllen 17.
Eileiter 217.
Eireife 10, 215.

Eizelle 9, 215.
Ektoderm 12, 16.
Endocardium 243.
Endost 42.
Entoderm 12, 16.
Epididymis 210.
Epiglottis 190.
Epiphysis cerebri 285.
Epistropheus 49.
Epithelien 21.
Epithelkörperchen 197.
Erbsenbein 65.
Ethmoidale 94.

Facialis 312.
Fascien 108.
Faserknorpel 26.
Felsenbein 89.
Femur 73.
Fersenbein 78.
Fettgewebe 23.
Fibula 76.
Fila olfactoria 305.
Filum terminale 268.
Fingergelenke 67.
Fissura petro-tympanica 91.
Flimmerepithel 22.
Flocculus 281.
Folium cacuminis 281.
Fontanellen 105.
Foramen interventriculare s. Monroi 274.
„ Magendii 283.
„ epiploicum 186.
Fossa Sylvii 289.
Frontale 93.
Furchung 11.
Fuß, Bänder 80.
„ Gelenke 79.

Gallenblase 185.
Gallertgewebe 24.
Ganglion ciliare 305.
„ geniculi 313.
„ jugulare 316.
„ oticum 311.
Ganglion petrosum 315.
„ semilunare 306.
„ spheno-palatinum 308.
„ submaxillare 310.
Gartnerscher Gang 220.
Gastrula 12.
Gaumensegel 173.
Gefäßsystem 230.
Gehirn 274.
„ -Hüllen 296.
„ Gefäße 298.
Gelenke, Bau 43.
Geschlechtsorgane, innere 206.
„ äußere 222.
Geschmacksorgane 342.
Gewebe 21.
Giraldèssches Organ 211.
Glabella 93.
Glandula thyreoidea 196.
„ parathyreoidea 197.
Glasersche Spalte 91.
Glaskörper 357.
Glossopharyngeus 315.
Gollscher Strang 269.
Graafscher Follikel 216.
Großhirn 287.
Grundlamellen 28.
Gubernaculum Hunteri 206.

Haare 337.
Hakenbein 65.
Hallux 79.
Hamatum 65.
Hammer 374.
Hand, Bänder 67.
Handgelenk 66.
Harnblase 203.
Harnröhre, männliche 223.
„ weibliche 205.
Haube 284.
Haut 333.
Hautmuskeln 109.
Hautsinnesorgane 341.
Haverssche Kanäle 27.
Herz 239.
Herzentwicklung 231.

Hexenmilch 337.
Hinterhauptbein 83.
Hippocampus 289.
Hoden 207.
Hoden, Hüllen 213.
Hörorgan 366.
Hornhaut 349.
Hüftbein 68.
Hüftbein, Bänder 70.
Hüftgelenk 74.
Humerus 59.
Humor aqueus 348.
Hunterscher Kanal 381.
Hypoglossus 319.
Hypophysis cerebri 285.

Jejunum 179.
Ileum 179.
Incus 374.
Insula 291.
Interparietale 84.
Interrenalknospen 332.
Jochbein 99.
Iris 352.

Kahnbein 78.
Kardinalvenen 235.
Karyokinese 6.
Kaumuskeln 130.
Kehlkopf 188.
Keimbläschen 8.
Keilbein 85.
Keimscheibe 9.
Kern 5.
Kiefergelenk 101.
Kleinhirn 279.
Kniegelenk 76.
Knochen 26, 38.
Knorpel 25.
Krausesche Endkolben 342.
Kreislauf, foetaler 236.
Kreuzbein 49.

Labyrinth, häutiges 367.
„ knöchernes 369.
Labyrinth, Nerven und Gefäße 372.
Lamina terminalis 285.
Lanugo 339.
Larynx 188.
Leber 183.
Leber, Kreislauf 184.
Leitungsbahnen, Gehirn 293.
„ Rückenmark 271.
Lens crystallina 357.
Leukozyten 264.
Lid 363.
Lieberkühnsche Drüsen 180.
Lien 263.
Ligamentum inguinale 116.
Lingula 281.
Linse 357.
Linsenkern 292.
Lunatum 64.
Lungen 194.
Luysscher Körper 286.
Lymphdrüsen 262.
Lymphsystem 262.
Lymphgefäße, Histologie 238.

Magen 177.
Malleolus 75.
Malleus 374.
Mamma 335.
Mandel 173.
Mandelkern 292.
Mandibula 100.
Markhöhlen 40.
Markscheide 31.
Mastdarm 182.
Maxilla 96.
Meckelscher Knorpel 100, 187.
„ Divertikel 180.
Mediastinum 196.
Medulla oblongata 276.
Medullua spinalis 268.
Meibomsche Drüsen 364.
Membrana vocalis 193.
Mesenchym 15, 16.
Mesenterium 185.
Mesoderm 13, 16.

Mesonephros 199.
Metanephros 199.
Metatarsus 79.
Mikroskopische Technik 33.
Milchdrüse 335.
Milz 263.
Mitose 6.
Mittelhirn 283.
Mittelohr 373.
Mondbein 64.
Monticulus 281.
Morgagnische Hydatide 211.
Morula 12.
Müllerscher Gang 207.
Mundhöhle 165.
Mundspeicheldrüsen 167.
Muschel 95.
Muskelgewebe 28.
Muskeln des Auges 361.
„ des Buches 114.
„ der Brust 118.
„ des Dammes 226.
„ des Fußes 158.
„ des Halses 122.
„ der Hand 142.
„ der Hüfte 144.
„ des Kehlkopfes 190.
„ des Kopfes 124.
„ der oberen Extremität 132.
„ des Rückens 110.
„ der unteren Extremität 144.
„ des Visceralskelettes 130.
„ des Zwerchfells 120.
Muskulatur, mimische 124.
Mutterkuchen 221.
Myologie 108.

Nabelschnur 19.
Nachhirn 276.
Nägel 339.
Nähte des Schädels 105.
Nasale 96.
Nase 344.
Nasenbein 96.
Nasenhöhle 103.
Naviculare 78.
Nebenhoden 210.
Nebenniere 332.
Nebenschilddrüse 197.
Nervengewerbe 30.
Nervensystem 266.
„ peripheres 302.
Nervöse Elemente 266.
Neurit 31.
Niere 200.
Nißlsche Körperchen 30.

Oberkiefer 96.
Obex 283.
Occipitale 83.
Oculomotorius 305.
Oesophagus 176.
Ohr 366.
„ äußeres 377.
„ inneres 367.
Ohrspeicheldrüse 168.
Olecranon 62.
Olfactorius 305.
Olive 276.
Olivenkern 278.
Opticus 305.
Ora serrata 351.
Orbita 102.
Os coccygis 50.
„ coxae 68.
„ hamatum 65.
„ hyoideum 101.
„ ischii 69.
„ lacrymale 95.
„ pisiforme 65.
„ pubis 69.
„ sacrum 49.
„ sphenoidale 85.
„ temporale 89.
„ zygomaticum 99.
Ossicula Bertini 87.
Ovarium 215.

Palatinum 98.
Pankreas 182.

Paradidymis 211.
Parasphenoid 86.
Parietale 92.
Paroophoron 220.
Parotis 168.
Parovarium 220.
Patella 76.
Paukenhöhle 373.
Penis 224.
Pericardium 243.
Peritoneum 185.
Petrosum 89.
Pflasterepithel 21.
Pflügersche Schläuche 216.
Pflugscharbein 96.
Pfortader 236.
Phalangen der Hand 65.
„ des Fußes 79.
Pharynx 174.
Pisiforme 65.
Placenta 221.
Plattenepithel 21.
Pleura 195.
Plexus brachialis 231.
„ cervicalis 321.
„ coccygeus 330.
„ ischiadicus 328.
„ lumbalis 327.
„ pudendus 330.
„ venosus pampiniformis 209.
Plicae Kerckringii 180.
Pons 282.
Primitivrinne 13.
Pronephros 198.
Prostata 223.
Protoplasma 5.
Pterygoid 88.
Pulvinar 74, 286.
Purkinjesche Zellen 281.
Putamen 292.
Pyramidenbahn 294.

Radiale 64.
Radius 61.
Rautengrube 276, 282.
Rectum 182.
Rectusscheide 116.
Remaksche Scheide 31.
Renes 200.
Retina 353.
Riechorgan 343.
Riegel 283.
Ringknorpel 189.
Rippen 53.
Rippen, Verbindungen 55.
Rolandoscher Strang 277.
Rostrum sphenoidale 86.
Rückenmark 268.
Rute 224.

S. romanum 182.
Sacculus 368.
Sacralnerven 326.
Sacrum 49.
Salpinx 217.
Samenbläschen 212.
Samenleiter 211.
Sarkolemm 29.
Sattel 86.
Sattelgelenk 45.
Scapula 57.
Schädel 81.
Schädelformen 106.
Schädelhöhle 103.
Schädelmessung 106.
Schaltlamellen 28.
Schambein 69.
Schamlippen 225.
Scheide 219.
Scheidenvorhof 225.
Scheitelbein 92.
Schienbein 75.
Schilddrüse 196.
Schildknorpel 188.
Schläfenbein 89.
Schleife 278.
Schleimbeutel 109.
Schlüsselbein 58.
Schlundkopf 174.
Schmelz 169.
Schnecke 371.
Schultergelenk 61.
Schultergürtel. Verbindg. 58.

Schwannsche Scheide 31, 32.
Sclera 348.
Scrotum 225.
Sehhügel 286.
Sehnenscheiden 109.
Sehorgan 346.
Sehorgan, Entwicklung 346.
Sella turcica 86.
Septum pellucidum 288.
Sharpeysche Fasern 28.
Siebbein 94.
Sinnesorgane 341.
Sinus Morgagni 192.
„ Valsalvae 242.
„ venosi 299.
Sitzbein 69.
Speiche 61.
Speicheldrüsen 167.
Speiseröhre 176.
Spermatogenese 209.
Spermatozoon 8.
Sphenoidale 85.
Spinalganglien 303.
Splanchnologie 163.
Sprungbein 78.
Stapes 374.
Steigbügel 374.
Steißbein 50.
Stellknorpel 189.
Sternalleiste 53.
Sternum 54.
Stimmband 190, 192.
Stirnbein 93.
Streifenkörper 291.
Stützgewebe 23.
Suprarenalknospen 332.
Sympathicus 330.
Synarthrosis 43.
Synchondrosis 43.
Syndesmosis 43.
Synovia 44.

Talus 78.
Tarsus 78.
Temporale 89.
Thorax 56.
Thymus 196.
Tibia 75.
Tonsilla cerebelli 281.
Topographie 380.
Torculus Herophili 85.
Torus occipitalis 84.
Trachea 193.
Tränenapparat 365.
Tränenbein 95.
Trigeminus 306.
Trigonum vesicae 204.
Tripus Halleri 254.
Triquetrum s. ulnare 64.
Trochlearis 306.
Trommelfell 376.
Tuba auditiva 375.
„ Eustachii 174, 375.
„ Fallopii 217.
Tympanicum 91.

Ulna 62.
Ulnare 64.
Unterkiefer 100.
Urachus 19.
Ureter 203.
Urethra, männliche 223.
„ weibliche 205.
Urniere 200.
Urogenitalsystem 199.
Ursegmente 13.
Uterus 217.
„ masculinus 223.
Uvula cerebelli 282.

Vagina 219.
Vagus 316.
Vas deferens 211.
Vater-Pacinische Körperchen 342.
Velum medullare ant u. post. 283.
Vena cava inferior 261.
„ „ superior 260.
Venensystem 260
„ Entwicklung 234.

Venensystem, Histologie 238.
Vesicula seminalis 211.
Vestibulum oris 166.
„ vaginae 225.
Vließ 279.
Volkmannsche Kanäle 27.
Vomer 96.
Vorniere 198.
Vorsteherdrüse 223.

Wadenbein 76.
Wespenbein 85.
Wirbel, Bau 47.
„ Verbindungen 51.
Wirbelsäule 46.
Wirbelsäule, Verbindung mit dem Schädel 52.
Wolffscher Körper 199.

Zähne 169.
Zelle 5.
Zentra der Hirnrinde 293.
Zirbeldrüse 285.
Zitzenfortsatz 89.
Zonula Zinii 358.
Zunge 171.
Zungenbein 101.
Zwerchfell 120.
Zwischenhirn 284.
Zwölffingerdarm s. Duodenum 179.

WELLCOME LIBRARY INSTITUTE